

CASOS BREVES

Carcinoma espinocelular agresivo con presentación atípica

MIGUEL ÁNGEL MUÑOZ PÉREZ*, JERÓNIMO ESCUDERO** , FRANCISCO CAMACHO* , JOSÉ ROJO** , IGNACIO VERA**

* Departamento de Dermatología. Hospital Virgen Macarena. Sevilla.

** Servicio de Dermatología. Hospital Virgen de Valme. Sevilla.

Resumen.—Un varón de 50 años, agricultor, consultó por la aparición en el dedo pulgar de la mano derecha de una lesión inflamatoria no ulcerada que recordaba un ántrax, cuya biopsia inicial fue inespecífica, mientras que la segunda fue diagnóstica de carcinoma espinocelular invasivo e infiltrante. Queremos destacar la existencia de formas clínicamente atípicas del carcinoma espinocelular y la necesidad de un diagnóstico y tratamiento precoces. (*Actas Dermosifiliogr* 2001;92:39-40).

Palabras clave: Carcinoma espinocelular invasivo. Presentación atípica. Cirugía radical.

Los carcinomas espinocelulares son tumores epiteliales malignos, generalmente destructores e infiltrantes, que pueden diseminarse por contigüidad, por vía linfática y más raramente por vía hemática. Su incidencia aumenta con la edad, antecedentes de exposición crónica a la luz solar y fototipos cutáneos bajos. En Andalucía suponen el 3% de las consultas dermatológicas (1).

Se han descrito diferentes formas de presentación, incluyendo cuerno cutáneo, carcinoma en pastilla, cancroide, en cúpula, ulcerovegetantes, verrugoso, etc (2). Describimos un caso de presentación clínica atípica y evolución agresiva.

DESCRIPCIÓN DEL CASO

Varón de 50 años, agricultor de invernadero, que acudió a la consulta de atención primaria por presentar una placa eritematosa sobreelevada, inflamatoria, con escasa escamocostra superficial, algo dolorosa y bordes mal definidos, localizada en el dedo pulgar de la mano derecha (Fig. 1) y de 3 meses de evolución que el paciente atribuyó a pinchazo con las rosas que cultivaba. Inicialmente diagnosticado de antrax, no respondió al tratamiento con cloxacilina oral, por lo que fue remitido al Servicio de Derma-

tología. El paciente no refería fiebre y la analítica realizada fue normal. Inicialmente impresionó de lesión piógena debido a su aspecto inflamatorio, realizándose biopsia con sacabocados que se informó de lesión inespecífica, destacando elastosis en dermis reticular media, así como proliferación vascular, con diagnóstico sugestivo de elastopatía. Continuamos tratamiento con cloxacilina oral (500 mg/ 6 h), no encontrando mejoría a los 21 días, por lo que se realizó amplia biopsia incisional en uno de los bordes de la lesión, que demostró la presencia en profundidad de un carcinoma espinocelular infiltrante, bien diferenciado (Fig. 2), con numerosas mitosis (Fig. 3), no apreciándose en la piel circundante ninguna imagen de carcinoma *in situ*. Se practicó amputación del dedo pulgar y primer metacarpiano de la mano afecta.

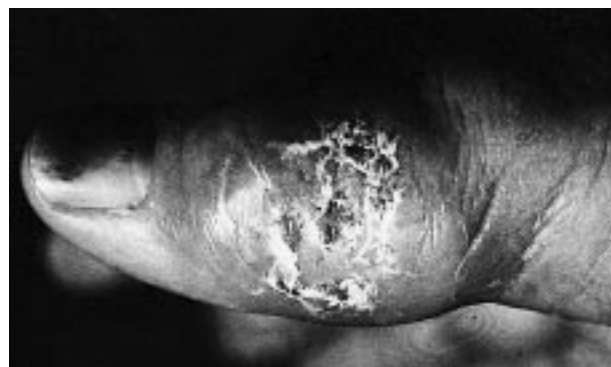

FIG.1.—Placa inflamatoria, sobreelevada, con escamocostra en dedo pulgar de mano derecha.

Correspondencia: MIGUEL ÁNGEL MUÑOZ PÉREZ. Departamento de Dermatología. Hospital Virgen Macarena. Avda. Doctor Fedriani, s/n. 41009 Sevilla.

Aceptado el 28 de noviembre de 2000.

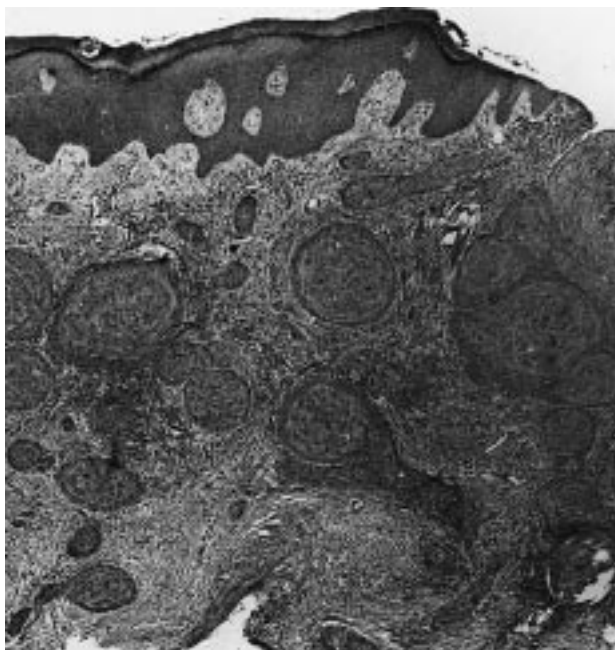


FIG. 2.—Histología. Carcinoma espinocelular que infiltra en profundidad (HE $\times 125$).

DISCUSIÓN

Las formas de presentación habituales de los carcinomas espinocelulares incluyen el carcinoma papilar córneo o cuerno cutáneo, el carcinoma en pastilla, el cancroide vulgar, en cúpula, ulcerovegetantes, verrugoso, entre otros (3-4), en los que el diagnóstico clínico

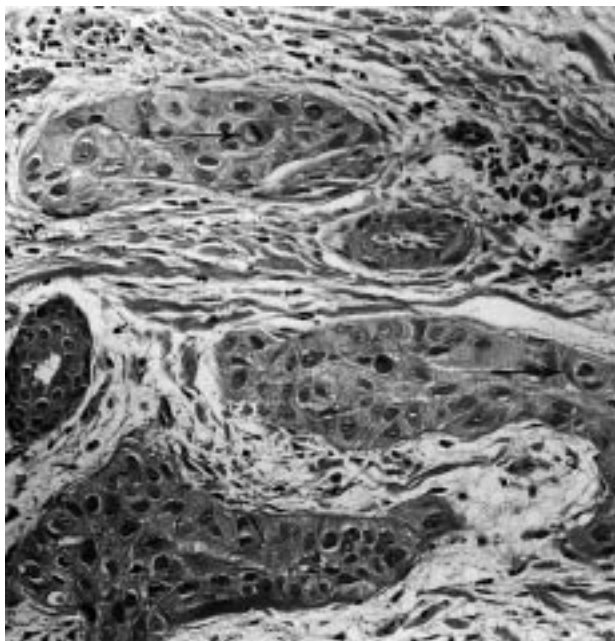


FIG. 3.—Abundantes mitosis (flechas) en un tumor especialmente infiltrante (HE $\times 400$).

no suele presentar dificultades, confirmándose mediante el estudio histológico (5). La rareza del caso motivo de este trabajo se basa tanto en la clínica atípica, pues se trataba de una forma especialmente inflamatoria, muy eritematosa, no ulcerada, que recordaba una foliculitis profunda tipo ántrax. El hecho de que el primer estudio histológico fuese inespecífico, no encontrando imágenes de carcinoma espinocelular, lo relacionamos con el hecho de que esta primera biopsia fue un sacabocados. La segunda biopsia no presentó dudas diagnósticas, si bien resaltó el patólogo que el epitelio no estaba invadido ni mostraba imágenes de carcinoma *in situ*. El tratamiento quirúrgico fue radical debido a la invasión en profundidad y a su carácter infiltrante (6). Aunque este carcinoma podría recordar el tipo cancroide antes de ulcerarse (7), no presentaba aspecto crateriforme. El interés de este caso radica en destacar la existencia de formas inflamatorias atípicas del carcinoma espinocelular y la necesidad de practicar biopsias amplias y profundas en el diagnóstico de estas lesiones.

Abstract.—A 50-year-old man farmer consulted about the appearance on the thumb finger of the right hand of an inflammatory non ulcerated lesion that remembered us an antrax; a first biopsy was inespecific, and a second one showed an invasive squamous cell carcinoma. We want to point out the existence of atypical clinical forms of squamous cell carcinoma and the need of an early diagnosis and treatment.

Muñoz Pérez, MÁ, Escudero J, Camacho F, Rojo J, Vera I. Aggressive squamous cell carcinoma with atypical presentation. *Actas Dermosifiliogr* 2001;92:39-40.

Key words: Invasive squamous cell carcinoma. Atypical presentation. Radical surgery.

BIBLIOGRAFÍA

1. Camacho F, Armijo M. Carcinomas espinocelulares. Adenocarcinomas. Merkelomas. En: Armijo M, Camacho F, eds. Tratado de Dermatológica. Madrid: Grupo Aula Médica Ed; 1998. p. 467-84.
2. Sánchez Pedreño P, Camacho F. Carcinoma verrugoso. *Monogr Dermatol* 1997;10:178-84.
3. Kao G, Graham JH, Helwing EB. Carcinoma cuniculatum. *Cancer* 1982;49:2395-403.
4. Headington JT. Verrucous carcinoma. *Cutis* 1978;21:207-11.
5. Greenway HT, Abele MK, McKee DL. Medical management of squamous cell carcinoma of the skin. *Current Opinion in Dermatology* 1995;2:38-43.
6. Camacho F, Serrano S: Cirugía complementaria. Disección ganglionar. En: Camacho F, Dulanto F, eds. Cirugía dermatológica. Madrid: Grupo Aula Médica Ed; 1995. p. 691-703.
7. Swanbeck G, Hillström L. Analysis of etiological factors of squamous cell skin cancer of different locations. 3. The arm and the hand. *Acta Derm Venereol (Stockh)* 1970; 50:350-4.

Nevos de Spitz múltiples agminados hemifaciales

ELOY RODRÍGUEZ-DÍAZ*, M.^a LUISA JUNQUERA LLANEZA*, DOLORES NOSTI MARTÍNEZ*, ANTONIO MARTÍNEZ MERINO**

Servicios de * Dermatología y ** Anatomía Patológica. Hospital de Cabueñes. Gijón (Asturias).

Resumen.—El nevo de Spitz es habitualmente una lesión solitaria benigna. La aparición de múltiples lesiones agrupadas (nevus de Spitz agminados) es muy rara. Describimos un ejemplo de una niña de 2 años con múltiples nevus de Spitz agrupados en la mitad izquierda de la cara. (*Actas Dermosifiliogr* 2001;92:41-43).

Palabras clave: Nevos de Spitz. Agminados.

INTRODUCCIÓN

El nevo de Spitz, o nevo de células fusiformes y/ o epitelioides, suele aparecer como una pequeña tumoración cutánea solitaria, papulosa, de superficie lisa y con un color que puede variar desde rosa o rojo intenso hasta amarillo, marrón o negro (1). Los nevus de Spitz múltiples, agrupados en un área de piel circunscrita, son muy raros (2, 3). Se les ha denominado con el término agminado proveniente del latino *agmen-agminis* que hacía referencia al ejército agrupado en columnas compactas. Su localización predilecta es la cara (mejillas especialmente), aunque también pueden aparecer en miembros o tronco (4). Habitualmente se distribuyen de manera unilateral, en un número variable desde dos elementos hasta varias decenas. Aunque pueden aparecer en adultos (5), afectan con mayor frecuencia a la edad infantil y al sexo femenino. Habitualmente adquiridos, se ha comunicado algún ejemplo de nevus de Spitz agminados congénitos (6).

DESCRIPCIÓN DEL CASO

Niña de 2 años, sin otros antecedentes personales de interés, que consultó porque desde la edad de 1 año le habían ido apareciendo lesiones cutáneas limitadas a la mitad izquierda de la cara. La exploración cutánea reveló, sobre una piel interpuesta de características normales, nueve tumoraciones papulosas hemisféricas, de color rojo-marrónáceo, de 3 a 8 mm de diámetro, dispersas por mejilla, área zigomática y pabellón auricular izquierdo (Fig. 1). Se realizó biopsia por afeitado de una lesión localizada en el hélix del pabellón auricular izquierdo. El estudio histoló-

gico reveló, bajo las crestas interpapilares y hasta la dermis media, una proliferación de células melano-cíticas fusiformes y epitelioides, con algunas células grandes de aspecto mioblastoide y otras células gigantes multinucleadas semejantes a las de Touton, así como algunas hendiduras tisulares artefactas en torno a grupos celulares (Fig. 2). En seguimiento durante 1 año estas tumoraciones se han mantenido estables, sin aparición de nuevos elementos ni involución de los ya desarrollados.

DISCUSIÓN

Se ha sugerido (7) que los nevus de Spitz múltiples pueden ser clasificados en cuatro categorías clínicas: a) eruptivos y diseminados; b) agrupados sobre una zona de piel normal; c) agrupados sobre una piel hipopigmentada, y d) agrupados sobre un área cutánea hiperpigmentada. Los tipos más comunes aparecen sobre piel normal (como el ejemplo de nuestra paciente) o sobre una mancha hiperpigmentada (8). Dicha hiperpigmentación puede ser adquirida (4, 7) o, con mayor frecuencia, congénita (9). En este último

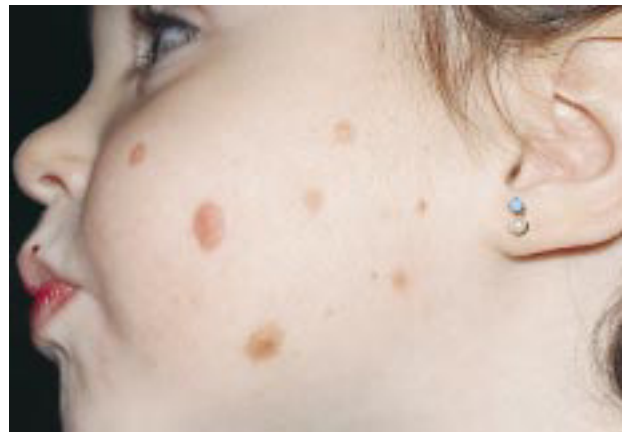

FIG. 1.

Correspondencia: ELOY RODRÍGUEZ DÍAZ. Avenida de la Constitución, 30, 5.º dcha. 33207 Gijón.

Aceptado el 6 de noviembre de 2000.

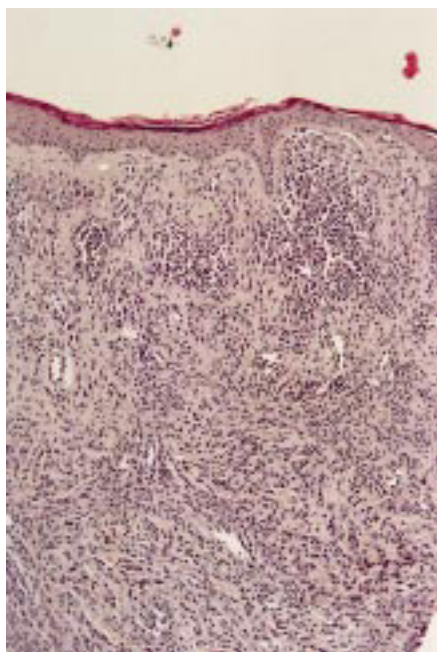


FIG. 2.

caso la hiperpigmentación con cierta frecuencia presenta características semejantes a las del nevo lentiginoso moteado (*nevus spilus*) (10, 11), hasta el punto que algunos autores consideran la sobreimposición de nevos de Spitz agminados como un subtipo peculiar del *nevus spilus*. Se ha descrito también un ejemplo de nevo combinado integrado por nevo de Spitz agminados y nevo azul (12).

Es posible que factores como exposición solar (4), quemaduras (13), traumatismos, cirugía de un nevo de Spitz solitario (14), inyecciones intralesionales, embarazo (10, 15) y procedimientos de radioterapia puedan inducir el desarrollo de múltiples nevos de Spitz circunscritos a un particular terreno como el que pueden proporcionar ciertas anomalías pigmentarias congénitas.

En algunas ocasiones la aparición de los nevos agminados como recurrencia tras la previa cirugía de un nevo de Spitz solitario (14, 16) puede plantear un difícil diagnóstico diferencial con el melanoma spitzoide metastásico (17). En una observación en que los nevos agminados eran del tipo de células fusiformes pigmentadas (nevo de Reed) se ha planteado la posible confusión clínica e histopatológica con el melanoma lentiginoso acral (18). Sin embargo, la historia natural de los nevos de Spitz múltiples implica habitualmente su persistencia benigna, si bien se ha comunicado la involución espontánea en algunos pacientes (2, 13, 19). Hasta el momento no se han comunicado ejemplos de transformación maligna.

Abstract.—Spitz nevus is most commonly a benign solitary lesion. Multiple lesions arranged in clusters

(agminated) are very rare. We describe a 2-year-old girl with multiple Spitz nevi grouped on the left half of the face.

Rodríguez-Díaz E, Junquera Llaneza M^aL, Nosti Martínez D, Martínez Merino A. Multiple agminated hemifacial Spitz nevi. *Actas Dermosifiliogr* 2001;92:41-43.

Key words: Spitz nevus. Agminated.

BIBLIOGRAFÍA

1. Spitz S. Melanomas in childhood. *Am J Pathol* 1948;24:591-609.
2. Brownstein W. Multiple agminated juvenile melanoma. *Arch Dermatol* 1972;106:89-91.
3. Simon-Huarte P. Nevo atípico de Spitz (melanoma juvenil). Estudio clinicopatológico de nueve casos. *Actas Dermosifiliogr* 1970;61:205-24.
4. Bullen R, Snow SN, Larson PO, Kircik LH, Nychay S, Briggs P. Multiple agminated Spitz nevi: report of a case and review of the literature. *Pediatr Dermatol* 1995;12:156-8.
5. Weimar V, Zuehlke R. Multiple agminated spindle and epithelioid cell nevi in an adult. *Arch Dermatol* 1978; 114:1383-4.
6. Palazzo JP, Duray PH. Congenital agminated Spitz nevi: immunoreactivity with a melanoma-associated monoclonal antibody. *J Cutan Pathol* 1988;15:166-70.
7. Renfro L, Grant-Kels JM, Brown SA. Multiple agminate Spitz nevi. *Pediatr Dermatol* 1989;6:114-7.
8. Akasaka T, Imamura Y, Kon S. Multiple agminated juvenile melanoma arising on a hyperpigmented macule. *J Dermatol* 1993;20:638-42.
9. Baker H, Darley CR, Gibson JR. Multiple juvenile melanomata on a congenital speckled naevus. *Br J Dermatol* 1981;105(suppl19):76-8.
10. Aloï F, Tomasini C, Pippione M. Agminated Spitz nevi occurring within a congenital speckled lentiginous nevus. *Am J Dermatopathol* 1995;17:594-8.
11. Betti R, Inselvini E, Palvarini M, Crosti C. Agminated intra-dermal Spitz nevi arising on an unusual speckled lentiginous nevus with localized lentiginosis: a continuum? *Am J Dermatopathol* 1997;19:524-7.
12. Van Leeuwen RL, Vink J, Bergman W, Herfst M, Bruijn JA. Agminated-type combined nevus consisting of a common blue nevus with a junctional Spitz nevus. *Arch Dermatol* 1994;130:1074-5.
13. Krakowski A, Tur E, Brenner S. Multiple agminated juvenile melanoma: a case with a sunburn history, and a review. *Dermatologica* 1981;163:270-5.
14. Sabroe RA, Vaingankar NV, Rigby HS, Peachey RD. Agminate Spitz naevi occurring in an adult after excision of a solitary Spitz naevus. Report of a case and review of the literature. *Clin Exp Dermatol* 1996;21:197-200.
15. Onsun N, Saracoglu S, Demirkesen C, Kural YB, Atılganoglu U. Eruptive widespread Spitz nevi: can pregnancy be a stimulating factor? *J Am Acad Dermatol* 1999;40: 866-7.
16. Krasovec M, Gianadda B, Hohld. Giant recurrence of a multiple agminated Spitz nevus. *J Am Acad Dermatol* 1995; 33:386-8.

17. Paties CT, Borroni G, Rosso R, Vassallo G. Relapsing eruptive multiple Spitz nevi or metastatic spitzoid malignant melanoma? *Am J Dermatopathol* 1987;9:520-7.
18. Abramovits W, González-Serva A. Multiple agminated pigmented Spitz nevi (mimicking acral lentiginous malignant melanoma and dysplastic nevus) in an African-American girl. *Int J Dermatol* 1993;32:280-5.
19. Gómez Díez S, Marino JM, Quiñones PA, Pérez-Oliva N, Miranda A. Melanomas juveniles múltiples agrupados. *Actas Dermosifiliogr* 1986;77:459-62.

Meningococemia crónica

PATRICIA GARCÍA MORRÁS*, MARÍA JOSÉ GONZÁLEZ-BEATO MERINO*, ROBERTO MARENGO OTERO*, SUSANA PÉREZ SANTOS*, MANUEL LECONA ECHEVARRÍA**, PABLO LÁZARO OCHAÍTA*

*Servicios de * Dermatología y ** Anatomía Patológica. Hospital General Universitario Gregorio Marañón. Madrid.*

Resumen.—La meningococemia crónica es una forma poco frecuente de infección meningocócica. Se ha descrito una mayor incidencia en pacientes con déficit del complemento.

Presentamos un caso en un varón de 34 años, previamente sano y sin alteraciones del sistema inmune. El cuadro se complicó con una meningitis aguda. (*Actas Dermosifiliogr* 2001;92:43-45).

Palabras clave: Meningococemia crónica. Déficit del complemento. Meningitis aguda.

La meningococemia crónica se define como una bacteriemia por *Neisseria meningitidis* de duración superior a 1 semana, sin síntomas meníngeos (1-5). Es una forma clínica de infección meningocócica de la que se han descrito menos de 250 casos (6).

DESCRIPCIÓN DEL CASO

Varón de 34 años de edad sin antecedentes de interés. Acudió al Servicio de Dermatología refiriendo una historia de 1 mes de evolución, de fiebre, artralgias y lesiones cutáneas generalizadas no pruriginosas. Al ingreso el paciente estaba febril, pero con escasa afectación del estado general, y presentaba un exantema cutáneo generalizado.

En la exploración dermatológica destacaba una erupción polimorfa constituida por máculas y pápulas generalizadas, nódulos y lesiones purpúricas de predominio en miembros inferiores; en la zona perimaleolar y en la cara se observaban pápulas eritematosas con una pequeña costra central de contornos estrellados (Fig. 1). La erupción respetaba las palmas, el cuero cabelludo

y las mucosas. La exploración física general era normal. Tampoco se apreciaba rigidez de nuca.

En las pruebas complementarias destacaba una leucocitosis de 15.300 con un 69,8% de polimorfonucleares. Los hemocultivos fueron positivos para *Neisseria meningitidis* serogrupo B. El estudio del complemento e inmunoglobulinas fue normal. El HIV fue negativo. El exudado faríngeo y el ecocardiograma fueron normales.

El estudio histopatológico de dos lesiones cutáneas mostró un infiltrado inflamatorio constituido predominantemente por neutrófilos, que mostraban frag-

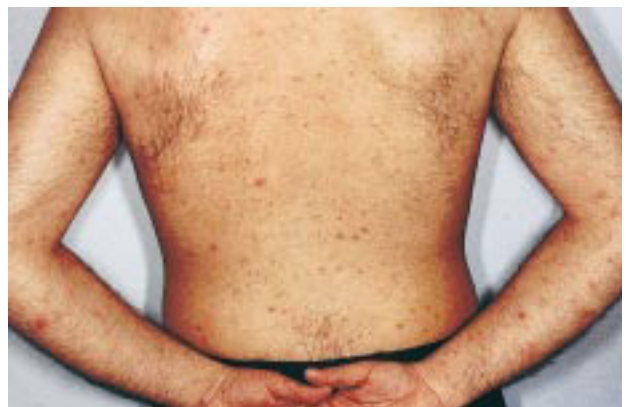

FIG.1.—Máculas y pápulas eritematosas generalizadas, algunas con pequeña costra central.

Correspondencia: PATRICIA GARCÍA MORRÁS. Servicio de Dermatología. Hospital General Universitario Gregorio Marañón. Doctor Esquerdo, 46. 28007 Madrid.

Aceptado el 28 de noviembre de 2000.

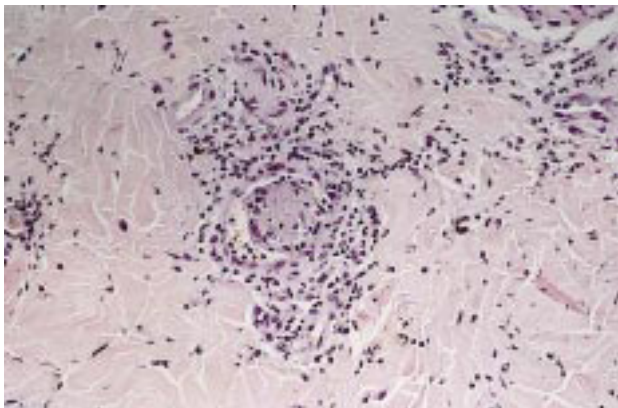


FIG. 2.—Infiltrado inflamatorio en la pared de un pequeño vaso con trombo intraluminal.

mentación nuclear, ocupando y rodeando las paredes de vasos sanguíneos de pequeño calibre. Estos vasos estaban tapizados por células endoteliales prominentes y con frecuencia se encontraban trombosados (Fig. 2). Una de las biopsias reveló una ampolla subepidérmica causada por el intenso edema en dermis superficial.

Al tercer día de ingreso la temperatura del paciente se elevó a 40° C y presentó cefalea intensa. En la exploración neurológica destacaba cierta rigidez de nuca, aunque los signos de Kernig y Brudzinsky eran negativos y el nivel de conciencia era normal. En este momento el hemograma reveló una leucocitosis de 35.800 con un 84,5% de polimorfonucleares; los hemocultivos mostraron *Neisseria meningitidis* del grupo B; el líquido cefalorraquídeo reveló una leucocitosis de 8.320 con un 95% de polimorfonucleares, una glucosa de 54 mg/ dl y unas proteínas de 131 mg/ dl. La tinción de Gram y el cultivo de LCR fueron negativos.

Tras 5 días de tratamiento con ceftriaxona intravenosa (2 g/ 12 h) el paciente estaba asintomático y los hemocultivos de control fueron negativos.

Los familiares y contactos estrechos recibieron tratamiento profiláctico con rifampicina.

DISCUSIÓN

La meningococemia crónica fue descrita por Salmon en 1902 (3, 5, 7, 8). Su incidencia es muy baja, especialmente en los países desarrollados, y sobre todo en los últimos 20 años. A diferencia de las meningitis agudas, el 90% de los casos de meningococemia crónica ocurren en adultos, con una edad media de presentación de 26 años (3, 6).

Las manifestaciones clínicas de la enfermedad son fiebre intermitente o continua de más de 1 semana de duración, lesiones cutáneas, artralgias o artritis, y síntomas constitucionales (9, 10). La fiebre suele ser

en picos de aproximadamente 12 horas, con períodos afebriles de 1-4 días.

Las complicaciones ocurren en un 40% de los casos de meningococemia crónica en el adulto y se deben a la localización de la infección. La más frecuente es la meningitis, que ocurrió en nuestro paciente, seguida por la endocarditis; otras complicaciones son nefritis, epididimitis, conjuntivitis y artritis séptica (2, 3).

El diagnóstico de la enfermedad se basa en el hallazgo de *Neisseria meningitidis* en los hemocultivos. Éstos deben ser realizados preferentemente durante los episodios febriles, ya que con frecuencia resultan negativos en las primeras semanas de la enfermedad (8-13).

La patogenia de la meningococemia crónica no está clara. Parece existir un depósito de inmunocomplejos circulantes en los vasos y tejidos afectados (6, 8, 14). Se ha descrito una mayor incidencia de meningococemia crónica en pacientes con un déficit de los últimos factores del complemento (C5-C9) implicados en la lisis bacteriana, aunque esto no se ha demostrado en la mayoría de los trabajos publicados (14-17).

La duración media de la enfermedad, en ausencia de complicaciones, es de 6 semanas. La respuesta al tratamiento es excelente, con una recuperación clínica y una negativización de los hemocultivos en pocos días (3, 6).

Las manifestaciones cutáneas de la meningococemia crónica son muy variadas. Las lesiones más habituales son exantemas maculopapulosis eritematosos y/ o purpúricos; más raramente nódulos, vesículas, pústulas y lesiones necróticas. Evolucionan de forma paralela a la fiebre y se localizan en las extremidades y tronco; con menos frecuencia lo hacen en la cabeza, el cuello y los genitales (12, 18, 19). Corresponden a una vasculitis con un infiltrado de neutrófilos y linfocitos. El agente causal no suele aislarse en las lesiones y la IFD para el antígeno del meningococo resulta generalmente negativa (7, 8, 10, 18).

El diagnóstico diferencial de las lesiones cutáneas se plantea principalmente con la endocarditis bacteriana subaguda, la gonococemia, la fiebre de las Montañas Rocosas, las vasculitis por hipersensibilidad, el eritema exudativo multiforme y otras infecciones (por ejemplo, enterovirus) (3, 6, 11, 12).

Como conclusión hemos presentado un caso de meningococemia crónica en un paciente joven, previamente sano y sin alteraciones del sistema inmune. Queremos destacar la importancia de la realización de hemocultivos seriados en pacientes con lesiones cutáneas de vasculitis recurrentes o persistentes asociadas a fiebre y artralgias. Asimismo consideramos importante tener presente esta entidad para realizar un diagnóstico temprano que evite la complicación de la enfermedad con cuadros clínicos potencialmente graves.

Abstract.—Chronic meningococemia is a rare form of meningococcal disease. A greater incidence has been reported in patients with complement deficiencies.

We report the case of a healthy 34-year-old male with no known immunologic disorders, who later developed an acute meningitis.

García Morrás P, González-Beato Merino MJ, Marengo Otero R, Pérez Santos S, Lecona Echeverría M, Lázaro Ochaíta P. Chronic meningococemia. Actas Dermosifiliogr 2001;92:43-45.

Key words: Chronic meningococemia. Complement deficiencies. Acute meningitis.

BIBLIOGRAFÍA

- Morier P. Chronic meningococemia. *Dermatologica* 1990;18:240-1.
- Surinach JM, Alegre J, García V, Planes A, Fernández T. Chronic meningococemia caused by *Neisseria meningitidis* of serogrupo C. *Enferm Infecc Microbiol Clin* 1995; 13:439-40.
- Benoit FL. Chronic meningococemia. Case report and review of the literature. *Am J Med* 1963;35:103-12.
- Fass RJ, Saslaw S. Chronic meningococemia. Possible pathogenic role of IgM deficiency. *Arch Intern Med* 1972; 130:943-6.
- Angoff GH, Czarnetzki B, Wolinski E. A case of chronic meningococemia with unusual features. *Am J Med Sci* 1975;269:243-6.
- Ploysangan T, Sheth A. Chronic meningococemia in childhood: case report and review of the literature. *Ped Dermatol* 1996;13:483-87.
- Pena J, Méndez-Bustelo MJ, Del Río E. Chronic meningococemia in a immunocompetent girl. *Int J Dermatol* 1994;33:501-2.
- Texereau M, Roblot P, Dumars A, Grignon B, Becq-Giraudon B. The usefulness of skin culture in the diagnosis of chronic meningococemia. *Journal of Internal Medicine* 197;242:519-20.
- Assier H, Chosidow O, Rekeciewicz I, y cols. Chronic meningococemia in adquired immunodeficiency infection. *J Am Acad Dermatol* 1993;29:793-4.
- Gregory B, Tron V, Ho VC. Cyclic fever and rash in a 66-year-old woman. Chronic meningococemia. *Arch Dermatol* 1992;128:1645-8.
- Sopeña B, Touza F, Freire M, Martínez-Vázquez C. Meningococemia crónica: una causa infrecuente de artritis migratoria. *An Med Intern* 1996;13:206-7.
- García-Patos V, Barnadas MA, Domingo P, Esquius J, De Moragas JM. Vasculitis cutánea en el curso de una bacteriemia por meningococo del serogrupo B. *Rev Clin Esp* 1992;190:311-313.
- Sayre JW. Case I: chronic meningococemia. *Pediatr Rev* 1992;13:269-70.
- Person DA, Moore MD. Chronic meningococemia mimicking acute rheumatic fever. *Hawaii Med J* 1998;57: 583-4.
- Nielsen HE, Koch C, Mansa B, Magnussen P, Bergmann OJ. Complement and immunoglobulin studies in 15 cases of chronic meningococemia: properdin deficiency and hipoinmunoglobulinemia. *Scand J Infect Dis* 1990;22:31-6.
- Fasano MB, Sullivan K, Ibsen L, Winkelstein JA. Chronic meningococemia in a child with a deficiency of the sixth component of complement. *Pediatr Allergy Immunol* 1993;4:214-6.
- Clough JD, Clough ML, Weinstein A, et al. Familial late complement component (C6, C7) deficiency with chronic meningococemia. *Arch Intern Med* 1980;140:929-33.
- Ognibene MA, Dito MW. Chronic meningococemia. Further comments on the pathogenesis of associated skin lesions. *Arch Intern Med* 1964;114:29-32.
- Daniels WB. Meningococcal bacteriemia. *Arch Intern Med* 1984;81:145-61.