

## CASOS BREVES

### Pustulosis exantemática aguda generalizada: variante eosinofílica

MARTA HERRERA SÁNCHEZ\*, RICARDO SUÁREZ FERNÁNDEZ\*, JUAN CARLOS REPÁRAZ GONZÁLEZ\*, JOSÉ VIGARAY CONDE\*, EVARISTO SÁNCHEZ YUS\*\*

\*Clínica Alder. \*\*Unidad de Investigación. Hospital Clínico San Carlos. Madrid.

**Resumen.**—La pustulosis exantemática generalizada es considerada una nueva forma de toxicodermia. Presentamos un caso en el que las pústulas estaban formadas preferentemente por eosinófilos en lugar del habitual predominio neutrofílico. (*Actas Dermosifiliogr* 2001;92:167-168).

**Palabras clave:** Pustulosis exantemática aguda generalizada. Toxicodermia. Eosinófilos.

La pustulosis exantemática aguda generalizada (PEAG) descrita por Deylot y cols. en 1980 (1) es actualmente considerada una forma de toxicodermia. Se caracteriza por el desarrollo brusco de un exantema pustuloso diseminado (aunque comiencen a describirse variantes localizadas) (2) sobre un exantema escarlatiforme o que recuerda un eritema exudativo multiforme. Se acompaña de fiebre, leucocitosis y neutrofilia o eosinofilia. Aunque su causa más frecuente son los fármacos, sobre todo los antibióticos (3, 4), también se ha relacionado con infecciones urinarias (5) o a hipersensibilidad al mercurio (6).

Histológicamente se caracteriza por pústulas espongiiformes e infiltración perivascular con polinucleares neutrófilos y en ocasiones vasculitis leucocitoclástica (4).

Presentamos un caso de pustulosis exantemática aguda generalizada, con predominio claro de eosinófilos en la formación de vesículas.

#### DESCRIPCIÓN DEL CASO

Mujer de 66 años portadora de doble prótesis mitroaórtica metálica y anuloplastia tricuspídea desde 1987; fibrilación auricular crónica en tratamiento habitual con Sintrom, Trangorex, Lanacordín y Sutril. Acudió por aparición progresiva, desde hacía 3 días, de lesiones vesiculosas sobre una base eritematosa intensa en escote, brazos (donde se inició), región retroauricu-

lar con cara y mucosas respetadas. No se había aplicado ninguna sustancia en el área afectada, pero entre 4 y 8 días antes del exantema había tomado Nervobión CMP forte. A las 48 horas las lesiones, a pesar de una pauta corticoesteroides inicial de 40 mg al día junto a 50 mg diarios de hidroxocina, evolucionaron apareciendo áreas violáceas con ampollas francas en miembros inferiores.

Además, en el tronco, sobre las áreas purpúricas se observaba un tenue exantema pustuloso (Fig. 1). La paciente fue ingresada para su control hospitalario en tratamiento con 60 mg diarios de corticoesteroides en pauta descendente con llamativa mejoría del cuadro, que se resolvió dejando áreas de hiperpigmentación residual postinflamatoria.

La biopsia realizada mostraba a nivel de toda la dermis un infiltrado perivascular linfocitario y numero-

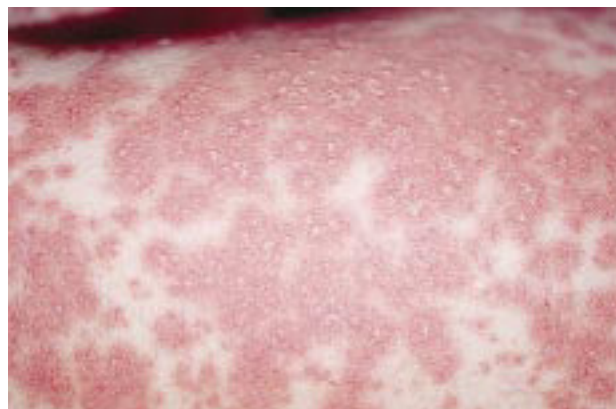

FIG. 1.—Exantema formado por pequeñas pústulas en ocasiones confluentes sobre una base eritematosa.

*Correspondencia:* MARTA HERRERA SÁNCHEZ. Núñez de Balboa, 48, bajo derecha. 28001 Madrid.

Aceptado el 12 de diciembre de 2000.

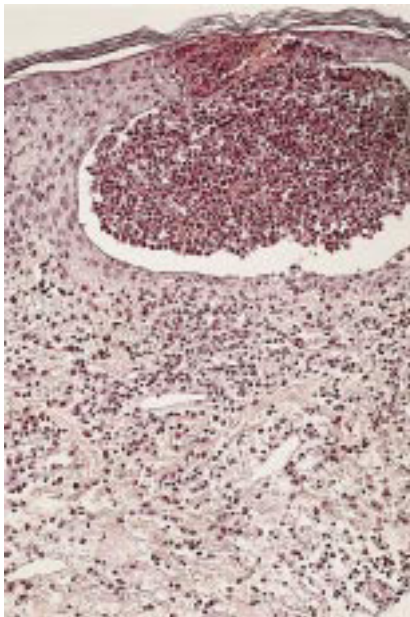


FIG. 2.—Infiltrado linfocitario perivascular e intersticial con numerosos eosinófilos en dermis. En epidermis, pústula unilocular formada casi exclusivamente por eosinófilos.

Los eosinófilos entre los haces de colágena. La epidermis también estaba salpicada por eosinófilos que llegaban a formar pústulas uniloculares eosinofílicas (Fig. 2). Los resultados de las pruebas complementarias fueron: hemoglobina, 14,7 g/ml; hematocrito, 42; VCM, 88; plaquetas, 192.000; leucocitos, 11.300 (95 N, 3 L, 1 E, 0 B), y bioquímica y proteinograma normal. Se realizaron test epicutáneos con los fármacos implicados en la reacción (vitamina B, diclofenac y núcleo CMP forte) con lecturas realizadas al segundo, cuarto y séptimo día, todas negativas. Se desestimó la realización del test de provocación.

## DISCUSIÓN

Roujeau y cols. (4) describieron como hallazgos histopatológicos característicos de la PEAG la presencia de pústulas neutrofilicas espongiiformes superficiales junto a edema masivo en dermis superficial, vasculitis, exocitosis de eosinófilos y necrosis epidérmicas aisladas. Haro Gabaldón y cols. (7) en su estudio describen de modo similar las pústulas encontradas en la pustulosis exantemática y en la psoriasis pustulosa generalizada: pústulas subcórneas con carácter espongiiforme periférico. Los autores insisten en la importancia de la presencia de edema intenso en dermis superficial con extravasación de hematíes y un infiltrado predominante de polimorfonucleares neutró-

filos y eosinófilos diseminados (7, 8), además de la ausencia de signos epidérmicos de psoriasis.

En nuestro caso, las pústulas uniloculares estaban formadas predominantemente por eosinófilos, mostrando una variante histológica de pustulosis exantemática no descrita. Fueron descartados otros exantemas pustulosos como vasculitis pustulosa, dermatosis de Sneddon-Wilkinson, pustulosis microbianas o pénfigo foliáceo.

La variante eosinofílica mantendría las mismas características clínicas descritas: presencia de lesiones cutáneas adicionales, curso agudo e intervalo corto entre la administración del fármaco sospechoso y el inicio del cuadro.

**Abstract.**—Acute generalized exanthematous pustulosis (AGEP) is considered a new form of adverse drug eruption. We report a case of this condition in which the pustules were formed almost completely by eosinophils instead of neutrophils.

Herrera Sánchez M, Suárez Fernández R, Repáraz González JC, Vigaray Conde J, Sánchez Yus E. Acute generalized exanthematous pustulosis: eosinophilic variant. *Actas Dermosifiliogr* 2001;92:167-168.

**Key words:** Pustulosis. Drug eruption. Eosinophils.

## BIBLIOGRAFÍA

1. Deylot C, Bioulac P, Dourre MS. Pustuloses exanthématiques aiguës généralisées à propos de 4 cas. *Ann Dermatol Venerol* 1980;107:37-48.
2. Argila D, Ortiz-Frutos J, Rodríguez-Peralto JL, Iglesias L. Un caso típico de pustulosis exantemática aguda no generalizada. *Actas Dermosifiliogr* 1996;87:475-8.
3. Fariña Sabaris MC, Piqué Durán E, Escalonilla García Patos P, y cols. Pustulosis exantemática aguda generalizada por alopurinol. *Actas Dermosifiliogr* 1996;87:471-4.
4. Roujeau JC, Bioulac-Sage P, Borseau C, y cols. Acute generalized exanthematous pustulosis. *Arch Dermatol* 1991; 127:1333-8.
5. Rouchouse B, Bonnefoy N, Pallot B, y cols. Acute generalized exanthematous pustular dermatitis and viral infection. *Dermatológica* 1986;173:180-4.
6. Sau P, Solivan G, Johnson IB. Cutaneous reaction from a broken thermometer. *J Am Acad Dermatol* 1991;25:915-9.
7. Haro Gabaldón V, Naranjo Sintés R. Diferencias histopatológicas entre la pustulodermia tóxica y la psoriasis pustulosa generalizada: análisis de ocho casos. *Actas Dermosifiliogr* 1996;87:459-66.
8. Martín Rodríguez F, De Eusebio Murillo E, Núñez Alonso C, y cols. Pustulosis exantemática aguda generalizada: tres casos. *Actas Dermosifiliogr* 1994;85:683-6.

## Liquen plano palmoplantar

MANUEL GINARTE VAL\*, LUIS RODRÍGUEZ GONZÁLEZ\*\*, MERCEDES PEREIRO FERREIRÓS\*, VIRGINIA FERNÁNDEZ-REDONDO\*, JAIME TORIBIO\*

\* *Servicio de Dermatología. Complejo Hospitalario Universitario de Santiago. Facultad de Medicina. Santiago de Compostela.*

\*\* *Unidad de Dermatología. Centro Médico POVISA. Vigo.*

**Resumen.**—Raras veces el liquen plano debuta con la afectación exclusiva de las palmas y/ o plantas. En tales casos, la clínica no es específica y sólo la biopsia permite el diagnóstico. Presentamos una paciente de 32 años con un liquen plano de comienzo en palmas y plantas. (*Actas Dermosifiliogr* 2001;92:169-171).

**Palabras clave:** Liquen plano palmoplantar. Queratodermia. Palmas. Plantas.

Hasta una cuarta parte de los pacientes con liquen plano pueden tener lesiones localizadas en palmas y/ o plantas (1). Aunque estas lesiones palmoplantares no muestran las características clínicas típicas de esa dermatosis, el diagnóstico no suele ofrecer dificultades porque habitualmente se pueden detectar signos de la enfermedad en otras localizaciones. En los casos en los que se planteen dudas, la biopsia de esas lesiones permite el diagnóstico porque aunque la clínica no sea típica, la histopatología sí lo es. Presentamos una enferma con un liquen plano que inicialmente sólo afectaba a palmas y plantas: el estudio histopatológico permitió el diagnóstico antes de que se desarrollase la erupción generalizada típica.

### DESCRIPCIÓN DEL CASO

Una mujer de 32 años, peluquera de profesión, sin antecedentes médicos ni quirúrgicos de interés, consultó en nuestro Servicio en agosto de 1997 por la aparición de unas lesiones muy pruriginosas que se habían iniciado 3 meses antes en las palmas de ambas manos y en las plantas de ambos pies, sin otras lesiones aparentes en el resto de la piel. No había tenido ningún episodio de estrés psíquico. En el momento de comenzar su erupción no estaba tomando fármaco alguno. Las lesiones las estaba tratando con Positón® pomada y cetirizina oral. En la exploración dermatológica se apreciaron en palmas y plantas dos tipos de lesiones: unas eran pápulas hiperqueratósicas, duras, de color amarillento, y las otras, pápulas violáceas, aplanadas, poligonales, con collarete descamativo periférico (Fig. 1). En arco plantar y en superficie palmar de muñecas esas lesiones adquirían un aspecto lique-

noide franco, con evidentes estrías de Wickham. No existían lesiones fuera de las zonas mencionadas, en especial en las mucosas genital ni oral.

Se realizaron las siguientes exploraciones complementarias que resultaron ser normales o negativas: una analítica general (hemograma, coagulación, bioquímica hemática y rutinario de orina), ANA y serologías luética (VDRL y TPHA) y para los virus de la hepatitis B y C. Las pruebas epicutáneas (True-test® y serie de peluquería) mostraron positividad para el níquel (+++) y el cobalto (++) , siendo el resto negativas.

El estudio histopatológico de una de las lesiones palmares (Fig. 2) mostró una epidermis acantósica irregular «en dientes de sierra», con hiperqueratosis ortoqueratósica e hipergranulosis focal. En la dermis papilar había un denso infiltrado linfocitario en banda, bien demarcado en su límite inferior y que contactaba con la capa basal en su porción superior; ésta mostraba una degeneración licuefactiva con formación de hendiduras entre epidermis y dermis y presencia de cuerpos coloides de Civatte. Todos estos hallazgos confirmaron que se trataba de un liquen plano.

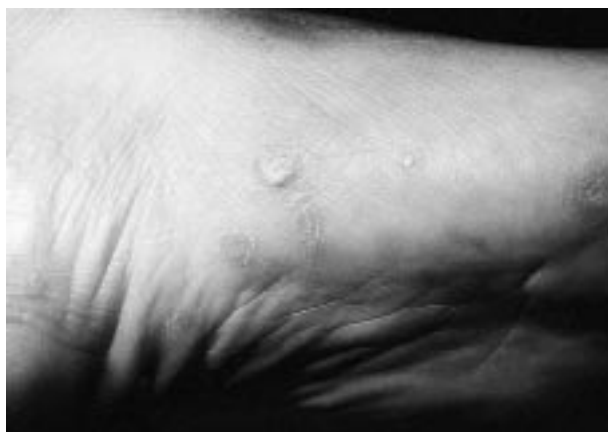

FIG. 1.—Aspecto clínico de las lesiones agrupadas en arco plantar con pápulas de diferente morfología.

Correspondencia: MANUEL GINARTE VAL. General Pardiñas, 36, 6.º D. 15701 Santiago de Compostela. Correo electrónico: mgj-nartev@meditex.es

Aceptado el 15 de enero de 2001.

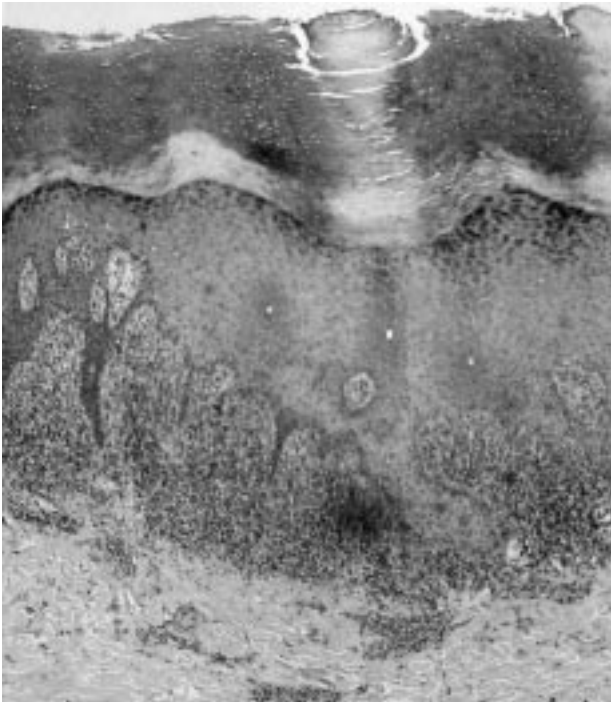


FIG. 2.—Imagen histopatológica típica de un liquen plano (HE,  $\times 40$ ).

Tras realizar la biopsia se inició tratamiento con hidrocortisona oral y un esteroide tópico de mediana potencia. A pesar de ello, las lesiones no sólo no cedieron, sino que se extendieron por brazos y piernas, con afectación también del dorso de manos y pies. Se instauró entonces un tratamiento con prednisona oral (25 mg/día) con suspensión paulatina en 4 semanas. Con esta terapéutica las lesiones comienzan a ceder lentamente, dejando unas máculas residuales pigmentadas todavía apreciables en el último control, realizado a los 6 meses de la primera consulta.

## DISCUSIÓN

Aunque para muchos autores la afectación de palmas y/o plantas en el liquen plano es infrecuente (2), en una revisión reciente Sánchez Pérez y cols. (1) encontraron lesiones en esas localizaciones en el 26% de sus enfermos. Habitualmente, las lesiones palmoplantares acompañan a las de otras localizaciones en el seno de una erupción generalizada típica, lo que facilita su diagnóstico (1, 3-5). Con menos frecuencia las lesiones palmoplantares son la forma de comienzo del liquen plano, por lo que durante algún tiempo pueden ser la única manifestación de esta enfermedad—esto acaeció en la cuarta parte de los pacientes de Sánchez Pérez y cols. (1) y en nuestra paciente—. La afectación exclusiva de palmas y/o plantas parece ser un hecho excepcional (6).

A pesar de que se han descrito diversos patrones clínicos en el liquen plano palmoplantar, en la mayoría de los casos esas lesiones pueden ser de dos tipos: a) pápulas eritematovioláceas descamativas con collarite periférico (75%), y b) pápulas hiperqueratósicas duras, en general aisladas, pero que ocasionalmente pueden concluir para formar una queratoderma difusa (25%) (1). Las lesiones plantares parecen tener predilección por el arco plantar (60%) y es excepcional la afectación de la superficie volar de los dedos de manos y pies (1).

Aunque clínicamente las lesiones palmoplantares pueden ser de difícil diagnóstico, el estudio histopatológico de las mismas es definitivo: independientemente de la morfología clínica, todas muestran las características histopatológicas típicas del liquen plano. Este hecho evita la confusión con otras entidades clínicamente parecidas (psoriasis, dermatitis alérgica de contacto liquenoide, enfermedad de Darier, enfermedad de Kyrle e hiperqueratosis palmoplantar).

La evolución y respuesta al tratamiento de las lesiones palmoplantares del liquen plano es idéntica a la del resto de la erupción. Günther (7) ha comunicado que las lesiones hiperqueratósicas responden muy bien a la administración tópica de ácido retinoico al 0,1%.

Hemos presentado a una paciente con un liquen plano que debutó con lesiones palmoplantares. La paciente exhibió simultáneamente los dos tipos clínicos de lesiones palmoplantares de esta entidad, con características tanto clínicas (morfología de las pápulas, afectación del arco plantar y preservación de dedos) como histopatológicas típicas.

**Abstract.**—Infrequently, lichen planus starts with exclusive involvement of palms and/or soles. In such cases, clinical picture is not specific, and only the biopsy allows the diagnostic. Here, we report a 32-year-old woman with lichen planus that initially involved palmoplantar areas.

*Ginarte Val M, Rodríguez González L, Pereiro Ferreirós M, Fernández-Redondo V, Toribio J. Palmoplantar lichen planus. Actas Dermosifiliogr 2001;92:169-171.*

**Key words:** Lichen planus. Keratoderma. Palms. Soles.

## BIBLIOGRAFÍA

1. Sánchez-Pérez J, Ríos L, Fraga J, García-Díez A. Lichen planus with lesions on the palms and/or soles: prevalence and clinicopathological study of 36 patients. *Br J Dermatol* 2000; 142:310-4.
2. De Jong EM, Van de Kerkhof PC. Coexistence of palmoplantar lichen planus and lupus erythematosus with response to treatment using acitretin. *Br J Dermatol* 1996; 134:538-41.

3. Ameen-Sait M, Garg BR. Punctate keratoses of palms in lichen planus. *Int J Dermatol* 1986;25:592-3.
4. Bazex MMA, Dupré A, Christol B, Rumeau H. Lichen planus palmaire réalisant l'aspect d'une kératodermie avec poro-kératosisme. *Bull Soc Fr Dermatol Syphiligr* 1968;75:331.
5. Greither A. Association d'aspects varies de lichen plan chez les mêmes malades. *Bull Soc Fr Dermatol Syphiligr* 1969;76:316-7.
6. Colin-Chamley N, Catteau B, Piette F. Cas par diagnostic: lichen palmoplantaire. *Ann Dermatol Vénereol* 1997;124: 639-40.
7. Gunther S. Topical administration of vitamin A acid (retinoic acid) in palmar keratoses: callosities, hyperkeratotic eczema, hypertrophic lichen planus, pityriasis rubra pilaris. *Dermatologica* 1972;145:344-7.

## Larva migratoria cutánea. Tratamiento tópico con tiabendazol al 6,25%

JESÚS VEGA GUTIÉRREZ, ALBERTO MIRANDA ROMERO, CRISTINA MUÑOZ FERNÁNDEZ-LOMANA, AMAIA MARISCAL POLO, M.<sup>a</sup> VISITACIÓN TORRERO ANTÓN, MIGUEL GARCÍA MUÑOZ

*Servicio de Dermatología. Hospital Clínico y Facultad de Medicina de Valladolid.*

**Resumen.**—Se presentan dos casos de larva migratoria cutánea tratados satisfactoriamente con tiabendazol tópico al 6,25%. Se revisan especialmente los problemas de concepto de esta entidad y las posibilidades terapéuticas. (*Actas Dermosifiliogr* 2001;92:171-173).

**Palabras clave:** Larva migratoria. Tratamiento tópico. Tiabendazol.

La larva migratoria cutánea es una parasitosis propia de países tropicales y subtropicales con clima cálido y húmedo. Debido a la mayor facilidad que existe hoy día para viajar a estos países no es excepcional encontrarla en nuestro medio (1-3). Cursa con una clínica característica consistente en lesiones lineales eritematosas, de morfología serpiginosa y tuneliforme, muy pruriginosas, que están originadas por el desplazamiento del parásito en la piel (4-6).

Presentamos dos casos de larva migratoria cutánea tratadas con tiabendazol tópico con excelente resultado.

### CASOS CLÍNICOS

#### Caso 1

Paciente con antecedente reciente de un viaje a Méjico que llegó a nuestra consulta para valorar unas lesiones cutáneas en ambos pies, diagnosticadas y tratadas previamente como eccema dishidrótico sin notar mejoría. Se apreciaban lesiones vesiculoampollosas en planta de varios dedos de ambos pies junto con otras

lesiones eritematosas lineales, serpiginosas y que hacían un discreto relieve, localizadas en dorso y caras laterales de ambos pies (Fig. 1). La paciente se quejaba de intenso prurito y refería que «dichos túneles» avanzaban de un día para otro.

En la analítica general, placa de tórax y cultivo de hongos y bacterias no se apreciaron resultados de interés. La biopsia del extremo de una de las lesiones lineales reflejó un infiltrado inflamatorio de predominio perivascular, intensa espongirosis y con vesículas espongióticas, rellenas de material fibrinoide. Con tiabendazol tópico al 6,25% dos veces al día las lesiones desaparecieron en el curso de 8 días.

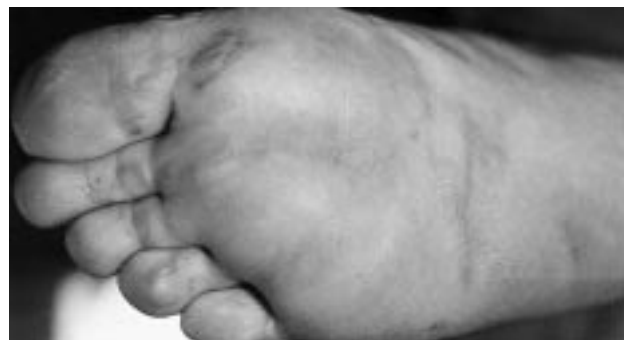

FIG. 1.—Caso 1. Lesiones vesiculoampollosas en los dedos y serpiginosas en la planta.

*Correspondencia:* JESÚS VEGA GUTIÉRREZ. Ferrari, 5, 1.º E. 47001 Valladolid.

Aceptado el 25 de enero de 2001.

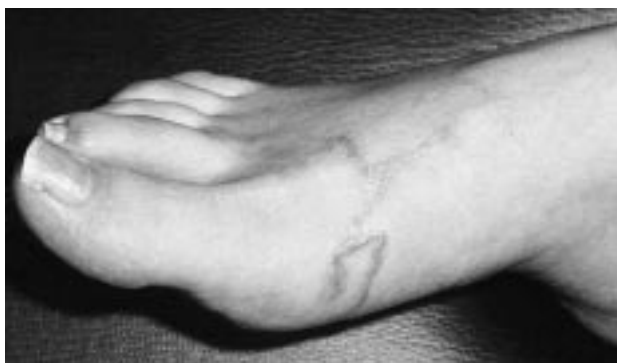

FIG. 2.—Caso 2. Lesiones serpiginosas elevadas en dorso y cara lateral del pie.

### Caso 2

Mujer de 28 años de edad que acudió a consulta por presentar unas lesiones lineales que han ido avanzando a partir de pequeñas pápulas que presentaba en el pie derecho desde hacía 5-6 días. Las primeras lesiones aparecieron a la semana de volver de una estancia en Costa Rica. A la exploración se apreciaban estas lesiones lineales, eritematosas y serpentiniformes, así como pequeñas pápulas eritematosas, ambas en dorso de pie derecho (Fig. 2).

Los estudios practicados, al igual que en la anterior paciente, fueron normales. No se practicó biopsia de la lesión. El tratamiento tópico con tiabendazol al 6,25% dos veces al día resolvió las lesiones a la semana de iniciar el tratamiento.

### COMENTARIOS

De una manera amplia el síndrome de larva migratoria cutánea o erupción reptante puede considerarse como el producido por el desplazamiento en la piel de la fase larvaria de cualquier parásito. De esta manera podrían incluirse aquí numerosos agentes etiológicos: las miasis cutáneas debidas a la larva de moscas de los géneros *Gasterophilus* e *Hypoderma*, la larva *currens* originada por *Strongyloides stercoralis*, el loa producido por la migración de *Dracunculus medinensis*, etc. (7). Sin embargo, es más frecuente referirse a esta entidad de un modo restringido como a la originada por nematodos o vermes redondos (las larvas de los gusanos que parasitan perros y gatos, sobre todo *Ancylostoma brasiliensis*, son su causa más frecuente) (8).

El diagnóstico es clínico, ya que aunque se realicen cortes seriados no suele encontrarse la larva, que avanza por delante de la lesión cutánea (tan sólo en una de cada 35 biopsias se encuentra al parásito) (9). Hay una serie de signos indirectos de la infestación que son: túneles en epidermis (puede existir material fibrinoide en su interior), espongiosis y vesículas intra-

epidérmicas con queratinocitos necróticos y un infiltrado inflamatorio crónico con abundantes eosinófilos en epidermis y dermis superior (10).

Se han ensayado diversos tratamientos, tanto locales como sistémicos. Entre los primeros destacan la crioterapia y el tiabendazol. La crioterapia es para algunos autores la mejor opción terapéutica en lesiones únicas, actuando no por destrucción de la larva, sino por la propia alteración de los tejidos cutáneos que impediría la migración del gusano (11). Nosotros abogamos por el tiabendazol tópico como tratamiento de elección en lesiones localizadas debido a su facilidad de aplicación, ausencia de efectos secundarios y excelentes resultados. La primera publicación de este tratamiento data de 1963 (12) y desde entonces se han publicado otros artículos confirmando su eficacia (11, 13-16). En nuestros casos queremos aportar los excelentes resultados obtenidos con el tiabendazol tópico al 6,25% frente al resto de casos publicados que suelen emplear concentraciones del 10-15%. Basándonos en publicaciones que citan el empleo de suspensión oral de tiabendazol al 10-15% (14, 15), nosotros empleamos tópicamente dos veces al día un preparado comercial de tiabendazol en suspensión oral al 6,25% (Triasox suspensión®), logrando la desaparición de todas las lesiones en el transcurso de 1 semana sin ningún efecto secundario.

En cuanto a los tratamientos orales, son de especial interés el albendazol, con muy buena tolerancia y alta efectividad a una dosis de 400-800 mg/ día durante 1-7 días (11, 17), y la ivermectina (12 mg en dosis única), también con muy buena tolerancia, y, aunque todavía hay pocos estudios, parece que tiene tasas más altas de curación y con menor número de recaídas, por lo que actualmente se considera el tratamiento de elección para casos múltiples y/ o difusos (18).

**Abstract.**—We report two cases of patients with cutaneous larva migrans who were successfully treated with 6.25% topical thiabendazole. Conceptual problems related to this entity as well as therapeutic possibilities are particularly reviewed.

Vega Gutiérrez J, Miranda Romero A, Muñoz Fernández-Lomana C, Mariscal Polo A, Torrero Antón MV, García Muñoz M. Cutaneous larva migrans. Topical treatment with thiabendazole 6.25%. *Actas Dermosifiliogr* 2001;92:171-173.

**Key words:** Larva migrans. Topical treatment. Thiabendazole.

### BIBLIOGRAFÍA

1. Cristóbal, P, Carretero, G. Larva migrans cutánea. Un caso autóctono. *Actas Dermosifiliogr* 1998;79:535-6.
2. Edelglass JW, Douglas MC, Stirfler R, y cols. Cutaneous larva migrans in northern climates. *J Am Acad Dermatol* 1982;7:353-8.

3. Aranzana A, Carrizosa A, Escrivá E, Moreno JC, Sotillo I, Camacho F. Síndrome larva migrans cutáneo. A propósito de seis casos. *Actas Dermosifiliogr* 1990;81:872-5.
4. Alos JL, Nasarre J, Umbert P. Larva migrans cutánea: a propósito de un caso y revisión de la literatura. *Actas Dermosifiliogr* 1989;80:725-8.
5. Vera A, Fernández López P, Del Valle Martín M, Hernanz JM, Lázaro Ochaíta P. Larva migrans cutánea. *Actas Dermosifiliogr* 1988;7:121-3.
6. Ravall R, Fernández JL, Gómez E, Isern M. Infecciones cutáneas tropicales en población autóctona: tungiasis y larva migrans. *Actas Dermosifiliogr* 1990;81:358-60.
7. Nersyn L, Elgart MD. Creeping eruption. *Arch Dermatol* 1998;134:419-20.
8. Contreras MA. Erupción reptante. *Dermatol* 1966;8:125-31.
9. Wilson JF. The treatment of larva migrans with stibanose: a preliminary report. *South Med J* 1952;45:127-30.
10. Sulica VI, Berberian B, Kao GF. Histopathologic findings of cutaneous larva migrans. *J Cutan Pathol* 1988;15:346.
11. Casals M, Artola JL, Corbi MR, Navarrete M, Pérez Vega E, Sánchez Conejo-Mir J. Larva migrans cutánea múltiple. Tratamiento tópico con tiabendazol 15%. *Actas Dermosifiliogr* 1994;85:522-4.
12. Stone OJ, Mullins JF. First use of thiabendazole in creeping eruption. *Texas Rep Biol Med* 1963;21:422-4.
13. Eyster WH, Beach D. Local thiabendazole in the treatment of creeping eruption. *Arch Dermatol* 1967;95:620-1.
14. Davis CM, Israel RM. Treatment of creeping eruption with topical thiabendazole. *Arch Dermatol* 1968;97:325-6.
15. Silverberg NB. Cutaneous larva migrans (creeping eruption). *Arch Pediatr Adolesc Med* 1998;152:204.
16. Jeremías FJ, Giménez Arnau AM, Gil Egea MJ, Tribo J, Giménez Camarasa JM. Larva migrans cutánea tratada con tiabendazol. *Actas Dermosifiliogr* 1989;80:729-31.
17. Jones SK, Reynolds JN, Oliwieki SY, Harman RRM. Oral albendazole for the treatment of cutaneous larva migrans. *Br J Dermatol* 1990;122:99-101.
18. Caumes E, Carriere J, Detry A, Gaxotte P, Danis M, Gentilini M. A randomized trial of ivermectin versus albendazole for the treatment of cutaneous larva migrans. *Am J Trop Med Hyg* 1993;49:641-4.