

Eritrocianosis. A propósito de dos casos

Amaia de Mariscal Polo, María Teresa Bordel Gómez, Jesús Vega Gutiérrez, Cristina Muñoz Fernández-Lomana, José Manuel Marino Harrison y Alberto Miranda Romero

Sección de Dermatología. Hospital Clínico y Facultad de Medicina. Valladolid.

Resumen.—Dos mujeres de 31 y 27 años acudieron a nuestra consulta por presentar brotes de lesiones eritematovioláceas en cara superoexterna de muslos coincidiendo con las épocas más frías del año. Fueron diagnosticadas de eritrocianosis, entidad incluida en el amplio grupo de las criodermatosis, pero diferenciable tanto de la paniculitis por frío como de la perniosis.

Palabras clave: eritrocianosis, paniculitis por frío, perniosis.

De Mariscal Polo A, Bordel Gómez MT, Vega Gutiérrez J, Muñoz Fernández-Lomana C, Marino Harrison JM, Miranda Romero A. Eritrocianosis. A propósito de dos casos. *Actas Dermosifiliogr* 2002;93(9):548-50.

ERYTHROCYANOSIS. A REPORT OF TWO CASES

Abstract.—Two young women, aged 31 and 27 years, attended our department because of the appearance of erythematous, violaceous lesions in their upper thighs during the coldest periods of the year. A diagnosis of erythrocyanosis was made, an entity included within the wide group of cryodermatoses, different from both cold panniculitis and perniosis.

Key words: erythrocyanosis, cold panniculitis, perniosis.

Resumen.—El histiocitoma fibroso aneurismático es una rara

JOSE GREGORIO ALVAREZ FERNANDEZ

INTRODUCCIÓN

La eritrocianosis es uno de los cuadros clínicos encuadrables dentro de las lesiones causadas por el frío; consiste en la presencia de pápulas, placas e incluso lesiones nodulares de coloración cianótica que aparecen en nalgas y muslos de mujeres jóvenes¹. Se relaciona con una exposición prolongada a bajas temperaturas, el uso de prendas de vestir ajustadas y una susceptibilidad individual al frío^{2,3}. Según Garretts et al la primera descripción fue hecha por Klingmüller en 1921, quien estudió los aspectos clínicos de la eritrocianosis y la incluyó dentro del grupo de las perniosis⁴.

DESCRIPCIÓN DE LOS CASOS

Caso 1

Mujer de 31 años, fumadora de 30 cigarrillos al día. Acudió a la consulta de Dermatología por presentar, desde hacía 5 años, coincidiendo con la época invernal, brotes de lesiones pruriginosas en cara superoexterna de muslos, que desaparecían en la primavera, dejando una hiperpigmentación residual. Entre sus antecedentes personales destacaba que la paciente no disponía de calefacción central en su vivienda y utilizaba a diario pantalones vaqueros ajustados. A la exploración física observamos lesiones eritematovioláceas, papulosas, que en determinadas zonas con-

fluían formando placas con una superficie descamativa; alrededor de las mismas se apreciaban signos de queratosis pilar (fig. 1). A la palpación notamos la presencia de lesiones nodulares y una menor temperatura en la zona afecta. El resto de la exploración física fue normal.

No se encontraron alteraciones en la analítica general ni en el estudio inmunológico, que incluía autoanticuerpos, anticuerpos anticardiolipina, complemento, inmunoglobulinas, factor reumatoide y estu-

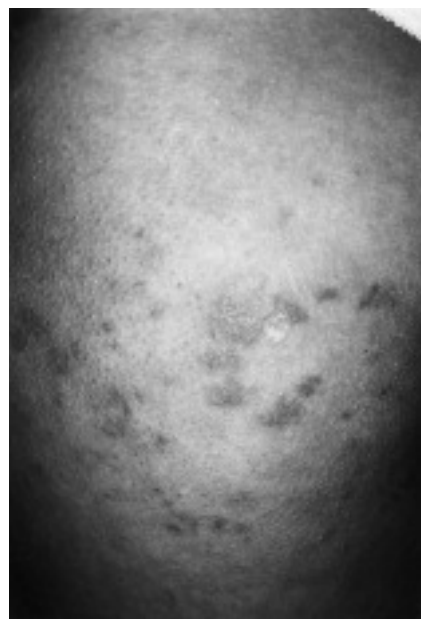

Fig. 1.—Lesiones eritematovioláceas a nivel de cara superoexterna de muslo.

Correspondencia:

Amaia de Mariscal Polo. C./ Antigua, 2-bis, 4.º I. 47002 Valladolid.

Aceptado el 5 de julio de 2002.

dio de crioglobulinas y crioaglutininas. La serología frente a hepatitis fue negativa. El estudio histopatológico reveló un infiltrado inflamatorio perivascular de predominio linfocitario a nivel de dermis superficial y profunda, afectando notablemente la interfase dermohipodérmica y en menor medida el tejido celular subcutáneo en el que el infiltrado aparecía preferentemente a nivel septal (fig. 2). La inmunofluorescencia directa fue negativa.

Caso 2

Mujer de 27 años que vivía en el campo, trabajaba en una granja y pasaba mucho tiempo al aire libre. Consultó para valoración de unas lesiones que desde hacía tres años aparecían en brotes coincidiendo con las épocas más frías y que presentaban las mismas características clínicas y evolutivas que en el caso anterior. Tampoco encontramos alteraciones en la analítica general y el estudio inmunológico; sin embargo, la histología mostró la existencia de un infiltrado inflamatorio linfocitario perivascular en dermis superficial y media, que no afectaba la interfase dermohipodérmica ni el tejido celular subcutáneo (fig. 3).

DISCUSIÓN

La eritrocianosis es una entidad incluida dentro de los trastornos causados por el frío, que consiste en la existencia de lesiones de coloración cianótica que aparecen en áreas con una gruesa capa de grasa subcutánea, como nalgas y muslos de niñas adolescentes y mujeres jóvenes^{1,5}. Inicialmente aparecen pápulas eri-

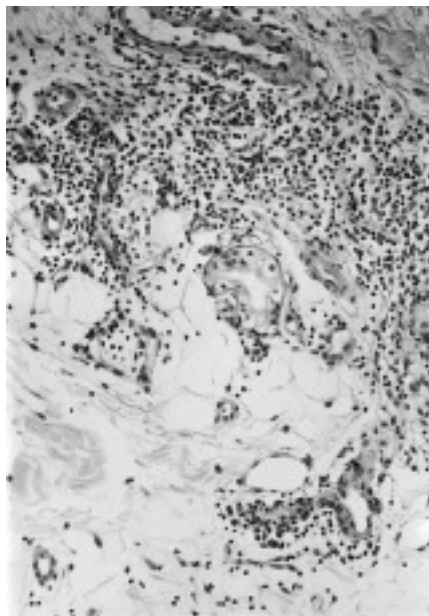


Fig. 2.—Infiltrado linfocitario en la interfase dermohipodérmica.



Fig. 3.—Infiltrado linfocitario perivascular en dermis superficial y media.

tematosas, pruriginosas, que van progresando hacia la formación de lesiones induradas en forma de placas y nódulos de coloración rojo-violácea; se puede acompañar de ulceración, eritema, queratosis pilar y descamación difusa, y como manifestaciones tardías pueden aparecer edema y fibrosis. Se resuelve en unas semanas, dejando una hiperpigmentación residual. El resto de la exploración física es normal, no apareciendo lesiones en zonas acras⁶. El principal factor etiológico es una exposición prolongada al frío, aunque también influyen el uso de prendas de vestir ajustadas, no aislantes, un tipo de circulación especial y una susceptibilidad individual al frío^{2,3}.

Los estudios complementarios, tales como analítica completa de sangre y orina, estudio inmunológico, incluyendo crioglobulinas y crioaglutininas y serología frente a hepatitis no muestran alteraciones^{2,7}. En el estudio histológico observamos un infiltrado inflamatorio perivascular de predominio linfocitario, que puede afectar únicamente a dermis o distribuirse en dermis e hipodermis; por este motivo la eritrocianosis es un concepto en discusión, ya que para unos autores sería una forma de paniculitis por frío si afecta al tejido celular subcutáneo² o una perniosis si se localiza exclusivamente en dermis⁸. Sin embargo, teniendo en cuenta las manifestaciones clínicas, las paniculitis por frío descritas en la literatura presentan una localización y una edad de aparición diferentes, ya que se dan en niños pequeños en área submentoniana y mejillas^{2,9}, y las lesiones perniosis se localizan característicamente en zonas acras. Por el contrario, la eritrocianosis afecta a mujeres jóvenes en unas zonas concretas como son nalgas y muslos.

El tratamiento se basa en adoptar medidas preventivas frente al frío como ropas de abrigo, realización de ejercicio y disminución de peso para reducir la capa aislante de tejido adiposo subcutáneo responsable de mantener de forma sostenida una temperatura más baja. Es importante una calefacción apropiada en el hogar. Se ha intentado el uso de vasodilatadores y luz ultravioleta, aunque se ha comprobado que son ineficaces^{2, 6}.

BIBLIOGRAFÍA

1. Page EH, Shear NH. Temperature-dependent skin disorders. *J Am Acad Dermatol* 1988;18:1003-19.
2. Beacham BE, Cooper PH. Equestrian cold panniculitis in women. *Arch Dermatol* 1980;116:1025-7.
3. Shafer JC, Thompson AN. Local cold injury. *Arch Dermatol* 1955;72:335-47.
4. Garretts M, Jarrett A, Osborn SB. Radio-active sodium absorption studies in erythrocyanosis crurum puellarum frigida. *Br J Dermatol* 1958;70:22-6.
5. Wilkinson DS. The vascular basis of some nodular eruptions of the legs. *Br J Dermatol* 1954;66:201-13.
6. Dowd PM. Reactions to cold. En: Champion RH, Burton JL, Burns DA, Breathnach SM, editores. *Textbook of Dermatology*. 6th ed. Oxford: Blackwell Science Ltd; 1998. p. 963.
7. De Silva BD, McLaren K, Doherty VR. Equestrian perniosis associated with cold agglutinins. A novel finding. *Clin Exp Derm* 2000;25:285-8.
8. Wall LM, Smith NP. Perniosis: a histopathological review. *Clin Exp Derm* 1981;6:263-71.
9. Duncan WC, Freeman RG, Heaton CL. Cold panniculitis. *Arch Dermatol* 1966; 94:722-4.