

Placas colágenas degenerativas de las manos

Carlos de la Torre^a, Begoña Iglesias^b y Mercedes M. Butrón^c

^aServicio de Dermatología. Complejo Hospitalario de Pontevedra. España.

^bServicio de Anatomía Patológica. Hospital Povisa. Vigo. España.

^cServicio de Anatomía Patológica. Hospital Xeral-Ciés. Vigo. España.

Resumen.—Las placas colágenas degenerativas de las manos son un trastorno adquirido, raro, habitualmente incluido entre las acroqueratodermias papulosas marginales. Se presenta un caso de placas colágenas degenerativas de las manos en una mujer de 44 años, con claros factores desencadenantes de tipo mecánico. Se exponen los hallazgos clínicos, histológicos y ultraestructurales, y se discute sobre la base de estos hallazgos su posición nosológica actual.

Palabras clave: placas colágenas degenerativas de las manos, placas colágenas y elastóticas de las manos, calcinosis papulosa digital, acroqueratoelastoidosis marginal, acroqueratoelastoidosis.

DEGENERATIVE COLLAGENOUS PLAQUES OF THE HANDS

Abstract.—Degenerative collagenous plaques of the hands are a rare acquired disorder, normally included among marginal papular acrokeratodermias. We present a case of degenerative collagenous plaques of the hands in a 44-year-old woman, whose triggering factors are clearly mechanical in nature. The clinical, histological and ultrastructural findings are set out, and its current nosologic status is discussed on the basis of these findings.

Key words: degenerative collagenous plaques of the hands, collagenous and elastotic plaques of the hands, papular digital calcinosis, marginal acrokeratoelastoidosis, acrokeratoelastoidosis.

INTRODUCCIÓN

Bajo el término de acroqueratodermias papulosas marginales se agrupan varias entidades caracterizadas por la presencia de pápulas, en ocasiones queratósicas y umbilicadas, agrupadas en el margen de unión de la piel dorsal y ventral de manos y pies¹. Desde que Costa describiera la acroqueratoelastoidosis² se han ido publicando diferentes observaciones clínicas que permitieron, sobre la base de criterios clínicos, genéticos o histológicos, mostrar la heterogeneidad de esta entidad³⁻⁷. A este grupo de entidades se ha añadido el cuadro denominado placas colágenas degenerativas de las manos (PCDM)⁸, entidad a su vez complicada por la descripción de nuevos sinónimos y variantes clinicopatológicas⁹⁻¹⁵. Algunas clasificaciones han pretendido simplificar y unificar estas entidades^{1,5,16}. Sin embargo, las PCDM constituyen una entidad única y distinta, tanto desde el punto de vista clínico y patológico como sobre la base de los posibles factores etiológicos implicados^{6,13}.

DESCRIPCIÓN DEL CASO

Una mujer de 44 años de edad, sin antecedentes familiares ni personales de interés, consultó por presentar lesiones cutáneas en las manos.

La paciente, trabajadora en una fábrica de montaje destinada a la confección de fundas de asiento para vehículos, había comenzado a notar, desde un año atrás, dificultad para las maniobras de pinza y presión de ambas manos, con mayor intensidad en lado derecho, con dolor en separador del pulgar, notando al mismo tiempo un engrosamiento de la piel del pulgar y dedo índice de las manos. Las exploraciones que incluyeron ecografía musculoesquelética y electromiografía del nervio mediano y cubital no mostraron alteraciones relevantes. La resonancia magnética (RM) de muñeca reveló cambios degenerativos incipientes de predominio en compartimento radiocarpiano. La paciente fue diagnosticada de enfermedad profesional con tenosinovitis del separador del pulgar y síndrome de compresión neural por sobrecarga mecánica repetitiva. A la exploración dermatológica se apreciaban, en ambas manos, extendiéndose por la cara interna de dedo pulgar hasta el pliegue interdigital y borde radial de dedo índice, sendas placas, mal delimitadas sobre dorso de mano, de tonalidad amarillenta, constituidas por pápulas de 2 a 4 mm, con patrón «en empedrado», que conferían a la piel un aspecto engrosado y envejecido (fig. 1). Dichas placas

Correspondencia:
Carlos de la Torre. Pl. América, 3-5.º D. 36211 Vigo. España.
ctorre@aedv.es

Recibido el 19 de enero de 2004.
Aceptado el 24 de marzo de 2004.

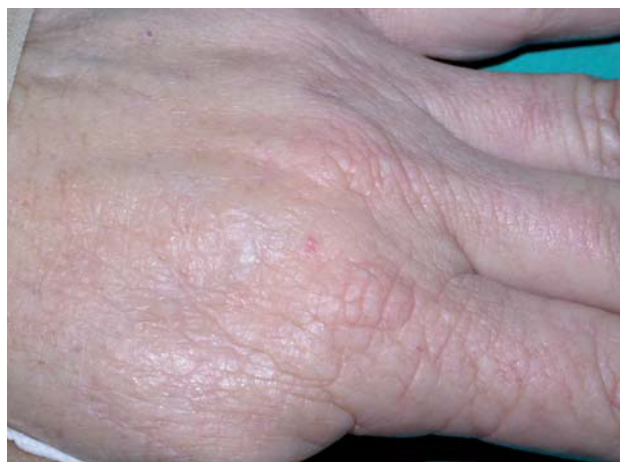

Fig. 1.—Placas «en empedrado» sobre el borde radial de la mano.

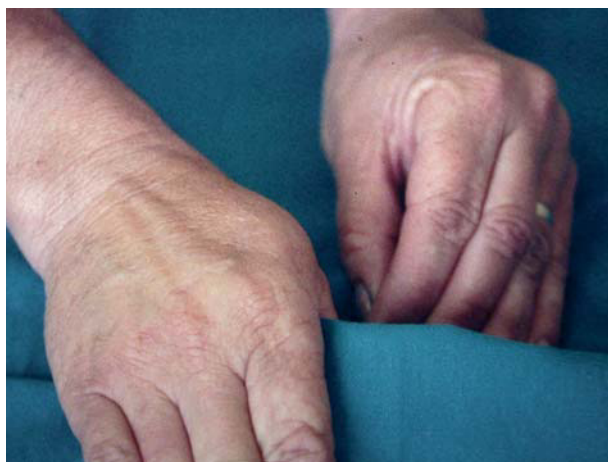

Fig. 2.—Forma de utilización de las manos por la paciente sometiendo la «pinza» manual a repetido traumatismo.

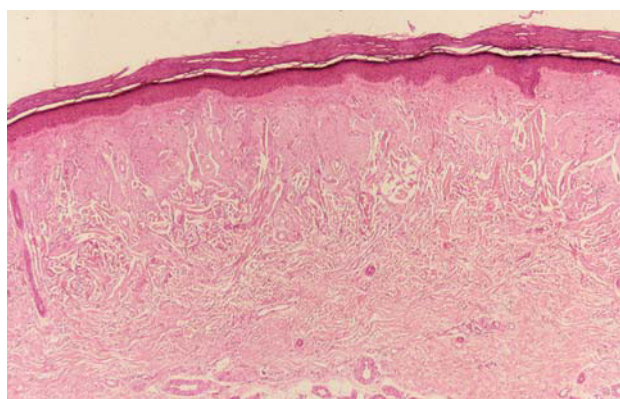


Fig. 3.—Marcada alteración colágeno-elastótica en dermis superficial. (Hematoxilina-eosina, 40.)

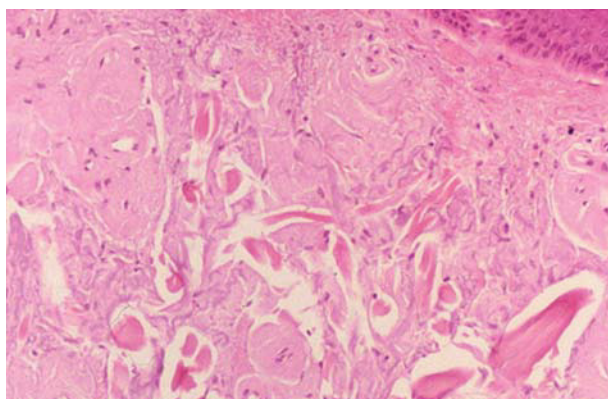


Fig. 4.—Detalle de la imagen histológica con degeneración basofílica y presencia de haces de colágeno engrosados. (Hematoxilina-eosina, 100.)

coincidían con las áreas de fricción y tracción del material con el que trabajaba (fig. 2).

Se realizó una biopsia que mostró una epidermis sin cambios significativos a excepción de una discreta hiperqueratosis compacta. En la dermis superficial se observaban masas hipocelulares de débil tinción eosinofílica entremezcladas con material elastótico basofílico, separadas de la epidermis por una estrecha banda de dermis papilar normal (figs. 3 y 4). Este material, en áreas fragmentado por hendiduras, se disponía entremezclado con haces de colágeno engrosados, siendo normal el aspecto de la dermis reticular profunda. Las tinciones para fibras elásticas, fuertemente positivas, mostraban cambios elastóticos con densos grupos de fibras alteradas y desorganizadas, y la tinción de Von Kossa para calcio fue negativa. El estudio mediante microscopía electrónica puso de manifiesto un material elastótico entremezclado con fibras de colágeno y fibroblastos activados. Las fibras elastóticas mostraban un componente granular y masas electron-densas irregulares, con presencia ocasional de microfibrillas en la periferia (fig. 5).

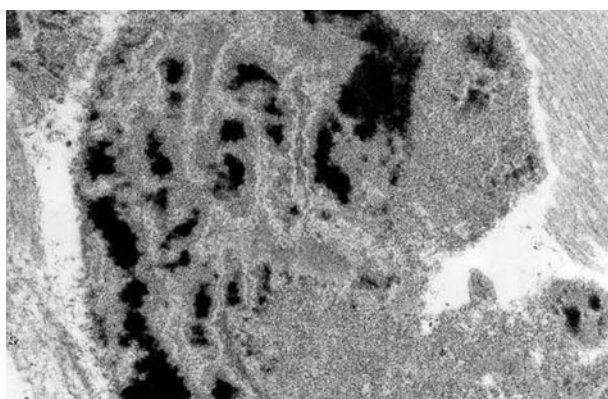


Fig. 5.—Detalle del componente electron-denso de las fibras elásticas, incrementado y anómalo. (Microscopía electrónica, 25.000.)

DISCUSIÓN

Cozzolino y Ramos-Silva realizaron en 1951¹¹ las primeras observaciones de una entidad a la que denominaron queratodermia limitante o marginal de las ma-

nos. En 1960, Burks et al⁸ describieron un cuadro similar a los de estos autores brasileños bajo el nombre de placas colágenas degenerativas de las manos. Posteriormente, Kocsard¹⁰, en 1965, describió una serie de 15 casos empleando el término de queratoelastoidosis marginal de las manos, y Guimaraes y Bitencourt¹², en 1966, otros 10 pacientes como degeneración marginal del colágeno. Más tarde, Rahbari¹³ describió histológicamente la presencia de «masas elastóticas engrosadas» dérmicas y propuso que deberían denominarse placas colágenas y elastóticas marginales de las manos, mientras que Jordaan y Rosseuw¹⁴ basándose en la presencia de depósitos de calcio, relacionados con estas masas elastóticas basofílicas, sugirieron el término de elastosis papulosa calcificada digital o calcinosis papulosa digital. Todos estos términos son comúnmente aceptados como sinónimos, aunque algunos autores separan como entidades independientes las PCDM y la queratoelastoidosis marginal, que incluso se han clasificado como tipo I (colágeno) y tipo II (marginal)¹⁷. Los hallazgos histopatológicos sugieren como denominación acertada la de placas elastocolágenas de las manos¹⁸.

Aunque algunos autores consideraron que las PCDM podrían ser una variante adquirida de la acroqueratoelastoidosis de Costa^{8,19}, para otros constituyen un proceso totalmente distinto, el cual, únicamente por la localización de las lesiones, puede ser agrupado a efectos clasificatorios con la acroqueratoelastoidosis dentro del grupo de las acroqueratodermias marginales^{6,13,16,20}. De esta forma, y con fines nosográficos, Rongioletti et al¹ propusieron una clasificación de las queratodermias papulosas marginales en hereditarias, con elastorrexis (acroqueratoelastoidosis de Costa²) o sin elastorrexis (hiperqueratosis focal acral de Dow⁶), y adquiridas, incluyendo en este último grupo a las PCDM de Burks⁸, así como los cuadros descritos como calcinosis digital papulosa (elastosis papular digital calcificada)¹⁴, a las que quizá podría añadirse la queratosis acral lenticular ocupacional de más reciente descripción²¹. En un elaborado artículo Abulafia y Vignale²² abundan en separar las acroqueratoelastoidosis y las PCDM.

Nosotros creemos que ambos grupos de entidades son perfectamente separables, tanto por criterios morfológicos clínicos y patológicos como en función de los posibles mecanismos etiopatogénicos implicados. Clínicamente, las lesiones de las acroqueratoelastoidosis están conformadas por lesiones papulosas bien definidas, con frecuencia umbilicadas o crateriformes e hiperqueratósicas, con tendencia al agrupamiento y a la disposición lineal a lo largo de unión de piel dorsal y ventral palmoplantar, típicamente más llamativas en el borde radial de los dedos y dorso. Por el contrario, las PCDM están constituidas en general por placas engrosadas con un aspecto «en empedrado» que sólo ocasionalmente muestran un aspecto papuloso e hiperqueratósico definido y afectan de forma

casi exclusiva a las manos, siendo más expresivas en borde interno del pulgar y radial del dedo índice, con extensión al pliegue interdigital.

En consecuencia, histológicamente los cambios epidérmicos son más llamativos en las acroqueratoelastoidosis, con frecuente umbilicación e hiperqueratosis, mientras que los cambios dérmicos son los predominantes en las PCDM. Mientras que en las acroqueratoelastoidosis la dermis es normal, y puede existir o no disminución y fragmentación de las fibras elásticas (acroqueratoelastosis tipo Costa e hiperqueratosis focal acral, respectivamente), en las PCDM es definitiva la presencia de una banda dérmica superficial de material elastótico con haces de colágeno engrosados¹⁸, que puede acompañarse de calcificación.

Desde las descripciones originales, se ha hecho hincapié en la naturaleza degenerativa de los cambios dérmicos de las PCDM, y se han implicado como mecanismos desencadenantes la exposición solar y el traumatismo crónico en labores manuales^{8,23}, aunque se han descrito casos en los que estos factores no eran evidentes²⁴. Abulafia y Vignale²² señalan que este proceso puede ser observado en pacientes jóvenes sin lesión solar asociado y que el traumatismo repetitivo no justifica los cambios dérmicos observados; estos datos, unidos a la existencia de casos familiares, les lleva a concluir que las PCDM constituyen un trastorno degenerativo del tejido conjuntivo, expresión tardía de una predisposición genética, siendo la hiperqueratosis y la presencia de fibras elásticas calcificadas fenómenos secundarios, mientras que la elastosis senil constituiría una característica frecuentemente asociada.

Queremos destacar que en el caso presentado por nosotros, la rapidez de instauración y la edad relativamente joven de la paciente minimizarían el papel del daño solar existente como factor patogénico decisivo. Por el contrario, el paralelismo en su evolución con la patología articular que presentaba la paciente, hacen resaltar el papel de los factores mecánicos con traumatismo crónico.

BIBLIOGRAFÍA

1. Rongioletti F, Betti R, Crosti C, Rebori A. Marginal papular acrokeratodermas: a unified nosography for focal acral hyperkeratosis, acrokeratoelastoidosis and related disorders. *Dermatology* 1994;188:28-31.
2. Costa OG. Acrokerato-elastoidosis (a hitherto undescribed skin disease). *Dermatologica* 1953;107:164-8.
3. Alvarez Fernández JG, Gómez de la Fuente E, Rodríguez Vázquez M, Vicente Martín FJ, Pinedo Moraleda F, López-Estebananz JL. Hiperqueratosis focal acral. *Actas Dermosifiliogr* 2002;93:581-3.
4. Johansson EA, Kariniemi AL, Niemi KM. Palmoplantar keratoderma of punctate type: acrokeratoelastoidosis Costa. *Acta Derm Venereol* 1980;60:149-53.
5. Hight AS, Rook A, Anderson JR. Acrokeratoelastoidosis. *Br J Dermatol* 1982;106:337-44.

6. Dowd PM, Harman RRM, Black MM. Focal acral hyperkeratosis. *Br J Dermatol* 1983;109:97-103.
7. Rivera R, Guerra A, Rodríguez-Peralto JL, Iglesias L. Acroqueratoelastoidosis: presentación de dos nuevos casos. *Actas Dermosifiliogr* 2003;94:247-50.
8. Burks JW, Wise LJ Jr, Clark WH. Degenerative collagenous plaques of the hands. *Arch Dermatol* 1960;82:362-6.
9. Ritchie EB, Williams HM, Jr. Degenerative collagenous plaques of the hands. *Arch Dermatol* 1966;93:202-3.
10. Kocsard E. Keratoelastoidosis marginalis of the hands. Synonyms: marginal keratoderma of palms; degenerative collagenous plaques of the hands. *Dermatologica* 1965;131:169-75.
11. Ramos e Silva J. Queratodermia marginal das palmas. *Med Cutan Ibero Lat Am* 1967;2:27-36.
12. Guimaraes NA, Bittencourt AL. Marginale Kollagene Degeneration. *Hautarzt* 1966;17:466-71.
13. Rahbari H. Acrokeratoelastoidosis and keratoelastoidosis marginalis-any relation? *J Am Acad Dermatol* 1981;5:348-50.
14. Jordaan HF, Rosseuw DJ. Digital papular calcific elastosis: a histopathological, histochemical and ultrastructural study of 20 patients. *J Cutan Pathol* 1990;17:358-70.
15. Graells-Estrada J, Badia-Torroella F. Placas asintomáticas adquiridas de las manos. *Piel* 2002;17:277-8.
16. De Boer EM, Van Dijk E. Acrokeratoelastoidosis: a spectrum of diseases. *Dermatologica* 1985;171:8-11.
17. Nelson-Adesokan P, Mallory SB, Leonardi CL, Lund R, Lombardi C. Acrokeratoelastoidosis of Costa. *Int J Dermatol* 1995;34:431-3.
18. Ackerman AB, Guo Y, Vitale PA. Clue 89. En: Ackerman AB, editor. *Clues to diagnosis in dermatopathology II*. Chicago: ASCP Press, 1992; p. 353-6.
19. Sehgal VN, Singh M, Korrane RV, Nayyar RV, Chandra M. Degenerative collagenous plaque of the hand (linear keratoelastoidosis of the hands). A variant of acrokeratoelastosis. *Dermatologica* 1980;161:200-4.
20. Jacyk WK. Marginal papular acrokeratodermas: classification. *Dermatology* 1995;190:178-9.
21. Waxtein-Morgenstern L, Teixeira F, Cortés-Franco R, et al. Lenticular acral keratosis in washerwomen. *Int J Dermatol* 1998;37:532-7.
22. Abulafia J, Vignale RA. Degenerative collagenous plaques of the hands and acrokeratoelastoidosis: pathogenesis and relationship with knuckle pads. *Int J Dermatol* 2000;39:424-32.
23. Todd D, Al-Aboosi M, Hameed O, Al-Khdour M, Al-Jawamis F. The role of UV light in the pathogenesis of digital papular calcific elastosis. *Arch Dermatol* 2001;137:379-81.
24. Mortimore RJ, Conrad RJ. Collagenous and elastotic marginal plaques of the hands. *Australas J Dermatol* 2001;42:211-3.