

## Reacciones granulomatosas secundarias a herpes zóster

Sara Álvarez-Ruiz<sup>a</sup>, Alejandro Alonso<sup>a</sup>, Silvia Pérez-Gala<sup>a</sup>, Esteban Daudén<sup>a</sup>, Javier Fraga<sup>b</sup> y Amaro García-Díez<sup>a</sup>

<sup>a</sup>Servicio de Dermatología. Hospital Universitario de La Princesa. Madrid. España.

<sup>b</sup>Anatomía Patológica. Hospital Universitario de La Princesa. Madrid. España.

**Resumen.**—Las lesiones cutáneas que se desarrollan sobre herpes zóster resueltos son infrecuentes y diversas. Las más frecuentes son el granuloma anular y otros tipos de enfermedades granulomatosas, aunque se han descrito otras como los tumores sólidos malignos, infiltraciones leucémicas o linfomatosas, infecciones y reacciones comedónicas. Se revisan los casos de 4 pacientes (2 mujeres y 2 varones), con una edad comprendida entre 34 y 78 años (media de 61), con lesiones cutáneas granulomatosas que aparecieron en las localizaciones de herpes zóster previos. En todos ellos se realizó una biopsia cutánea y se revisaron las características epidemiológicas, clínicas y anatomopatológicas. Las lesiones clínicas eran muy variables, incluyendo pápulas eritematosas, cicatrices deprimidas, máculas papulosas infiltradas y nódulos. En los 4 casos se observó como hallazgo histológico común la presencia de una infiltración granulomatosa constituida por granulomas de células epitelioides y células gigantes multinucleadas sin necrosis caseosa. Tres de los pacientes mostraron un infiltrado liquenoide. No se encontraron signos de infección herpética en la histología.

Deseamos destacar la presentación clínica variable de las lesiones cutáneas. En los hallazgos histopatológicos, además del infiltrado granulomatoso, tres mostraron una reacción liquenoide descrita raramente en la literatura médica.

**Palabras clave:** granulomas, herpes zóster, reacciones cutáneas.

### POST-ZOSTER GRANULOMATOUS REACTIONS IN FOUR PATIENTS

**Abstract.**—Skin lesions that develop over the sites of resolved herpes zoster are infrequent and diverse. The most frequent ones are granuloma annulare and other types of granulomatous diseases, although others have been described, such as solid malignant tumors, leukemic or lymphomatous infiltrations, infections and comedonic reactions. We review four patients (2 women and 2 men) aged between 34 and 78 years (mean age 61) with granulomatous skin lesions that appeared at the sites of prior herpes zoster. In all of them, a skin biopsy was performed, and the epidemiological, clinical and anatomopathological characteristics were reviewed. The clinical lesions were highly variable, including erythematous papules, depressed scars, infiltrated maculopapular lesions and nodules. In all four cases, the presence of granulomatous infiltration made up of epithelioid-cell granulomas and multinuclear giant cells with no caseous necrosis was observed as a common histological finding. Three of the patients showed a lichenoid infiltrate. There were no signs of herpes infection in the histology.

We would like to emphasize the variable clinical presentation of the skin lesions. In the histopathological findings, apart from the granulomatous infiltrate, three patients showed a lichenoid reaction rarely described in literature.

**Key words:** granulomas, herpes zoster, skin reactions.

### INTRODUCCIÓN

Las lesiones cutáneas que se desarrollan sobre herpes zóster resueltos son infrecuentes y diversas. Se han descrito diferentes tipos de lesiones. Estas incluyen granuloma anular<sup>1-4</sup>, granulomas sarcoideos<sup>5</sup>, granulomas tuberculoideos<sup>6</sup>, vasculitis granulomatosa<sup>7</sup>, foliculitis granulomatosa<sup>8</sup>, dermatitis granulomatosas no clasificadas<sup>9</sup>, comedones<sup>10</sup>, erupciones acneiformes<sup>11</sup>, tiña<sup>12</sup>, psoriasis<sup>13</sup>, liquen plano<sup>14,15</sup>, enfermedad injerto contra huésped liquenoide<sup>16</sup>, dermatosis eosinofílica<sup>17</sup>, colagenosis reactiva perforante adquirida<sup>18</sup>, pseudolinfoma<sup>19</sup>, linfoma<sup>20</sup>, leucemia<sup>21</sup>, sarcoma de Kaposi<sup>22</sup>, an-

giosarcoma<sup>23</sup>, epiteloma basocelular<sup>24</sup>, epiteloma spinocelular<sup>24</sup>, liquen escleroso y atrófico y enfermedad de Rosai-Dorfman<sup>25</sup>. Estas reacciones pueden aparecer en un tiempo muy variable desde la resolución del herpes zóster.

Dentro de ellas, el granuloma anular y otros tipos de reacciones granulomatosas son las descritas con más frecuencia<sup>26</sup>. Se presentan 4 pacientes con lesiones granulomatosas tras herpes zóster.

### DESCRIPCIÓN DE LOS CASOS

Las características clínicas y epidemiológicas de los pacientes se recogen en las tablas 1 y 2.

#### Caso 1

Una mujer de 34 años con leucemia linfática aguda con cromosoma Philadelphia positivo ingresó para

*Correspondencia:*

Sara Álvarez-Ruiz. Hospital Universitario de La Princesa. Diego de León, 62. 28006 Madrid. España. agarcia@aedv.es

Recibido el 8 de julio de 2004.

Aceptado el 27 de septiembre de 2004.

**TABLA 1. LESIONES DEL HERPES ZÓSTER**

<i>Caso n.º/ Edad/Sexo</i>	<i>Inmunosupresión</i>	<i>Localización del herpes zóster</i>	<i>Tratamiento del herpes zóster/Vía</i>
1/34/Mujer	Leucemia linfática aguda	Cuello, hombro, escápula y pecho derecho	Aciclovir y foscarnet IV
2/68/Varón	No	Frontal izquierdo	Aciclovir oral
3/78/Mujer	No	Espalda, costado y submamario izquierdo	Aciclovir oral
4/67/Varón	Síndrome mielodisplásico	Hombro derecho	Aciclovir IV y aciclovir oral

**TABLA 2. LESIONES GRANULOMATOSAS**

<i>Caso n.º/ Edad/Sexo</i>	<i>Intervalo de aparición desde el herpes zóster (días)</i>	<i>Tipo de lesión</i>	<i>Sintomatología</i>	<i>Tratamiento</i>	<i>Evolución</i>
1/34/Mujer	30	Pápulas liquenoides que confluyen en placas	Ligero prurito	No	Resolución gradual
2/68/Varón	30	Cicatriz deprimida	Asintomática	No	Persistencia
3/78/Mujer	14	Placa y lesiones eritematopapulosas	Asintomática	Esteroides tópicos	Resolución gradual
4/67/Varón	15	Nódulos eritematosos	Prurito ocasional	Esteroides tópicos	Resolución gradual

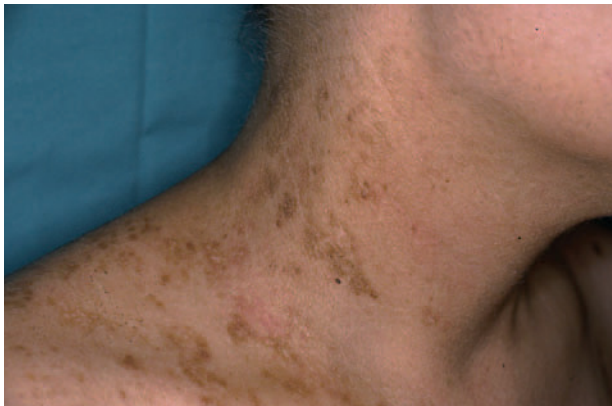

Fig. 1.—Caso 1. Pápulas liquenoides en cuello y hombro.

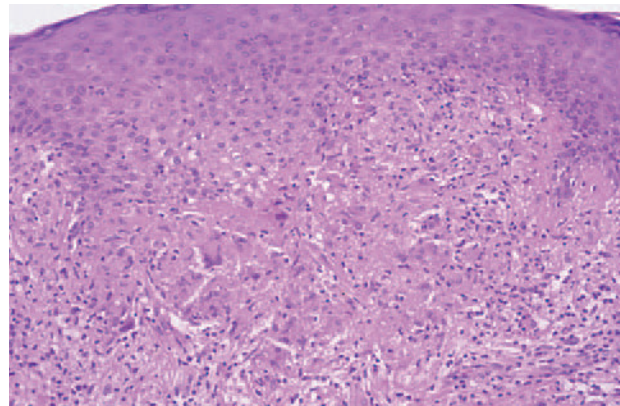


Fig. 2.—Infiltrado inflamatorio granulomatoso formado por histiocitos, linfocitos y células multinucleadas. (Hematoxilina-eosina, ×40.)

trasplante de médula ósea. Diez días después del trasplante le apareció un herpes zóster en la región lateral derecha de cuello, escápula, hombro y mama, correspondiendo a los dermatomas C<sub>3</sub>-C<sub>4</sub>. Fue tratada con aciclovir intravenoso y a los 8 días de completar el tratamiento tuvo otro episodio de vesículas en la misma distribución, por lo que se inició tratamiento con foscarnet intravenoso. Treinta días después del episodio agudo de herpes zóster, aparecieron unas lesiones papulosas, violáceas, de aspecto liquenoide, con un diámetro entre 0,5 y 2 cm, limitadas a los der-

matomas previos (fig. 1). Se realizó una biopsia en la que se observaba un infiltrado inflamatorio en banda en la dermis papilar, con granulomas constituidos por histiocitos, células gigantes multinucleadas y linfocitos (fig. 2).

### Caso 2

Un varón de 68 años, con antecedentes de tres episodios de herpes zóster facial izquierdo (el primero hacía 10 años, el segundo no podía precisar con exac-

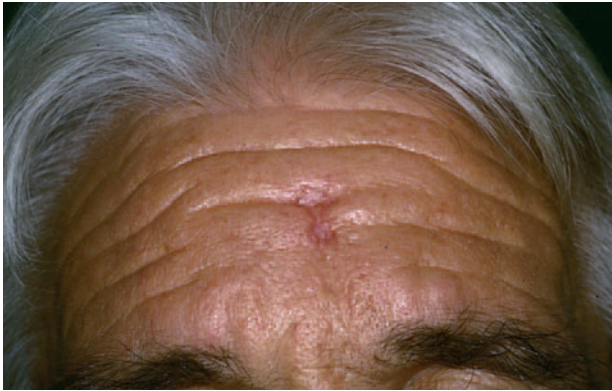

Fig. 3.—Caso 2. Cicatriz deprimida en frente.

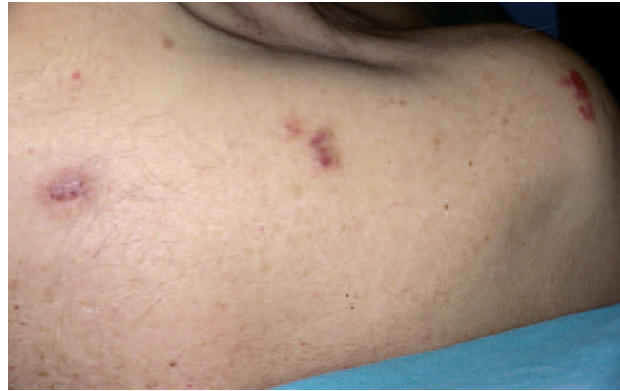

Fig. 5.—Caso 4. Nódulos eritematosos en hombro derecho.

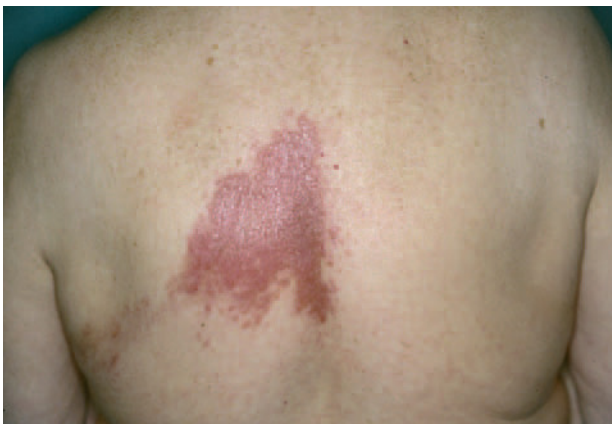

Fig. 4.—Caso 3. Lesiones en placa eritematosa en espalda y costado.

titud el intervalo y el tercero hacía un mes), refería que al cicatrizar las lesiones del último episodio de herpes zóster, le había aparecido en la región frontal media una lesión atrófica con aspecto cicatricial, asintomática (fig. 3). La biopsia mostró una dermatitis granulomatosa constituida por linfocitos, células plasmáticas y células gigantes multinucleadas, con vasculitis linfocitaria focal.

### Caso 3

Una mujer de 78 años, sin antecedentes personales de interés, presentaba en la región paravertebral izquierda una placa de aproximadamente 7 × 6 cm de diámetro, eritematosa, infiltrada, de límites irregulares y bien definidos acompañada de lesiones eritematopapulosas de aproximadamente 0,5 cm siguiendo un dermatoma por costado izquierdo y región submamaria izquierda hasta el esternón (fig. 4). Hacía 14 días que en la zona descrita le había aparecido un herpes zóster que se había resuelto con aciclovir oral. Se le pautó tratamiento con corticoides tópicos con mejoría de las lesiones. En la biopsia se observaba una dermatitis liquenoide y granulomatosa.

### Caso 4

Un varón de 67 años, con antecedentes de inmunosupresión por un síndrome mielodisplásico en tratamiento con quimioterapia, presentaba en el hombro derecho, en la misma zona del herpes zóster previo hacía 15 días, tres nódulos eritematosos con un diámetro aproximado de 0,5 cm, con bordes regulares y bien definidos (fig. 5). Refería como único síntoma prurito ocasional. Se pautó tratamiento con corticoides tópicos, con mejoría de las lesiones. Se realizó una biopsia cutánea, que mostró una dermatitis granulomatosa con vasculitis linfocitaria focal.

## DISCUSIÓN

Se han descrito diferentes tipos de reacciones cutáneas en las localizaciones previas de una infección por virus varicela-zóster (VVZ). Entre las reacciones granulomatosas, la presentación clínica que aparece con más frecuencia reflejada en la bibliografía son las pápulas, aunque, como en nuestros casos, también se describen cicatrices deprimidas<sup>26</sup> y nódulos<sup>6,26</sup>. Las reacciones granulomatosas están moduladas por el estado inmunológico del individuo y por el estado dinámico de la formación de granulomas. Esto puede explicar la variedad morfológica de las reacciones granulomatosas después de las infecciones por el VVZ. En ninguno de los pacientes las lesiones desbordaban los límites del herpes zóster previo, ni existían lesiones a distancia. El intervalo entre el episodio agudo y la aparición clínica de las reacciones era relativamente corto, con un rango de 14 a 30 días. Dos de los pacientes mostraban inmunosupresión. Se ha sugerido que ésta produce una respuesta inmunitaria alterada mediada por las células de la línea macrofágica que puede estar implicada en el desarrollo de estos granulomas<sup>27</sup>.

En los hallazgos histopatológicos de las reacciones tras el zóster, las alteraciones granulomatosas son las más frecuentes. En nuestros casos, además de las reacciones granulomatosas en la histopatología, tres de los

pacientes mostraban una respuesta histopatológica liquenoide, raramente descrita en la literatura médica<sup>14,15,26,28</sup>. En los 4 casos se observó como característica común la presencia de una infiltración granulomatosa constituida por granulomas de células epitelioides y células gigantes multinucleadas sin necrosis caseosa. Algunos de los granulomas estaban bien delimitados y otros mostraban unos límites vagamente definidos y asociados a una abundante infiltración linfocitaria. Los granulomas, localizados en la dermis reticular, se disponían ocasionalmente en disposición perivascular o perianexial. En 3 de los 4 pacientes el infiltrado presentaba un patrón liquenoide. Estaba constituido por linfocitos, histiocitos y células gigantes multinucleadas con formación ocasional de algún granuloma. En uno de los casos el infiltrado liquenoide adoptaba un patrón semejante a un liquen *nitidus*. Este paciente ha sido publicado anteriormente como el primer caso de dermatitis liquenoide de células gigantes en cicatrices de herpes zóster<sup>29</sup>. Ningún caso mostraba signos de efecto citopático herpético.

El mecanismo patogénico de estas respuestas es desconocido. Se piensa que los posibles factores provocadores pueden ser una reacción de hipersensibilidad tipo III o tipo IV<sup>2,6</sup>, el fenómeno de Koebner<sup>1,2,5,14,15,22</sup>, o un origen viral en el que los antígenos del VVZ o los antígenos tisulares alterados por el virus induzcan una reacción de hipersensibilidad alterada<sup>3,4</sup>. Nikkels et al<sup>9</sup> estudiaron mediante inmunohistoquímica e hibridación *in situ* 5 pacientes con reacciones granulomatosas tempranas después de infecciones por el VVZ. En todos los pacientes las glucoproteínas del VVZ gpI y gpII estaban presentes en las células de los vasos alterados, pero las secuencias correspondientes al genoma se encontraron en localizaciones similares solamente en 3 pacientes. Los autores concluyeron que las glucoproteínas virales de la envoltura, más que partículas virales completas, eran las que podían producir la formación de granulomas después de la infección por el VVZ. Junto al VVZ, otros factores inmunológicos, neurales o vasculares podrían influir en el desarrollo de las lesiones cutáneas.

No siempre se demuestra la presencia de ADN viral del VVZ mediante la técnica de reacción en cadena de la polimerasa (PCR) en el tejido lesional. Se detecta con mayor frecuencia en lesiones tempranas, de menos de un mes de evolución, que en las tardías (2 y 4 años después de resolverse el herpes zóster)<sup>30</sup>. Por todos estos motivos algunos investigadores han sugerido que continuar con el tratamiento antiviral puede no ser útil en las reacciones inflamatorias tras la resolución del zóster. El curso clínico con frecuencia se resuelve en meses con o sin tratamiento<sup>7</sup>.

## BIBLIOGRAFÍA

1. Guill MA, Goette DK. Granuloma annulare at sites of healing herpes zoster. Arch Dermatol 1978;114:1383.

2. Packer RH, Fields JP, King LE Jr. Granuloma annulare in herpes zoster scars. Cutis 1984;34:177-9.
3. Friedman SJ, Richards M. Granuloma annulare arising in herpes zoster scars. J Am Acad Dermatol 1986;14:764-70.
4. Gibney MD, Nahass GT, Leonardi CL. Cutaneous reactions following herpes zoster infections: report of three cases and review of the literature. Br J Dermatol 1996;134:504-9.
5. Bisaccia E, Scarborough DA, Carr RD. Cutaneous sarcoid granuloma formation in herpes zoster scars. Arch Dermatol 1983;119:788-9.
6. Fisher G, Jaworski R. Granuloma formation in herpes zoster scars. J Am Acad Dermatol 1987;16:1261-3.
7. Langenberg A, Yen TSB, LeBoit PE. Granulomatous vasculitis occurring after cutaneous herpes zoster despite absence of viral genome. J Am Acad Dermatol 1991;24: 429-33.
8. Fernández-Redondo V, Amrouni B, Varela E, Toribio J. Granulomatous folliculitis at sites of herpes zoster scars: Wolf's isotopic response. JEADV 2002;16:628-30.
9. Nikkels AF, Debrus S, Delvenne P, et al. Viral glycoproteins in Herpesviridae granuloma. Am J Dermatopathol 1994; 16:588-92.
10. Blaschko A. Acne zosteriformis. Arch Dermatol Syphilol 1916;123:242-51.
11. Stubbings JM, Goodfield MJD. An unusual distribution of an acneiform rash due to herpes zoster infection. Clin Exp Dermatol 1993;18:92-3.
12. Wolf R, Wolf D. Tinea in a site of healed herpes zoster (Isoloci response?). Int J Dermatol 1985;24:539.
13. Russel B. Psoriasis zosteriformis. Br J Dermatol 1950;62: 314-16.
14. Davis MI. Zosteriform lichen planus. Arch Dermatol 1938;38:615-18.
15. Strick S, Hyman AB. Lichen planus in the site of a previous zoster eruption. Arch Dermatol 1961;84:509-10.
16. Baselga E, Drolet BA, Segura AD, Leonardi CL, Esterly NB. Dermatoma lichenoid chronic graft-vs-host disease following varicella-zoster infection despite absence of viral genome. J Cutan Pathol 1996;23:576-81.
17. Mitsuhashi Y, Kondo S. Post-zoster eosinophilic dermatosis. Br J Dermatol 1997;136:465-6.
18. Bang S-W, Kim Y-K, Whang K-U. Acquired reactive perforating collagenosis: unilateral umbilicated papules along the lesions of herpes zoster. J Am Acad Dermatol 1997;36: 778-9.
19. Sánchez JL, Méndez JA, Palacio R. Cutaneous pseudolymphoma at the site of resolving herpes zoster. Arch Dermatol 1981;117:377.
20. Aloï FG, Appino A, Puiatti P. Lymphoplasmacytoid lymphoma arising in herpes zoster scars. J Am Acad Dermatol 1990;22:130-1.
21. Cerroni L, Zenahlik P, Kerl H. Specific cutaneous infiltrates of B-cell chronic lymphocytic leukemia arising at the sites of herpes zoster and herpes simplex scars. Cancer 1995;76:26-31.
22. Niedt GW, Priolau PG. Kaposi's sarcoma in a dermatome previously involved by herpes zoster. J Am Acad Dermatol 1988;18:448-51.
23. Hudson CP, Hanno R, Callen JP. Cutaneous angiosarcoma in a site of healed herpes zoster. Int J Dermatol 1984;23: 404-7.

24. Wyburn-Mason R. Malignant change arising in tissues affected by herpes. *BMJ* 1955;2:1006-9.
25. Requena L. Lesiones cutáneas desarrolladas sobre cicatrices de herpes zóster. *Actas Dermosifiliogr* 1998;89:147-57.
26. Requena L, Kutzner H, Escalonilla P, Ortiz S, Schaller J, Rohwedder A. Cutaneous reactions at sites of herpes zoster scars: an expanded spectrum. *Br J Dermatol* 1998;138:161-8.
27. Epstein W, Fukuyama K. Mechanisms of granulomatous inflammation. *Immunol Ser* 1989;46:687-721.
28. Sanli H, Anadolu R, Arat M, et al. Dermatomal lichenoid graft-versus-host disease within herpes zoster scars. *Int J Dermatol* 2003;42:562-4.
29. Córdoba S, Fraga J, Bartolomé B, García-Díez A, Fernández-Herrera J. Giant cell lichenoid dermatitis within herpes zoster scars in a bone marrow recipient. *J Cutan Pathol* 2000;27:255-7.
30. Serfling U, Penneys NS, Zhu WY, Sisto M, Leonardi C. Varicella-zoster virus DNA in granulomatous skin lesions following herpes zoster. A study by the polymerase chain reaction. *J Cutan Pathol* 1993;20:28-33.