

## Pápulas queratósicas acrales

R. Ruiz-Villaverde<sup>a</sup>, M.J. Alonso Corral<sup>a</sup>, J. Blasco Melguizo<sup>a</sup> y M.J. Viciano-Martínez-Lange<sup>b</sup>

<sup>a</sup>Unidad de Dermatología. Hospital de Poniente. El Ejido. Almería. España.

<sup>b</sup>Unidad de Anatomía Patológica. Hospital de Poniente. El Ejido. Almería. España.

### HISTORIA CLÍNICA

Presentamos el caso de una mujer de 63 años, sin antecedentes personales de interés, que acude a nuestra Unidad por presentar pequeñas pápulas queratósicas en el dorso de las manos y de los pies de más de 10 años de evolución, que no le causan sintomatología alguna. Según nos comenta, su padre y su hermano presentan el mismo trastorno, pero nunca han sido valorados en una Unidad de Dermatología.

No ha realizado ningún tratamiento previo y el motivo que le lleva a consultar en la actualidad es completamente estético.

### EXPLORACIÓN FÍSICA

En la exploración física se aprecian pequeñas pápulas queratósicas de diferentes diámetros, localizadas en el dorso de las manos y los pies (fig. 1), sin que existiese afectación de palmas, plantas ni mucosas. El resto de la exploración por órganos y aparatos fue compatible con la normalidad.

### EXPLORACIONES COMPLEMENTARIAS

Los exámenes complementarios solicitados: hemograma, bioquímica general y sedimento urinario, no mostraron alteraciones significativas. Se realizó biopsia en sacabocados de una de las lesiones (fig. 2).

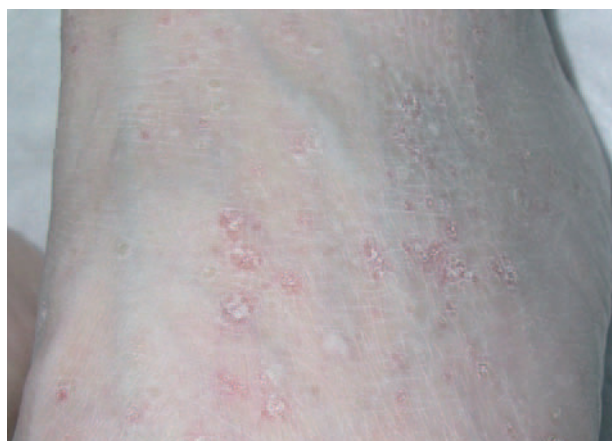

Fig. 1.—Pápulas queratósicas de diferente tamaño en el dorso del pie de nuestra paciente.

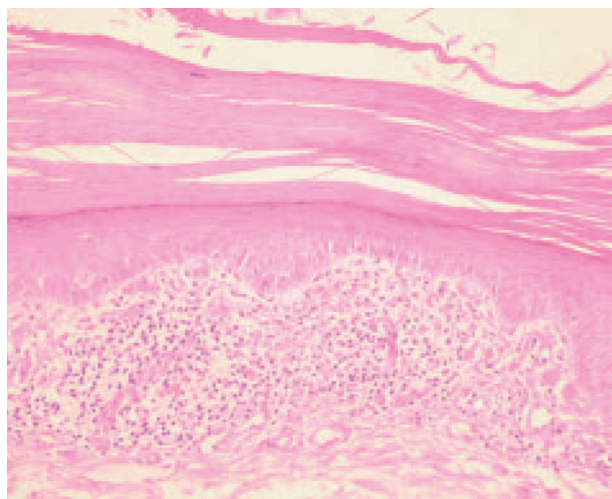


Fig. 2.—Hematoxilina-eosina, x40: hiperqueratosis con orto y paraqueratosis alternante, hipogranulosis e infiltrado linfocítico linfoide en banda con edema en dermis papilar.

#### Correspondencia:

R. Ruiz Villaverde. Dr. Lopez Font, 10-5.º A4.  
18004 Granada. España.

Correo electrónico: ismenios@hotmail.com

Recibido el 6 de junio de 2005.

Aceptado el 8 de septiembre de 2005.

## DIAGNÓSTICO

Hiperqueratosis *lenticularis perstans* (enfermedad de Flegel).

## HISTOPATOLOGÍA

El estudio histológico mostró una hiperqueratosis compacta, ortoqueratósica y paraqueratósica, con la epidermis adelgazada en la base de las placas de queratina por disminución del estrato granuloso. La dermis papilar subyacente se caracteriza por un discreto edema e infiltrado inflamatorio crónico de patrón liquenoide (fig. 2).

## EVOLUCIÓN Y TRATAMIENTO

Comenzamos tratamiento con crema de calcipotriol, dos aplicaciones al día, con discreta mejoría de sus lesiones, y estamos pendientes de realizar un correcto genograma familiar para valorar el grado de afectación familiar de nuestra paciente.

## COMENTARIO

La enfermedad de Flegel es un desorden de la queratinización descrito por primera vez por Flegel en 1958, que se caracteriza por presentar un patrón de herencia autosómico dominante, de penetrancia incompleta y expresividad variable<sup>1</sup>, cuyas lesiones persisten indefinidamente una vez adquiridas.

Se caracteriza desde el punto de vista clínico por la presencia de pápulas queratósicas de pequeño tamaño y morfología numular o discoide (normalmente menores de 5 mm de diámetro), que se localizan en las zonas distales de miembros superiores e inferiores. Es rara su presencia en palmas y plantas, así como en mucosas y semimucosas. Estas lesiones suelen aparecer en la edad adulta avanzada, si bien se han descrito casos de desarrollo en edades más tempranas. No existe predisposición por sexo o raza.

No existe una hipótesis fisiopatológica comúnmente aceptada, aunque las alteraciones descritas en la configuración de los cuerpos de Odland parecen responder a la hiperqueratosis que caracteriza a las lesiones clínicamente visibles. Se han comunicado casos en los que se asocia con diferentes tumores de piel o del aparato digestivo, aunque no reúne en la actualidad criterios para ser considerada una dermatosis paraneoplásica<sup>2</sup>. No parece sin embargo que exista una relación tan clara con diabetes mellitus o signos de insuficiencia renal crónica, como se produce en otros trastornos de la queratinización.

El estudio histológico muestra una hiperqueratosis ortoqueratósica con paraqueratosis focal y epidermis

adelgazada con disminución o desaparición de la capa granulosa<sup>3</sup>. La dermis se caracteriza por un discreto edema, que cuando se hace intenso puede acompañarse con focos de espongirosis en la epidermis. Asimismo, existe un infiltrado de características liquenoides en la capa basal. Se han descrito casos de degeneración vacuolar de la basal<sup>4</sup>.

Precisa diagnóstico diferencial con otros trastornos de la queratinización, entre los cuales señalamos: liquen *nitidus*, acroqueratosis verruciforme de Hopf, colagenosis perforante reactiva, dermatosis perforante adquirida, estucoqueratosis, poroqueratosis actínica superficial diseminada, granuloma anular perforante y enfermedad de Kyrle. Aunque algunos autores consideran que la enfermedad de Kyrle y la enfermedad de Flegel son diferentes espectros de una misma entidad clínica, parece que los hallazgos clínicos y patológicos de una y otra permiten considerarlas como enfermedades bien diferenciadas.

El tratamiento es complicado y en muchas ocasiones resulta realmente infructuoso<sup>5,6</sup>. Entre los agentes terapéuticos utilizados se pueden mencionar:

1. Terapias tópicas que incluyen retinoides tópicos, queratolíticos, corticoides tópicos, análogos de la vitamina D y 5-fluorouracilo.
2. Terapias sistémicas como PUVA-terapia e isotretinoína oral con resultados desiguales.

Sea como fuere, siempre es pertinente considerar cada caso individualmente, valorando los riesgos y beneficios, así como las alteraciones que la presente dermatosis puede causar en la calidad de vida del paciente, como el caso que nos ocupa.

### Declaración de conflicto de intereses

Declaramos no tener ningún conflicto de intereses.

## BIBLIOGRAFÍA

1. Flegel H. Hyperkeratosis lenticularis perstans. *Hautarzt*. 1958;9:363-4.
2. Ishibashi A, Tsuboi R, Fujita K. Familial hyperkeratosis lenticularis perstans associated with cancers of digestive organs. *J Dermatol*. 1984;11:407-9.
3. Martínez García S, Vera Casaño A. Pápulas queratósicas en dorso de pies y manos. *Piel*. 2004;19:213-4.
4. Ravat FE, Ratnavel RC. Widespread scaly papules affecting a patient's limbs and pinnae living the skin a rough feeling. Diagnosis: Flegel's disease. *Clin Exp Dermatol*. 2003;28:339-40.
5. Bayramgurler D, Apaydin R, Dokmeci S, Ustun M. Flegel's disease: treatment with topical calcipotriol. *Clin Exp Dermatol*. 2002;27:161-2.
6. Blaheta HJ, Metzler G, Rassner G, Garbe C. Hyperkeratosis lenticularis perstans (Flegel's disease)-lack of response to treatment with tacalcitol and calcipotriol. *Dermatology*. 2001;202:255-8.