

Linfangioma circunscrito neviforme

Sr. Director:

El linfangioma circunscrito es una malformación linfática poco frecuente que se corresponde con un hamartoma y que surge en los primeros años de la infancia.

Se caracteriza por múltiples vesículas de contenido claro y/o serohemático, agrupadas con un típico patrón herpetiforme y que en ocasiones afecta a hipodermis, músculo y/o vísceras, dificultando enormemente su abordaje terapéutico.

Presentamos el caso de un paciente de 12 años de edad, enviado para valorar tratamiento de lesión cutánea de gran tamaño, presente desde los 2 años, en región lumbar derecha, con crecimiento progresivo, sangrado y drenaje de líquido ocasional. No presentaba ninguna clínica sistémica asociada. El paciente refería extirpación parcial de la lesión hacia varios años, con posterior recidiva.

A la exploración física destacaban múltiples vesículas agrupadas, algunas translúcidas y otras hemáticas, sugerentes clínicamente de linfangioma circunscrito neviforme (fig. 1), diagnóstico que confirmó el estudio anatomopatológico.

Con el objetivo de valorar la extensión en profundidad se solicitó estudio de resonancia magnética (RM) de región lumbar derecha y pelvis, donde se visualizó una masa retroperitoneal de contornos mal definidos e irregulares, que envolvía el músculo iliaco derecho y desviaba anteriormente el músculo psoas homolateral (fig. 2). Dado el componente profundo extenso y el antecedente de recidiva, desestimamos toda intervención terapéutica, optándose solamente por el seguimiento periódico de la lesión y el control de posibles complicaciones asociadas.

La presentación del linfangioma circunscrito en cualquier localización, su extensión considerable, así como una etiología basada en un incremento de presiones a nivel de los vasos linfáticos de la piel conectados a cisternas ubicadas en hipodermis (hipótesis de Whimster¹), hacen que esta malformación linfática presente un complicado abordaje terapéutico.

Distintos tratamientos han sido propuestos con resultados variables²⁻⁴, algunos poco satisfactorios, coincidiendo la mayor parte de autores en la necesidad de valorar su extensión en profundidad antes de cualquier planteamiento terapéutico, por lo que se ha estimado la RM como la técnica idónea⁵.

En nuestro caso la recidiva tras una intervención previa, así como la existencia de una masa retroperitoneal mal definida asociada, nos llevaron a adoptar una actitud expectante.

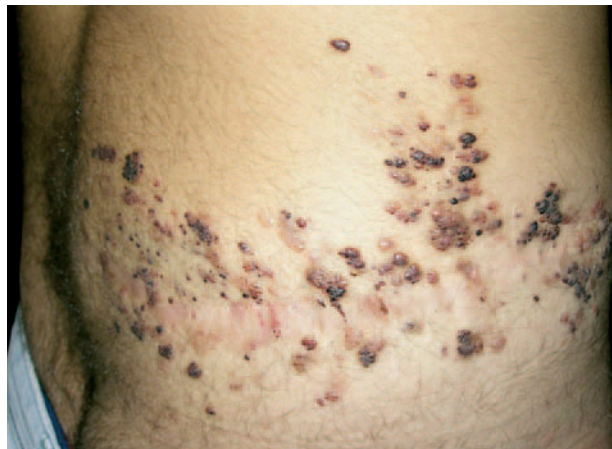

Fig. 1.—Múltiples vesículas agrupadas que sugieren la clínica de linfangioma circunscrito neviforme.

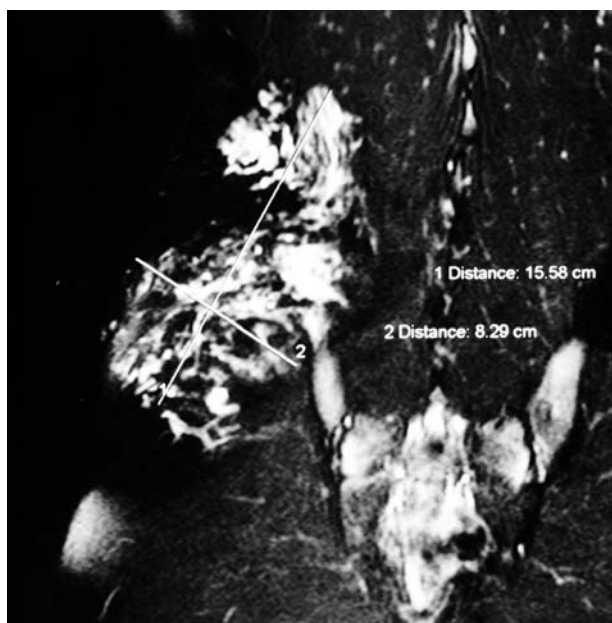


Fig. 2.—Estudio de resonancia magnética en el que se evidencia una masa retroperitoneal de contornos mal definidos e irregulares, que envuelve el músculo iliaco derecho y desviaba anteriormente el psoas homolateral.

M.V. Guiote^a, A. Moreno^b, R. Vieira^b,
O. Tellechea^b, R. Naranjo^a y A. Figueiredo^b
^aServicio de Dermatología. Hospital Clínico
Universitario San Cecilio. Granada. España.
^bServicio de Dermatología. Hospitais da
Universidade de Coimbra. Portugal.

BIBLIOGRAFÍA

1. Martínez Menchón T, Mahiques Santos L, Febrer-Bosch I, Valcuende Cavero F, Fortea Baixauli JM: Lymphangioma circumscriptum: an example of Whimster's hypotesis. *Pediatric Dermatology*. 2004;21:652-4.
2. Bikowski JB, Dumont AM: Lymphangioma circumscriptum: treatment with hypertonic saline sclerotherapy. *J Am Acad Dermatol*. 2005;53:442-4.
3. Huilgol SC, Neill S, Barlow RJ. CO₂ laser therapy of vulval lymphangiectasia and lymphangioma circumscriptum. *Dermatol Surg*. 2002;28:575-7.
4. Browse NL, Whimster I, Stewart G, Helm CW, Wood JJ. Surgical management of lymphangioma circumscriptum. *Br J Surg*. 1996;73:585-8.
5. McAlvany JP, Jorizzo JL, Zanolli D, Auringer S, Prichard E, Krowchuk DP, et al. Magnetic resonance imaging of lymphangioma circumscriptum. *Arch Dermatol*. 1993;129:194-7.