

Pseudosarcoma de Kaposi bilateral en miembros superiores

R. Fernández^a, M.M. Vereza^a, W. Martínez^a, M.T. Yebra-Pimentel^b y E. Fonseca^a

^aServicios de Dermatología y ^bAnatomía Patológica. Complejo Hospitalario Universitario Juan Canalejo. La Coruña. España.

El término acroangiodermatitis o pseudosarcoma de Kaposi (PSK) se refiere a una entidad angioproliferativa autolimitada que incluye un grupo de enfermedades, congénitas o adquiridas, con lesiones cutáneas similares al sarcoma de Kaposi (SK). Este término puede llevar a confusión puesto que engloba varias entidades completamente diferentes, sin embargo, tiene un valor clínico importante, ya que orienta al diagnóstico y al manejo de estos enfermos.

Presentamos el caso de un paciente de 67 años con lesiones de acroangiodermatitis en ambos antebrazos secundarias a fistulas arteriovenosas para hemodiálisis. La eco-doppler permitió descubrir una fistula arteriovenosa antigua, además de la que ya conocíamos. Las técnicas de inmunohistoquímica demostraron CD34 + en las células endoteliales y la expresión del herpesvirus 8 humano (HHV8) fue negativa.

Palabras clave: pseudosarcoma de Kaposi, acroangiodermatitis, fistula arteriovenosa.

BILATERAL PSEUDO-KAPOSÍ SARCOMA IN UPPER LIMBS

Abstract. Acroangiodermatitis or pseudo-Kaposi sarcoma is an angioproliferative, self-limited entity that includes a group of diseases, congenital or acquired, with cutaneous lesions similar to Kaposi sarcoma (KS). This term can lead to confusion because it comprises several entities that are completely different, nonetheless, it has an important clinical value as it guides the diagnosis and management of these patients.

We report the case of a 67-year-old patient with lesions of acroangiodermatitis in both forearms secondary to arteriovenous shunts from hemodialysis. Doppler ultrasound showed a former arteriovenous fistula in addition to the one already known. Immunohistochemical study showed CD34+ staining in endothelial cells and absence of HHV-8 expression.

Key words: pseudo-Kaposi sarcoma, acroangiodermatitis, arteriovenous fistula.

Introducción

El término pseudosarcoma de Kaposi (PSK) fue empleado por primera vez en la literatura francesa en 1969 para describir las lesiones de un paciente, clínica e histológicamente similares al sarcoma de Kaposi¹. Posteriormente fue utilizado por Eahart, en 1974, en la literatura inglesa².

La acroangiodermatitis o pseudosarcoma de Kaposi es una entidad angioproliferativa autolimitada, que incluye un grupo de enfermedades, congénitas o adquiridas, que cursan con lesiones cutáneas similares al sarcoma de Kaposi. Se han descrito en relación con la insuficiencia venosa crónica (tipo Mali)³, ocasionada por malformaciones arteriovenosas de origen congénito o yatrogénico (tipo Stewart-Bluefarb)⁴ y con otros problemas vasculares como el daño de los vasos

por amputación, prótesis mal colocadas⁵, déficits vasomotores de miembros paralizados o la mutación del alelo 20210 A del gen de la protrombina⁶.

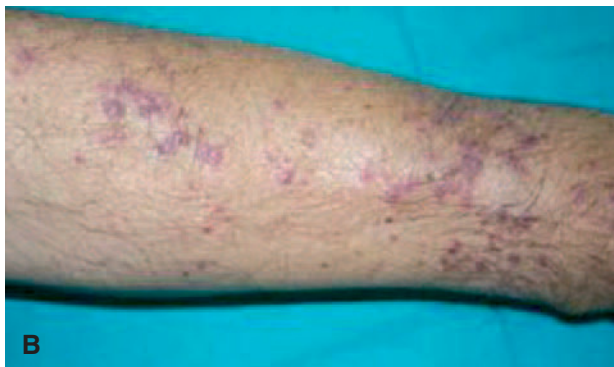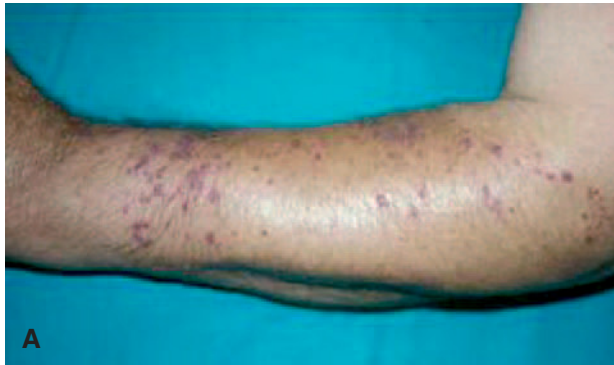La aparición de lesiones de PSK debidas a fistulas arteriovenosas por hemodiálisis es un hecho bien constatado en la literatura y obliga a descartar en primer lugar un SK para posteriormente intentar identificar una causa tratable.

Caso clínico

Se trata de un varón de 67 años visto en nuestro Servicio en noviembre de 2001 por lesiones maculares y papulares de coloración violácea, de 3-6 mm de diámetro, asintomáticas, de 4 meses de evolución, localizadas en el antebrazo portador de una fistula arteriovenosa, y en el otro antebrazo, en el que desconocíamos que tenía otra fistula (fig. 1). El paciente, residente en Reino Unido, había desarrollado en 1988 una insuficiencia renal crónica secundaria a nefropatía por reflujo, necesitando hemodiálisis. En 1989 le realizaron un trasplante renal, pero una estenosis de la arteria del injerto causó la pérdida de éste. En julio del 2001, ya en

Correspondencia:
Rosa Fernández.
Servicio de Dermatología. Hospital Abente y Lago.
C/ Sir John Moore, s/n. 15001 A Coruña.
Correo electrónico: rosafortres1980@hotmail.com

Aceptado el 15 de septiembre de 2006.



Lesiones maculares y papulares de coloración violácea, que confluyen formando placas en el antebrazo izquierdo (A) y derecho (B).

nuestro país, reinició hemodiálisis, practicándose una fístula arteriovenosa braquiocéfálica en antebrazo derecho.

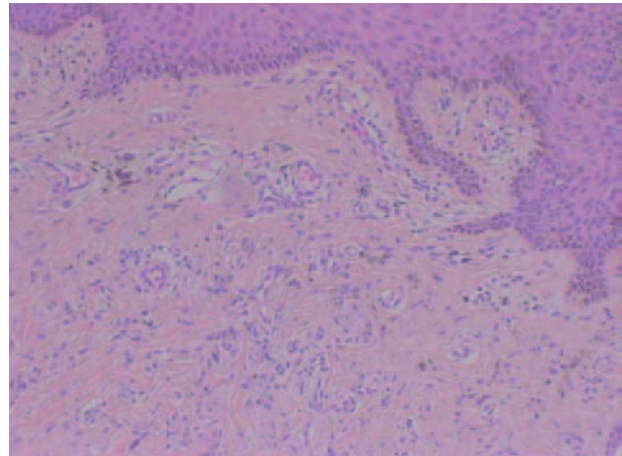
La analítica de sangre fue normal, con serologías para el virus de la inmunodeficiencia humana (VIH), hepatitis B y C, negativas.

Se realizaron dos biopsias con un intervalo de un año, y ambas mostraban cambios similares, consistentes en neoformación de vasos en la dermis papilar y media, unos de morfología capilar y otros en forma de hendidura (fig. 2). Las células endoteliales que tapizaban los vasos no mostraban atipias y existía una extravasación de eritrocitos y macrófagos, con depósitos de hemosiderina en la dermis e infiltrado inflamatorio de linfocitos, histiocitos, eosinófilos y algunas células plasmáticas (fig. 3). El CD34 fue positivo en las células endoteliales, pero negativo en las células perivasculares. La expresión de ADN del herpesvirus 8 humano (HHV-8) fue negativa.

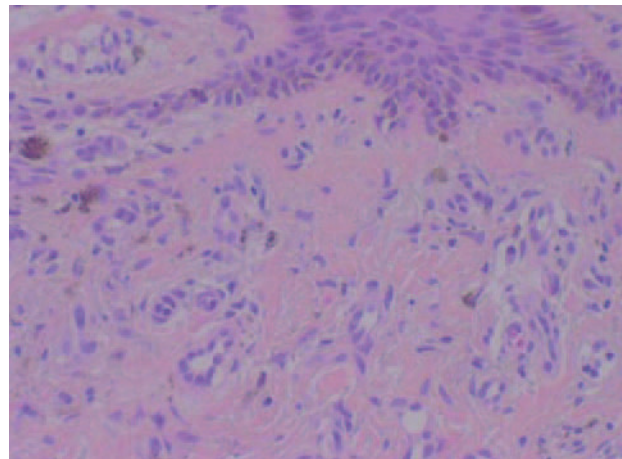
La eco-doppler mostraba una fístula arteriovenosa en el antebrazo derecho, sin alteración del flujo y otra parcialmente estenosada en el antebrazo izquierdo.

Discusión

En nuestro paciente planteó problemas diagnósticos la presencia de lesiones bilaterales, puesto que desconocíamos la



Neoformación de vasos en dermis papilar y media, unos con morfología capilar y otros con forma de hendidura. Hematoxilina-eosina, $\times 40$.



Células endoteliales prominentes y depósitos de hemosiderina. Infiltrado inflamatorio de linfocitos, eosinófilos, células plasmáticas e histiocitos. Hematoxilina-eosina, $\times 200$.

existencia de una fístula arteriovenosa estenosada que había sido realizada en otro país.

Las lesiones del PSK pueden simular un verdadero SK, tanto clínica como histológicamente. Ambas entidades se caracterizan por proliferación de vasos sanguíneos, extravasación de eritrocitos y depósitos de hemosiderina. Algunas diferencias histológicas pueden ayudar a distinguirlas, como la presencia de células atípicas en el SK y la baja densidad de infiltrado inflamatorio en el PSK, que es además pobre en células plasmáticas. Por otra parte, el PSK no presenta las hendiduras vasculares irregulares entre los haces de colágeno recubiertas por células endoteliales con núcleos atípicos y mitosis, como ocurre en el verdadero SK⁷.

A pesar de las diferencias histológicas, puede ser complicado diferenciar estas dos entidades⁸, por lo que se han desarrollado nuevas técnicas de diagnóstico histopatológico.

Tanto las células endoteliales vasculares como las células fusiformes del estroma del SK expresan el antígeno CD34, mientras que el PSK sólo muestra positividad para las células endoteliales de los capilares dérmicos, pero no en el estroma circundante⁹. Además, el ADN del HHV-8 sólo se encuentra en el SK y el antígeno asociado al factor VIII es negativo en las lesiones del SK y positivo en el PSK.

Las técnicas radiológicas ayudan a distinguir esta entidad de otras malformaciones arteriovenosas: eco, eco-doppler, tomografía computarizada (TC), resonancia magnética (RM), angiografía y flebografía¹⁰.

El diagnóstico diferencial es importante, debido al diferente comportamiento biológico y tratamiento de las dos entidades. Mientras que el PSK permanece limitado a la piel y tiene un curso indolente, el SK puede extenderse a otros órganos, requiriendo un tratamiento más agresivo.

Los mecanismos patogénicos no se conocen por completo. Tanto en la insuficiencia venosa crónica, como en los cortocircuitos arteriovenosos, existe una elevación de la presión venosa y capilar con edema, que puede estimular una proliferación de células endoteliales y fibroblastos. La hipoxia distal también puede inducir proliferación endotelial a través del aumento local del factor de crecimiento endotelial vascular^{11,12}. En otras situaciones se ha considerado un traumatismo menor como el factor desencadenante de las lesiones cutáneas.

El tratamiento suele ser conservador, elevación del miembro afectado, tratamiento quirúrgico de la fístula arteriovenosa, escleroterapia de las malformaciones arteriovenosas, etc. La corrección de la fístula arteriovenosa disminuye las lesiones cutáneas y ayuda a prevenir la progresión.

Conflicto de intereses

Declaramos no tener ningún conflicto de intereses.

Bibliografía

1. Grupper C, Elalouf C, Girad J. Kaposi and pseudo-Kaposi (acroangiokeratitis de Mali). *Bull Soc Fr Dermatol Syphilif.* 1969;76:757-9.
2. Eahart RN, Aeling JA, Nuss DD, Mellette JR. Pseudo-Kaposi sarcoma. *Arch Dermatol.* 1974;110:907-10.
3. Mali JW, Kuiper JP, Hamers AA. Acro-angiokeratitis of the foot. *Arch Dermatol.* 1965;92:515-8.
4. Bluefarb SM, Adams LA. Arteriovenous malformation with angiokeratitis. *Arch Dermatol.* 1967;96:176-81.
5. Sbrano P, Miracco C, Risulo M, Fimiani M. Acroangiokeratitis (pseudo-Kaposi sarcoma) associated with verrucous hyperplasia induced by suction-socket lower limb prosthesis. *J Cutan Pathol.* 2005;32:429-32.
6. Martin L, Machet L, Michalak S. Acroangiokeratitis in a carrier of the thrombophilic 20210A mutation in the prothrombin gene. *Br J Dermatol.* 1999;141:752.
7. Punsoda G, Ribera M, Ferrándiz C. Acroangiokeratitis por fístula arterio-venosa. Pseudosarcoma de Kaposi tipo Bluefarb- Stewart. *Actas Dermosifiliogr.* 1991;82:337-40.
8. Fonseca Capdevila E, Soto Melo J, Patrón Romero M, Contreras Rubio F. Angiosarcoma de Kaposi. Forma histológica «inicial». *Actas Dermosifiliogr.* 1981;72:219-24.
9. Kanitakis J, Narváez D, Claudy A. Expression of the CD34 antigen distinguishes Kaposi's sarcoma from pseudo-Kaposi's sarcoma (acroangiokeratitis). *Br J Dermatol.* 1996;134:44-6.
10. Brenner S, Martínez de Moretín E. What's new in pseudo-Kaposi's sarcoma. *J Eur Acad Dermatol Venerol.* 2001;15:382-4.
11. Landthaler M, Stolz W, Eckert F, Schmoekel C, Braun-Falco O. Pseudo-Kaposi's sarcoma occurring after placement of arteriovenous shunt. *J Am Acad Dermatol.* 1989;21:499-505.
12. Smiddy PF, Molloy MP, Flanagan N, Barnes L. Pseudo-Kaposi's sarcoma: The association of arterio-venous malformations with skin lesions resembling Kaposi's sarcoma. *Austral Radiol.* 2001;45:225-7.