

Uso de fármacos biológicos en dermatosis fuera de la indicación aprobada. Primera parte: infliximab y adalimumab

B. Díaz-Ley, G. Guhl y J. Fernández-Herrera

Servicio de Dermatología. Hospital Universitario de La Princesa. Madrid. España.

En los últimos años el armamento terapéutico de los dermatólogos se ha incrementado como consecuencia de la introducción de múltiples fármacos biológicos.

En Dermatología los inmunomoduladores están aprobados únicamente para la psoriasis. No obstante todos estos medicamentos han abierto nuevas posibilidades de tratamiento para numerosas dermatosis inflamatorias.

La eficacia y el perfil de seguridad de estos fármacos puede considerarse mejor al de los inmunosupresores clásicos, dado que actúan sobre mecanismos inmunológicos más específicos, siendo muy probable que en los próximos años estos medicamentos biológicos adquieran un importante papel en el campo de la Dermatología. Este artículo, primera parte de la revisión de usos fuera de indicación de fármacos biológicos en Dermatología, describe los anticuerpos antifactor de necrosis tumoral (TNF): infliximab y adalimumab.

Palabras clave: infliximab, adalimumab, fuera de indicación, dermatosis.

OFF-LABEL USE OF BIOLOGIC AGENTS IN THE TREATMENT OF DERMATOSIS, PART 1: INFlixIMAB AND ADALIMUMAB

Abstract. In recent years, the therapeutic armamentarium available to dermatologists has been extended thanks to the development of numerous biologic agents.

In our field, immunomodulators—although currently only approved for psoriasis—have given rise to new therapeutic possibilities in a number of inflammatory skin diseases.

Since these new agents have more specific immunologic mechanisms of action, their efficacy and safety is an improvement on traditional immunosuppressants. Consequently, it is very likely that they will play an important role in dermatology in the next few years.

This article, the first part of a review of off-label use of biologic agents in dermatology, describes the anti-tumor necrosis factor- α antibodies, infliximab and adalimumab.

Key words: infliximab, adalimumab, off-label, dermatosis.

Introducción

Los fármacos biológicos han supuesto un importante avance en el tratamiento de diversos procesos cutáneos como la psoriasis.

En los últimos años numerosos fármacos de este tipo han ido apareciendo en la farmacoepidemiología. Los medicamentos biológicos se definen como proteínas deri-

vadas de seres vivos (ya sean animales, microorganismos o humanos) que se emplean en la prevención, tratamiento o curación de diferentes enfermedades.

En el campo de la Dermatología, la psoriasis es la única entidad para la que varios de estos fármacos están autorizados. Este grupo de medicamentos actúa en diferentes pasos inmunológicos y disponen de un buen perfil de eficacia y seguridad. En la psoriasis se emplean dos grupos diferentes de fármacos biológicos; por un lado los antagonistas del factor de crecimiento tumoral (TNF) y por otro lado los inhibidores de los linfocitos T o de las células presentadoras de antígenos. Sin embargo, y a pesar de no tener una indicación oficial, estos fármacos se han utilizado en numerosas dermatosis en función de su mecanismo fisiopatológico, habiéndose publicado diferentes revisiones de estos usos con anterioridad¹⁻⁷. El creciente empleo de estos fár-

Correspondencia:
Blanca Díaz Ley.
Servicio de Dermatología.
Hospital Universitario de La Princesa.
Diego de León, 62.
28006 Madrid. España.
blancadiazley@hotmail.com

Aceptado el 5 de junio de 2007.

Tabla 1. Indicaciones para las que infliximab se ha aprobado y usos fuera de indicación en Dermatología

EICH: enfermedad de injerto contra huésped; NET: necrosis epidérmica tóxica.

macos en la actualidad aumenta el número de posibles indicaciones de numerosas dermatosis que revisamos a continuación.

Infliximab

Infliximab es un anticuerpo monoclonal quimérico IgG1, cuya fracción constante es de origen humano, mientras que las fracciones variables son de origen murino.

Se une y bloquea tanto a la fracción soluble como a la unida a membrana del TNF α y es capaz de activar la lisis de las células que expresan TNF α transmembrana por mecanismos de citotoxicidad dependientes de complemento y de anticuerpos^{8,9}.

Los usos actualmente aceptados por la Emea son: enfermedad de Crohn, colitis ulcerosa, artritis reumatoide, espondilitis anquilosante, artritis psoriásica y psoriasis cutánea moderada-severa en adultos en los que otros fármacos sistémicos como ciclosporina, metotrexato (MTX) o PUVA están contraindicados o han sido ineficaces¹⁰ (tabla 1).

Posología

Para la mayoría de las enfermedades en las que se ha utilizado se han administrado dosis de 3 o 5 mg/kg en las semanas 0, 2 y 6 y posteriormente cada 8 semanas¹.

Efectos secundarios

Es un fármaco bien tolerado, la mayoría de los efectos secundarios descritos corresponden a reacciones adversas posttransfusionales, que ocurren en aproximadamente el 10% de los pacientes y que no suelen ser graves^{11,12}.

Dado que parte de la molécula de infliximab es de origen murino, se ha descrito el desarrollo de anticuerpos neutralizantes, cuya incidencia varía según los estudios entre un 15%-50%¹³⁻¹⁶. Cuando aparecen se asocian a un mayor riesgo de efectos adversos y a un aumento en la dosis necesaria para el control de la enfermedad^{13,16}.

La dosis de infliximab no guarda relación con el desarrollo de anticuerpos, aunque sí que se ha descrito una asociación entre bajos niveles en plasma de infliximab y la presencia de anticuerpos^{16,18}.

El uso de fármacos inmunosupresores asociados, como ciclosporina o MTX, ha demostrado reducir la tasa de anticuerpos neutralizantes de infliximab¹⁸⁻²⁰.

Respecto al perfil de seguridad del infliximab, al igual que del resto de los fármacos anti-TNF, se ha descrito una mayor tasa de tuberculosis entre los pacientes tratados con estos fármacos, que además puede presentarse como enfermedad diseminada o atípica²¹. Esto se debe al importante papel del TNF en la formación del granuloma como mecanismo de respuesta ante la tuberculosis²².

Además se han descrito casos de desarrollo de linfomas²³ y de enfermedades desmielinizantes²⁴⁻²⁷ durante el tratamiento con fármacos anti-TNF.

Infliximab en dermatosis no psoriasis

Sarcoidosis

Los estudios *in vitro* e *in vivo* han demostrado la importancia del TNF α en la formación de granulomas^{22,28-30}, pu-

diéndose comprobar un incremento de los niveles de TNF α en el líquido alveolar de los pacientes con sarcoidosis^{31,32}, siendo además sus niveles predictores de una enfermedad más grave y resistente al tratamiento³³.

Se han descrito múltiples series de casos evaluando la eficacia y seguridad de este fármaco en el tratamiento de la sarcoidosis sistémica. La mayoría de los casos publicados en el tratamiento de la sarcoidosis muestran que se trata de un fármaco que mejora los síntomas, con un perfil de eficacia y seguridad superponible al de otras patologías, concluyendo que es un fármaco eficaz y seguro³⁴⁻⁴³.

Sin embargo, no existen grandes series ni estudios controlados con placebo, por lo que este fármaco debe utilizarse todavía con cautela en los casos de sarcoidosis, especialmente ante la posibilidad de desarrollar una tuberculosis, cuyo diagnóstico puede suponer un reto si se presenta en un paciente con sarcoidosis^{37,44}.

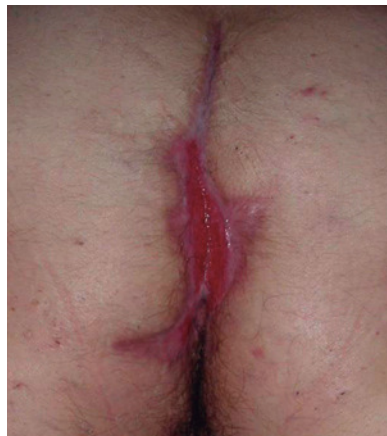Respecto a la mejoría de los síntomas cutáneos de la sarcoidosis los primeros casos se publicaron a partir del año 2001, y desde entonces se han descrito varios pacientes cuya clínica cutánea mejoró tras el tratamiento con este fármaco⁴⁵⁻⁵⁵. Recientemente se ha publicado una serie de 12 pacientes con sarcoidosis refractaria a múltiples tratamientos, 5 de ellos con afectación cutánea extensa. Después del tratamiento con infliximab a dosis de 3 mg/kg en las semanas 2, 4, 6, 10 y 14 se produjo una clara mejoría de los síntomas cutáneos y sistémicos, pudiéndose en la mayoría suspender o reducir la corticoterapia. Sin embargo, una vez que el tratamiento se suspende, las lesiones reaparecen, siendo necesarios otros ciclos de medicación⁵⁶.

Otra serie de 10 pacientes, 6 de ellos cuya principal manifestación era la afectación cutánea, fueron tratados con infliximab a dosis de 5 mg/kg en las semanas 0, 2 y 6 y cada 8 semanas. La mejoría de los síntomas cutáneos en todos ellos fue rápida e importante, además de apreciarse una evolución favorable de la sintomatología sistémica. El fármaco fue bien tolerado, excepto en un paciente que desarrolló una reacción de hipersensibilidad, que se asume que fue debida al desarrollo de anticuerpos frente a infliximab, y que fue el único en el que el tratamiento no se asoció a tratamiento inmunosupresor⁵⁷.

Necrobiosis lipoídica

La inhibición de la formación del granuloma por fármacos que antagonizan la acción del TNF α puede tener un efecto beneficioso.

Sólo hemos encontrado un caso descrito en la literatura en el que se haya tratado esta enfermedad con infliximab. El caso corresponde a un paciente con una placa ulcerada de necrobiosis lipoídica, refractaria a múltiples tratamientos, que tras el tratamiento con dos dosis de infliximab (5 mg/kg) experimentó una gran mejoría tras las infusiones



Hidradenitis; situación basal.

del fármaco, respuesta que se mantuvo a pesar de tener que suspenderse el tratamiento debido al diagnóstico de una tuberculosis miliar⁵⁸.

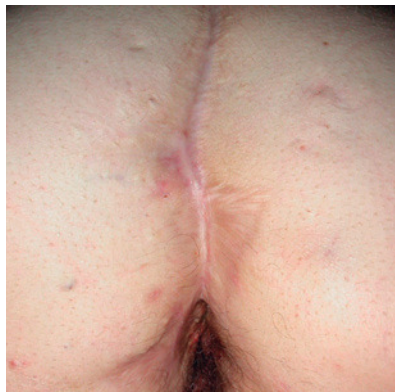Granuloma anular

El granuloma anular es otra enfermedad granulomatosa, de etiología desconocida y con un curso clínico impredecible. En ocasiones puede ser refractaria a los tratamientos clásicos y constituir un reto terapéutico. Existe un caso de una paciente con un granuloma anular diseminado, de 4 años de evolución, refractario a varios tratamientos (corticoides tópicos, retinoides tópicos, PUVA asociada a dapsona y clofazima), realizando tratamiento con corticoides sistémicos no se consideró oportuno debido a una diabetes mal controlada y que tras tratamiento con infliximab a dosis de 5 mg/kg en las semanas 0, 2 y 6 y cada 4 semanas durante 4 meses, alcanzó la remisión completa de las lesiones en la sexta semana, apreciándose mejoría desde la segunda, y manteniéndose asintomática un año después de suspender el tratamiento⁵⁹.

Hidradenitis supurativa y acné

Existen algunas series de casos y casos aislados de tratamiento de la hidradenitis supurativa (HS) con infliximab con resultados muy dispares, desde la curación total hasta la falta de respuesta. Además los resultados son difíciles de interpretar, ya que en muchos de los casos descritos la HS se asocia con enfermedad inflamatoria intestinal (EII), por lo que no podemos saber si el efecto beneficioso en estos casos podría deberse a la mejoría de la inflamación crónica intestinal (figs. 1 y 2).

La serie más extensa y la más reciente corresponde a un estudio retrospectivo de 7 pacientes con HS tratados con infliximab, obteniéndose una respuesta inicial en 5 de ellos tras tres infusiones (5 mg/kg). Sólo en dos de ellos la res-



Hidradenitis tras 5 infusiones de infliximab intravenoso; lesiones cicatriciales.

puesta se mantuvo tras la terapia de inducción, teniéndose que suspender el tratamiento en uno de estos dos pacientes debido a la aparición de un efecto secundario y en el otro debido a falta de respuesta tras 8 infusiones. Los pobres resultados de esta serie pueden ser debidos a que estos pacientes presentaban una HS crónica y muy avanzada, y a que ninguno de ellos presentaba una enfermedad intestinal asociada cuya mejoría pudiera explicar en parte la respuesta de la HS. Además tres de estos pacientes presentaron un efecto secundario grave relacionado con infliximab⁶⁰.

Usmani N et al⁶¹ publican una serie de 4 pacientes con HS refractaria a múltiples tratamientos que son tratados con infliximab obteniéndose mejoría en dos de ellos (presentando uno de ellos una enfermedad de Crohn asociada) y falta de respuesta en los otros dos. En ambos casos el tratamiento se tuvo que suspender debido a efectos secundarios relacionados con el fármaco (reacción lúpica y reacción de hipersensibilidad tras la infusión).

La serie que obtiene unos resultados más prometedores corresponde a un estudio retrospectivo de 5 pacientes con HS refractaria, que tras el tratamiento con infliximab (5 mg/kg) en una única infusión en el caso de dos de los pacientes, y tras dos infusiones en el caso de los tres pacientes restantes, se obtuvo en todos ellos una respuesta positiva entre moderada-excelente, sin asociar ninguno de ellos una EII⁶².

Thielen et al⁶³ publican un caso de HS tratada con infliximab en el que se obtiene una importante, rápida y duradera mejoría en un paciente con una enfermedad muy desfigurante y sin EII asociada. El paciente fue tratado con infliximab a dosis de 5 mg/kg, con un total de 13 infusiones, asociado a MTX, alcanzando la remisión total de la enfermedad.

Además de estas series existe un total de 6 casos publicados de HS tratadas con infliximab⁶⁴⁻⁶⁹, obteniéndose en todos ellos una remisión completa y estando todos ellos asociados a una enfermedad intestinal inflamatoria crónica, enfermedad de Crohn^{64-66,69} o colitis ulcerosa⁶⁷.

Sólo existe un caso descrito de tratamiento de acné conglobata con infliximab. Se trata de un paciente con artritis reumatoide y acné noduloquístico, que había respondido parcialmente a isotretinoína oral. Debido al desarrollo de hipertrigliceridemia e hipercolesterolemia se decide tratamiento con infliximab a dosis de 3 mg/kg, pudiéndose apreciar clara mejoría, manteniéndose estable durante el tiempo de seguimiento (6 meses con infusiones cada 8 semanas) y permitiendo suspender progresivamente la isotretinoína⁷⁰.

Síndrome de SAPHO

Se trata de un síndrome que asocia sinovitis, acné, pustulosis, hiperostosis y osteítis, de etiología desconocida.

Olivieri en el año 2002 describió los dos primeros casos de síndrome de SAPHO tratados con infliximab⁷¹. Ambos pacientes obtuvieron una buena respuesta tanto de los síntomas como de los parámetros analíticos tras las tres primeras dosis del fármaco, presentando una recaída tras la suspensión de éste y finalmente una respuesta completa y mantenida durante un periodo de seguimiento de 18 meses tras una cuarta infusión, sin presentar ninguno de los dos pacientes efectos secundarios.

Posteriormente se han descrito un total de 6 pacientes⁷²⁻⁷⁴ en los que el tratamiento con este fármaco resultó eficaz, con un tiempo de seguimiento entre 10 y 21 meses, presentando dos de ellos una recaída de la enfermedad tras la suspensión del fármaco⁷⁴. Uno de estos pacientes que respondió al tratamiento con infliximab se trataba un niño de 10 años de edad, con una enfermedad de larga evolución y resistente al tratamiento, en el que las opciones terapéuticas eran limitadas debido a su edad⁷².

Pioderma gangrenoso

El pioderma gangrenoso (PG) es una dermatosis neutrofílica que se asocia a EII en un 1-5 % de los casos⁷⁵ y cuya primera línea de tratamiento la constituyen los corticoides sistémicos y otros fármacos inmunosupresores (figs. 3 y 4).

El tratamiento de la EII con fármacos anti-TNF α ha supuesto un gran avance y ha abierto nuevas opciones terapéuticas en el caso de las manifestaciones extracutáneas, como el PG.

La serie más extensa de pacientes con PG tratados con infliximab se trata de un estudio retrospectivo realizado sobre 13 pacientes que asociaban EII. De total de pacientes estudiados tres alcanzaron una respuesta completa tras la terapia de inducción (tres infusiones) y se mantuvieron asintomáticos durante el tiempo de seguimiento, sin requerir más tratamiento. Los otros 10 pacientes respondieron a la terapia de inducción, pero requirieron infusiones periódicas del fármaco cada 4-12 semanas. Todos los pacientes

que estaban en tratamiento con corticosteroides pudieron prescindir de los mismos⁷⁶.

Otro estudio que también obtiene buenos resultados se llevó a cabo en 8 pacientes con PG y enfermedad de Crohn tratados con infliximab; respondiendo todos ellos tras uno a 4 meses de tratamiento con el fármaco. Tres de los pacientes alcanzaron una curación total de las lesiones, sin requerir más tratamiento, otros tres alcanzaron una respuesta completa, pero requirieron dosis de mantenimiento y dos de ellos sólo alcanzaron respuestas parciales⁷⁷.

Rispo A⁷⁸ publica un trabajo en 15 pacientes con enfermedad de Crohn tratados con infliximab (5 mg/kg) en el que estudia la respuesta de las manifestaciones extraintestinales de la enfermedad. A la décima semana todos los pacientes mostraron mejoría de la clínica extradigestiva. Cuatro de los 15 pacientes presentaban síntomas cutáneos y sólo uno PG, respondiendo este último de forma rápida y alcanzando la curación⁷⁸.

Kaufman et al⁷⁹ llevaron a cabo un trabajo prospectivo para el estudio de la afectación extracutánea de los pacientes con EII tratados con una única dosis de infliximab 5 mg/kg. De los 23 pacientes 4 asociaban PG y en todos ellos se produjo una importante y rápida respuesta tras la infusión (con curación completa en uno de ellos).

Aparte de estas series, se han publicado 38 pacientes con PG tratados con infliximab, la mayoría de ellos en pequeñas series de casos o casos individuales⁸⁰⁻⁹⁹, obteniendo una mejoría tras el tratamiento.

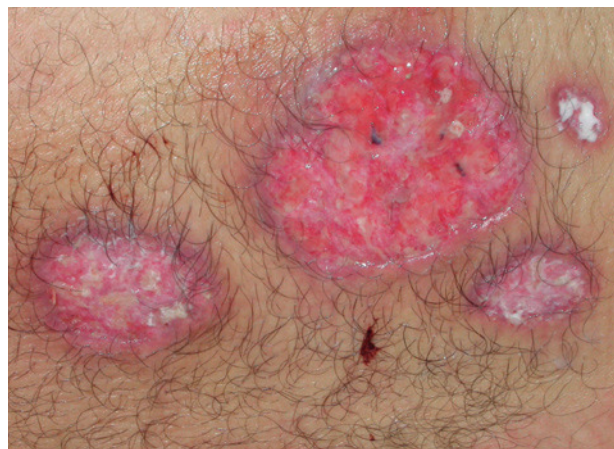Además se han descrito casos en los que el tratamiento con infliximab fue satisfactorio en formas complicadas o peculiares de PG, como formas ulceradas e infectadas¹⁰⁰, asociadas al síndrome de PAPA¹⁰¹ o PG vegetante⁸⁶.

Se ha descrito un caso de PG idiopático y sistémico, con infiltrados neutrofílicos en psoas y en bazo, refractario a múltiples tratamientos y que respondió a infliximab (5 mg/kg) de forma espectacular, pero que tras la cuarta infusión (a las 16 semanas de la primera) el paciente desarrolla una reacción anafilactoide y se hace refractario, por lo que se inicia tratamiento con etanercept (75 mg/semana) sin éxito, hasta alcanzar la resolución del cuadro tras tratamiento con adalimumab (40 mg cada dos semanas)¹⁰².

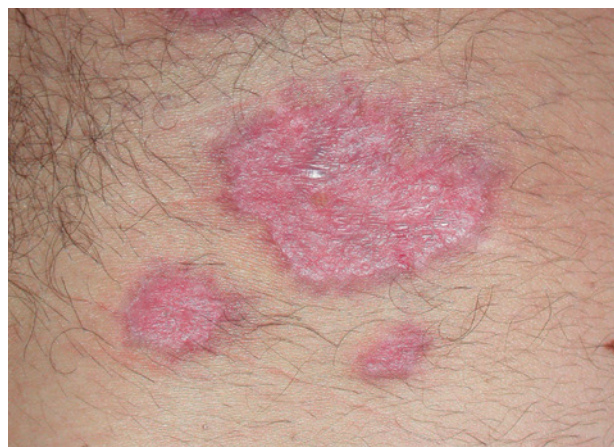Infliximab ha demostrado ser un fármaco eficaz y seguro para el tratamiento del PG, tanto de las formas asociadas a EII como de las que no lo están, y actualmente constituye una de las primeras líneas en el tratamiento del PG, especialmente en los casos asociados a EII.

Síndrome de Sweet

Hasta la actualidad sólo se han descrito 5 casos de Síndrome de Sweet (SS) tratados con infliximab, respondiendo adecuadamente 4 de los 5 y sólo de forma temporal e inicial uno de ellos.



Pioderma gangrenoso en un paciente con colitis ulcerosa.



Pioderma gangrenoso tras 6 semanas de iniciar el tratamiento con infliximab intravenoso; puede apreciarse que las lesiones han cicatrizado.

Se han descrito dos casos de Sweet asociados a eritema nudoso tratados con infliximab, en los que se obtuvo una buena respuesta a las dosis y pautas habituales utilizadas con este fármaco^{103,104}.

También se han descrito dos pacientes con síndrome de Sweet asociado a enfermedad de Crohn, y uno de ellos asociado además a enfermedad de Sjögren, que respondieron a infliximab con resolución total de las lesiones¹⁰⁵.

A pesar de estos buenos resultados también se ha descrito un caso en el que el resultado fue más decepcionante. En esta ocasión se trataba de un paciente con una policondritis de larga evolución que posteriormente desarrolló un SS mientras estaba siendo tratado con glucocorticoides, y que tras tratamiento con infliximab (3 mg/kg) a pesar de una buena respuesta inicial, presentó una recurrencia a los pocos días, y tras la segunda infusión el paciente desarrolló una septicemia y murió¹⁰⁶.

Se han descrito únicamente dos casos de esta enfermedad tratados con infliximab. El primero se trata de una mujer con una enfermedad refractaria a múltiples tratamientos (glucocorticoides, AZA, retinoides, fototerapia, colchicina y sulfadiacina) y que no toleró la dapsona. Esta paciente pudo ser controlada tras la introducción de infliximab con una rápida mejoría, requiriendo sólo dos infusiones de 5 mg/kg y manteniéndose controlada con acitretino durante un periodo de seguimiento de 6 meses¹⁰⁷. El segundo caso es el de una mujer de 54 años de edad con una enfermedad de 8 años de evolución, refractaria a múltiples tratamientos y que respondió de forma rápida al tratamiento con infliximab (5 mg/kg), permitiendo reducir las dosis de metilprednisolona y de acitretino, pero que tras 12 semanas de tratamiento (tres dosis) se hizo refractaria al mismo¹⁰⁸.

Enfermedades ampollasas

Se han descrito hasta el momento dos casos de pénfigo vulgar recalcitrantes y refractarios a múltiples tratamientos inmunosupresores, que respondieron de forma rápida al tratamiento con infliximab. Los pacientes alcanzaron en ambos casos una respuesta duradera (4 meses y 104 semanas)^{109,110}.

Sólo existe un caso descrito de pénfigoide ampolloso de mucosas refractario a múltiples tratamientos inmunosupresores y muy agresivo, en el que tras tratamiento con infliximab a las dosis y pautas habituales se alcanzó la remisión de la enfermedad de la mucosa oral y faríngea y estabilizó la afectación ocular que ya había ocasionado la pérdida de un ojo¹¹¹.

Lupus eritematoso

El papel proinflamatorio del TNF α como citocina temprana involucrada en diferentes enfermedades del tejido conectivo, capaz de activar la cascada del complemento, ha sido demostrado en diferentes estudios. Por este motivo, su inhibición podría tener un efecto beneficioso en el tratamiento de este tipo de enfermedades¹¹²⁻¹¹⁴.

Sin embargo, es un tema sobre el que aún persiste controversia, y es que se han descrito algunos casos de lupus inducido por fármacos anti-TNF α ¹¹⁵⁻¹³¹, y lo que es más frecuente, desarrollo de autoanticuerpos en pacientes tratados con infliximab por patologías como artritis reumatoide o enfermedad de Crohn¹³²⁻¹³⁸. En la mayor parte de los casos el desarrollo de autoanticuerpos no tiene relevancia clínica, y esto parece ser debido a que durante el tratamiento con infliximab los anticuerpos producidos son predominantemente anti-ds DNA de clase IgM, mientras que

los que los que parecen ser responsables de la enfermedad son los de clase IgG¹³⁹.

Respecto a cómo se modifican los niveles de autoanticuerpos en los propios pacientes con lupus eritematoso sistémico (LES) tratados con infliximab recientemente se ha publicado un estudio sobre 7 pacientes con LES en los que tras tres dosis de infliximab se comprobó un aumento de los niveles plasmáticos de anticuerpos anti-ds DNA (5 de los 7), anti histona (4 de los 7), anti-cromatina (6 de los 7) y de IgM anti cardiolipina (4 de los 7). Este incremento de los niveles plasmáticos de autoanticuerpos se produjo simultáneamente con la mejoría clínica, y volviendo los niveles de autoanticuerpos a los niveles basales a las pocas semanas. Los autores del estudio postulan que el incremento de los autoanticuerpos observado se debe a una liberación de antígenos de células que han sufrido apoptosis tras el bloqueo TNF α ¹⁴⁰.

Existen otros casos descritos de respuesta clínica y analítica de pacientes con LES tratados con infliximab¹⁴¹⁻¹⁴³.

Aringer publica el estudio que engloba el mayor número de pacientes con LES tratados con infliximab (4 dosis de 300 mg), en los que se puede observar una rápida e importante mejoría de los síntomas sistémicos y de los parámetros analíticos, respuesta que se mantiene al menos 8 semanas después y que coincide con un incremento de los niveles de autoanticuerpos¹⁴⁴.

Esclerodermia

Diferentes evidencias científicas apuntan a un papel patogénico del TNF α en la esclerodermia¹⁴⁵⁻¹⁵¹. Sin embargo, existen muy pocos casos de esclerodermias sistémicas o localizadas tratadas con infliximab, correspondiendo además varios de ellos a descripciones de casos en los que a pesar de ser un fármaco eficaz tuvo que suspenderse debido a efectos secundarios (trombocitopenia asociada al desarrollo de IgM anticardiolipina¹⁵², pancitopenia seguida de infección fúngica¹⁵³, lupus *like* con autoanticuerpos e hipocomplementemia)¹⁵⁴ e incluso, paradójicamente, existe un caso en el que se desarrolló una reacción esclerodermia-*like* tras el uso de infliximab en un paciente con artritis reumatoide (AR), en el que se encontraron anticuerpos HACA¹⁵⁵.

Magro et al describe una serie de pacientes en los que se desarrolló conectivopatía asociada a infección por citomegalovirus (CMV), uno de ellos (mujer de 66 años) presentó una esclerodermia generalizada que recibió tratamiento con infliximab durante un año, experimentando una importante mejoría¹⁵⁶.

Recientemente se ha publicado un serie de 4 pacientes con fibrosis pulmonar debida a conectivopatía (tres con AR y uno con esclerosis sistémica), en los que después del tratamiento con infliximab a dosis 3 mg/kg en las semanas 0, 2 y 6 y cada 8 semanas, durante al menos 12 meses, se es-

tabilizó la enfermedad pulmonar siendo el fármaco bien tolerado¹⁵⁷. Se ha descrito un caso de una esclerosis sistémica con fibrosis e hipertensión pulmonar, que tras 6 meses de tratamiento con infliximab presentó una importante mejoría clínica y una disminución de la presión en la arteria pulmonar, con mejoría de las pruebas de función pulmonar¹⁵⁸.

Dada la escasa experiencia es difícil obtener conclusiones sobre la eficacia de infliximab en esta patología y sobre el hipotético mayor riesgo de efectos secundarios asociado al tratamiento en estos pacientes.

Dermatomiositis

También en el caso de la dermatomiositis (DM) el TNF α parece desempeñar un importante papel¹⁵⁹⁻¹⁶³, y al igual que en las otras conectivopatías son escasos los casos publicados de dermatomiositis tratados con infliximab.

El primer caso descrito corresponde a Roddy E en el año 2002, que describe el caso de una mujer de 48 años de edad con DM refractaria a múltiples tratamientos y que después de recibir la tercera infusión de infliximab (5 mg/kg) presentó un cuadro séptico, por lo que se suspendió el fármaco, y 4 meses después se diagnosticó un linfoma no Hodgkin¹⁶⁴. La posible relación entre el linfoma y el tratamiento con infliximab es dudosa, puesto que la paciente había sido tratada con fármacos inmunosupresores y además el linfoma podría ser la causa primaria de la DM. Este caso ilustra la complejidad de tratamiento de esta enfermedad, que puede tener un origen paraneoplásico con un fármaco que ha sido asociado con el desarrollo de procesos malignos.

Existen algunos casos (4 pacientes en total) con mejoría tras el uso de este fármaco¹⁶⁵⁻¹⁶⁷. Además se han descrito dos casos de respuestas espectaculares tras el uso de infliximab en pacientes con DM grave refractaria a tratamiento. Uno de ellos corresponde a una mujer de 19 años, que tras iniciarse ventilación mecánica debido a hipoventilación refractaria a múltiples terapias, es tratada con tres dosis de infliximab 8 mg/kg (junto a bolos de metil prednisolona intravenosa 1 g/día y MTX) y que a los 8 días del tratamiento recupera la respiración espontánea y tras la cuarta infusión queda asintomática¹⁶⁸. El otro caso es el de otra mujer de 58 años que presentaba una DM grave (tetraparesia y necesidad de sonda nasogástrica), que no había respondido a múltiples tratamientos (bolos de metil-prednisolona, bolos de ciclofosfamida, bolos de inmunoglobulina, ciclosporina y MTX) y que respondió al tratamiento con infliximab (asociado a MTX, ciclosporina y prednisona), quedando asintomática (un año de seguimiento)¹⁶⁹.

Se ha publicado un estudio retrospectivo realizado sobre 8 pacientes diagnosticados de DM o polimiositis (PM), tratados con anti-TNF, dos de ellos siguieron trata-

miento con infliximab, obteniéndose una respuesta parcial sólo en uno de ellos y siendo ineficaz en el otro, mientras que de los otros 6 pacientes, tratados con etanercept, se obtuvo una respuesta positiva en 5 de ellos¹⁷⁰. El escaso número de pacientes que formaban la muestra no permite realizar comparaciones entre ambos fármacos.

Enfermedad de Sjögren

La molécula TNF α desempeña un papel principal en la enfermedad de Sjögren, y de hecho se ha demostrado un aumento de sus niveles en glándulas salivales de pacientes con esta enfermedad¹⁷¹.

Sin embargo, a pesar de que esta molécula parece estar implicada en la enfermedad, no se obtuvieron diferencias en un estudio prospectivo y randomizado llevado a cabo en un total de 103 pacientes con la enfermedad entre el grupo tratado con infliximab y el grupo placebo (no hubo diferencias en los síntomas de fatiga, artralgias o sequedad de mucosas)¹⁷².

Enfermedad de Behçet

Existe una experiencia bastante amplia con el uso de fármacos anti-TNF α en el tratamiento de diferentes manifestaciones de la enfermedad de Behçet, por lo que podemos asumir que esta citocina está implicada en la patogénesis de la enfermedad y que su bloqueo puede ser beneficioso.

Se han publicado varios casos de pacientes tratados con infliximab para el control de diferentes manifestaciones (oculares, neurológicas, etc.) y que también mejoraron en la sintomatología mucocutánea¹⁷³⁻¹⁸³.

Hasta la actualidad se han descrito al menos 8 pacientes¹⁸⁴⁻¹⁹¹ tratados con infliximab, en los que la principal afectación eran las úlceras orogenitales, de larga evolución, con importante repercusión para el paciente y que se habían mostrado refractarias a los tratamientos inmunosupresores clásicos (tabla 2). Las dosis utilizadas fueron en la mayoría de ellos las empleadas para otras enfermedades (3 o 5 mg/kg). En todos los casos se alcanzó la curación total de las úlceras, y en la mayor parte de ellos la respuesta al tratamiento fue rápida (dentro de las primeras 6 semanas tras la primera infusión), apreciándose en uno de los casos al tercer día de la primera infusión¹⁸⁹. La mayoría de los pacientes mantuvieron una respuesta durante varias semanas después de la última infusión, tres de ellos se mantuvieron asintomáticos tras un año de seguimiento^{184,186,188} y otro 20 meses¹⁸⁹. Sólo se ha descrito un caso de recaída tras la suspensión del tratamiento (a la décima semana de la última infusión), respondiendo rápidamente al reanudarse¹⁸⁹.

Tabla 2. Casos de enfermedad de Behçet tratados con infliximab

Inf: infusión; MTX: metrotexate.

En ninguno de los casos refieren un efecto secundario relacionado con el tratamiento y tan sólo en uno de los pacientes tuvo que modificarse la pauta debido a una infección leve¹⁹⁰.

En todos los casos los síntomas extracutáneos también respondieron satisfactoriamente al tratamiento.

En la enfermedad de Behçet el tratamiento con infliximab ha conseguido resultados excelentes en la mayoría de los pacientes descritos, sin embargo se han descrito dos casos en los que la respuesta no fue satisfactoria. Se trataba de dos pacientes con afectación extracutánea de la enfermedad (ileítis-colitis y alteraciones musculoesqueléticas en uno y alteraciones oculares en el otro), con úlceras orogenitales y brotes recurrentes de eritema nudoso, afectando

a las piernas en ambos casos. Los dos pacientes iniciaron tratamiento con infliximab a la dosis y pauta habituales (5 mg/kg) y a pesar de una mejoría rápida de las úlceras y de las alteraciones extracutáneas (excepto la diarrea por ileítis-colitis del primer paciente) ambos pacientes desarrollaron un brote intenso de lesiones de eritema nudoso en piernas (más escleritis en el segundo caso), por lo que se suspendió el tratamiento¹⁹².

Por último existe un caso publicado de enfermedad de Behçet en el que no se obtuvo respuesta tras tres meses de tratamiento con etanercept (25 g dos veces por semana), y sin embargo sí se obtuvo una rápida respuesta tras tratamiento con infliximab (3 mg/kg) asociado a MTX (7,5 mg semanales). Los autores apuntan la posibilidad de que en la

enfermedad de Behçet, al igual que en la enfermedad de Crohn con la que comparte similitudes, estos dos tratamientos, a pesar de bloquear una misma molécula inflamatoria, tengan una eficacia diferente, en parte explicable por la capacidad de bloquear el TNF α unido a membrana que posee infliximab y no etanercept¹⁸⁶.

Enfermedad de injerto contra huésped

El TNF α es una molécula que ejerce un papel principal en la enfermedad injerto contra huésped. Diferentes estudios en modelos animales han demostrado que el TNF α es una molécula implicada tanto en la enfermedad aguda como en la crónica, y que su bloqueo mediante la modificación genética de ratones donantes de trasplante de médula mediante anticuerpos anti-TNF reduce el desarrollo de la enfermedad¹⁹³⁻¹⁹⁷.

Además parece que tiene un importante rol tanto en el desarrollo de la enfermedad de injerto contra huésped como en la actividad injerto contra leucemia, por lo que los animales que reciben un trasplante libre de TNF α desarrollan en menor medida enfermedad de injerto contra huésped (EICH), pero alcanzan una supervivencia global menor, ya que mueren por el tumor^{193,194}. En este sentido el tratamiento de la enfermedad de injerto contra huésped con mediadores que bloquean la vía TNF α , en un principio eficaces con esta finalidad, podrían disminuir el resultado global del trasplante. Recientemente se ha demostrado que ratones que habían recibido un trasplante de médula de ratones con incapacidad para formar la fracción del TNF α unida a membrana, pero sí la soluble, desarrollaban con una menor frecuencia EICH, sin que se viera afectada la capacidad de injerto contra tumor, por lo que según este estudio la fracción responsable de la EICH sería la unida a membrana, mientras que la soluble sería la implicada en la actividad contra tumor¹⁹⁸. Este punto es importante ya que, de confirmarse estas mismas observaciones en humanos, podría existir una diferencia importante en la indicación de fármacos anti-TNF, estando en un principio más indicado el etanercept al no unirse a la fracción unida a la membrana.

En humanos se ha podido demostrar que los niveles elevados de TNF α se relacionan con una mayor frecuencia de aparición de EICH tanto aguda^{199,200} como crónica²⁰¹⁻²⁰³.

Enfermedad de injerto contra huésped aguda

La EICH aguda se desarrolla en tres fases diferentes. El TNF α está implicado tanto en la primera fase, en la que se libera desde los tejidos dañados por el acondicionamiento, como en la tercera fase en la que es liberado por las células T efectoras del donante, previamente activadas por las células presentadoras de antígeno del receptor y que provo-

can la muerte celular por un mecanismo de citotoxicidad en el que interviene el TNF α ²⁰⁴.

La EICH es una situación grave, en la que la primera línea de tratamiento son altas dosis de esteroides sistémicos, seguido de una terapia de mantenimiento con tacrolimus o ciclosporina, suponiendo un difícil reto terapéutico si este tratamiento no controla la enfermedad²⁰⁵. Los fármacos biológicos anti-TNF α han demostrado ser eficaces en algunos casos y se sitúan en primera línea de tratamiento en los casos refractarios. Algunos autores han encontrado una mayor eficacia del infliximab en los casos de EICH gastrointestinal^{206,207}, postulando que el TNF α es la principal citocina en la enfermedad digestiva, mientras que en la EICH cutánea y hepática otras citocinas desempeñan también un importante papel^{207,208}.

Existen algunas series publicadas de tratamiento de EICH aguda con infliximab. La mayoría de ellas se componen de pacientes que después de un trasplante de médula desarrollan una enfermedad aguda y severa refractaria a los tratamientos clásicos (inmunosupresores y corticoides). En estas series el tratamiento consiste en 4 infusiones de 10 mg/kg de infliximab por semana.

La serie más extensa es la de Couriel D, compuesta por 37 pacientes con EICH tratados con infliximab de los cuales el 28 % presentaban una enfermedad refractaria a corticoterapia. En esta serie el número de respuestas globales era del 75 % en los pacientes con clínica cutánea, 81 % en los que presentaban afectación del tracto gastrointestinal alto, 91 % en los enfermos con afectación del colon y 35 % en los que padecían enfermedad hepática. De los 37 pacientes 22 fallecieron, siendo 13 muertes atribuibles a progresión de EICH²⁰⁶.

Se han publicado dos estudios, ambos con un diseño retrospectivo, que han obtenido unas respuestas de esta enfermedad en pacientes refractarios a corticoterapia muy prometedoras. El primero de ellos es una serie de 21 pacientes (14 % grado I, 67 % grado II y 19 % grado III/IV) tratados con infliximab en solitario, en el que se alcanzó una respuesta global de 70 % para la enfermedad cutánea (67 % de respuesta total), 75 % de repuesta global para la afectación intestinal (65 % de respuestas totales) y 25 % de respuesta global (25 % de respuestas totales) para la enfermedad hepática. La supervivencia global fue del 38 % en los pacientes, sin embargo todos ellos desarrollaron posteriormente EICH crónica²⁰⁵. El segundo estudio refleja unos resultados similares en una serie de 32 pacientes diagnosticados de EICH grados II-IV. El 59 % de los pacientes tratados con infliximab responden adecuadamente (19 % respuestas completas y 40 % respuesta parcial)²⁰⁸.

Otras series publicadas de EICH aguda o refractaria tratadas con infliximab, engloban un total de 12 pacientes de los cuales, a pesar de que 8 de ellos mejoran tras el tratamiento, 10 mueren durante el periodo de seguimiento²⁰⁹⁻²¹¹. Sólo existen dos casos de tratamiento de EICH

aguda con infliximab (ambos asociados a adalimumab) con buena respuesta²¹².

Se ha publicado un estudio que compara la eficacia de infliximab frente al tratamiento clásico en pacientes que previamente no han sido tratados. Se trata de un estudio en fase III en el que se randomizaron 58 pacientes en dos grupos de tratamiento, infliximab más metilprednisolona frente a metilprednisolona como único tratamiento. Tras completar el estudio los autores no encuentran diferencias estadísticamente significativas (63 % de respuestas en el grupo tratado con metilprednisolona frente a 66 % de respuestas del grupo tratado también con infliximab) entre los dos brazos de tratamiento²¹³.

Enfermedad injerto contra huésped crónica

En el estudio de Couriel²⁰⁶ se describen 22 pacientes con EICH crónica que fueron tratados con infliximab asociado a prednisona o a otro fármaco inmunosupresor. La tasa de respuestas fue del 92 % para la afectación gastrointestinal y de 57 % para la cutánea. Once pacientes murieron, 7 de ellos debido a progresión de la enfermedad.

Infliximab es un fármaco bien tolerado en la mayor parte de los casos. Respecto a si se puede asociar a un riesgo mayor de infecciones, es difícil llegar a una conclusión ya que los pacientes con EICH refractaria son sujetos inmunodeprimidos, y es difícil determinar en qué medida colabora el infliximab. Algunos autores han publicado un aumento del riesgo de infecciones fúngicas asociadas al tratamiento de EICH con infliximab²¹⁴.

Estos estudios parecen indicar que el tratamiento con infliximab puede ser una buena alternativa terapéutica para aquellos pacientes que no han respondido a los tratamientos previos. El infliximab es capaz de mejorar la sintomatología de la enfermedad, aunque sin conseguir un control completo en la mayoría de los pacientes, mientras que no parece ser un fármaco mejor que los tratamientos clásicos en el caso de pacientes previamente no tratados.

Respecto a la posible pérdida de eficacia del trasplante al asociarse infliximab, no existen estudios en humanos que puedan resolver este importante aspecto que sí se ha podido comprobar en animales tras el bloqueo de la fracción unida a la membrana del TNF α .

Pitiriasis rubra pilaris

Se han descrito 4 pacientes con pitiriasis *rubra pilaris* tratados con infliximab. Wennie publica en 2005 dos casos de esta enfermedad, con afectación generalizada, que se ini-

ciaron en la edad adulta y refractarios a varios intentos terapéuticos (ciclosporina asociada a acitretino en uno de ellos y acitretino de forma aislada en el otro). Ambos fueron tratados con infliximab a las dosis y pauta habituales, alcanzando una importante mejoría que se pudo apreciar a las dos semanas de la primera dosis en ambos casos. Tras este tratamiento los pacientes se mantuvieron con acitretino en monoterapia y a una dosis menor de la que estaban recibiendo anteriormente²¹⁵.

Posteriormente Manoharan describe una mujer con una pitiriasis *rubra pilaris* que después de ser tratada con múltiples fármacos orales y tópicos respondió de forma rápida (a las dos semanas de la primera infusión) e importante, quedando prácticamente asintomática y manteniéndose únicamente con emolientes²¹⁶.

En contraposición a estos casos se ha descrito uno de pitiriasis *rubra pilaris* que no mejoró con el tratamiento combinado de infliximab (5 mg/kg \times 4 infusiones) y acitretino²¹⁷.

Necrosis epidérmica tóxica

El TNF α parece ser una molécula importante en la patogenia de la necrosis epidérmica tóxica (NET), aunque su papel exacto no está aclarado por completo. Diferentes estudios han comprobado que el suero de las ampollas de los pacientes con NET contenía una concentración mayor de TNF α que el suero del de las ampollas de los pacientes con quemaduras térmicas.

El primer caso de NET tratado satisfactoriamente con infliximab en una dosis única de 5 mg/kg está publicado en el año 2002 por Fisher²¹⁸. Desde entonces se han descrito 5 casos más²¹⁹⁻²²¹, todos ellos con una respuesta satisfactoria. La publicación más reciente refiere tres casos de toxicodermia con características compatibles con una pustulosis exantemática y una NET, que no habían respondido a la corticoterapia ni a la suspensión del fármaco causante del cuadro, y que con una dosis única de infliximab sufrieron una rápida e importante mejoría²²¹.

Vasculitis

El uso de infliximab para tratamiento de las vasculitis sistémicas es un aspecto que requiere futuras investigaciones, ya que la mayoría de los casos descritos corresponden a casos únicos o a series muy limitadas de pacientes, y además los pocos estudios prospectivos realizados muestran resultados dispares. Así, mientras que algunos estudios muestran un efecto beneficioso de este tratamiento en pacientes con vasculitis sistémicas²²² y refractarias a múltiples tratamientos, otros muestran malos resultados con una alta tasa de efectos secundarios²²³.

La mayor experiencia en el uso de infliximab para el tratamiento de las vasculitis se tiene con la enfermedad de Wegener, en la que el mecanismo de acción de este fármaco es similar al de otras enfermedades granulomatosas ya comentadas previamente. El papel de esta citocina en esta enfermedad necrotizante se ha comprobado mediante un estudio en el que se evaluó la disfunción endotelial en pacientes con CASCAS-vasculitis. Con este estudio se pudo observar que el flujo sanguíneo del antebrazo ante un estímulo (acetilcolina) era menor que en individuos no enfermos, y que mejoraba cuando estos pacientes eran tratados con infliximab²²⁴.

Se han realizado tres ensayos clínicos prospectivos, con 7, 32 y 6 pacientes respectivamente^{222,225,226} en los que infliximab a dosis de 3-5 mg/kg con intervalos de 2-8 semanas resultó eficaz para el tratamiento de vasculitis con C-AN-CAS, refractarias a los tratamientos inmunosupresores habituales. En el ensayo que contó con un mayor número de pacientes²²², se obtuvo una tasa de respuesta global del 88%, con un 20% de recaídas entre los pacientes que inicialmente respondieron, mostrando que es un tratamiento eficaz en esta enfermedad. Sin embargo, dos pacientes del estudio murieron y 7 sufrieron una infección severa, remarcando el riesgo de efectos secundarios en pacientes que siguen este tratamiento y se encuentran inmunosuprimidos debido a los diversos tratamientos que han seguido o están siguiendo. También se han descrito casos con esta enfermedad que desarrollaron infecciones severas²²⁷, lo que puede indicar un especial riesgo en esta vasculitis.

Además se han descrito varios casos aislados con diferentes afectaciones, enfermedad severa del sistema nervioso central^{228,229}, afectación ocular^{230,231}, fallo renal²³² que respondieron al tratamiento con infliximab y tres casos de enfermedad pediátrica en los que también se obtuvo una buena respuesta²³³.

Sin embargo, aparte de todos estos casos en los que el tratamiento con infliximab obtuvo una respuesta satisfactoria, también existen otros en los que dicho tratamiento no consiguió controlar la enfermedad^{223,224}.

El infliximab, al igual que ocurre en la enfermedad de Crohn, parece ser más eficaz para controlar la enfermedad de Wegener que la molécula de etanercept, en la que los resultados no han sido tan notables^{235,236}.

En resumen, infliximab es un tratamiento que puede ser eficaz en aquellos pacientes con enfermedad de Wegener que no ha sido controlada con otras terapias, ofreciendo una alternativa al tratamiento convencional de esta enfermedad.

Arteritis de células gigantes

Se han descrito algunos casos de respuesta rápida al tratamiento con infliximab^{237,238}. Sin embargo, en un estudio

prospectivo sobre 44 pacientes con esta enfermedad, respondedores a corticoterapia, no se pudo demostrar diferencias entre los que sólo estaban siendo tratados con corticoides y los que además de este tratamiento estaban recibiendo infusiones periódicas de infliximab (no hubo reducción de dosis de corticoides en este grupo de pacientes)²³⁹. Aunque el número de pacientes que formaban el estudio era pequeño no parece que este tratamiento sea beneficioso en pacientes que responden adecuadamente a corticoides.

Panarteritis nodosa

El infliximab se ha empleado en dos casos de panarteritis nodosa (PAN) en la infancia resistente a tratamiento inmunosupresor y muy agresiva, con unos resultados excelentes, permitiendo reducir los tratamientos previos durante un periodo de seguimiento de varios años^{240,241}.

Existen casos de PAN refractarias en el adulto con una buena respuesta al tratamiento con infliximab^{242,243}.

Granulomatosis de Churg-Strauss

Se han descrito dos casos de esta enfermedad con afectación del sistema nervioso central refractarios a tratamiento con corticoides y ciclofosfamida, en los que se obtuvo mejoría del cuadro tras la introducción de infliximab²⁴⁴. Sin embargo, también se ha publicado el caso de un paciente en el que la enfermedad no mejoró tras el tratamiento, y además tuvo que suspenderse debido a la aparición de una reacción *lupus-like*²²³.

Vasculitis leucocitoclástica

Los casos referidos en la literatura de vasculitis leucocitoclástica tratados con infliximab refieren buenas respuestas en todos ellos^{245,246,225}.

Algunos casos de vasculitis asociadas a artritis reumatoide refieren una buena respuesta²⁴⁷⁻²⁴⁹, aunque no pudo ser mantenida posteriormente en uno de ellos²⁴⁸.

Arteritis de Takayasu

Se han publicado diversos casos de enfermedad de Takayasu refractarios al tratamiento convencional de la enfermedad en los que el tratamiento con infliximab resultó eficaz y permitió mantener a los pacientes con dosis bajas de corticoides²⁵⁰⁻²⁵².

Además de los casos descritos se ha llevado a cabo un estudio prospectivo sobre 15 pacientes con enfermedad grave y refractaria, en los que se estudió el efecto a largo plazo de la asociación a su tratamiento previo un fármaco anti-TNF α (7 pacientes tratados con etanercept y 8 con infliximab)²⁵³. De los 15 pacientes todos menos uno respon-

dieron (10 respuestas totales) y en 10 de ellos la respuesta fue mantenida, permitiendo suspender la corticoterapia. Este estudio coloca a los fármacos anti-TNF α como una línea muy importante de tratamiento, sin poder concluir diferencias entre los dos fármacos del estudio debido a que contaba con una muestra escasa.

Enfermedad de Still del adulto

El efecto del tratamiento con infliximab sobre la enfermedad de Still es contradictorio. Además sólo existen tres pacientes descritos en la literatura tratados con este fármaco.


En un caso de esta enfermedad tratado con infliximab no se obtuvo mejoría, y además el paciente sufrió un brote intenso de la enfermedad a pesar del fármaco, y a los 6 meses murió debido a un infarto de miocardio cuya relación con el tratamiento está pendiente de establecerse²²³.

Bonilla Hernán et al publican dos casos con esta enfermedad que respondieron al tratamiento con infliximab a las dosis y pautas habituales, y que obtuvieron una mejoría tanto clínica como de los parámetros analíticos de actividad de la enfermedad²⁵⁴.

Schönlein Henoch

Sólo hemos encontrado un caso en la literatura de esta enfermedad tratado con infliximab, en el que no se obtuvo mejoría y además tuvo que suspenderse el tratamiento debido a efectos secundarios²²³.

Tabla 3. Indicaciones aprobadas y usos fuera de indicación de adalimumab



Enfermedad de Kawasaki

Se han descrito diferentes casos de esta enfermedad que después del fracaso de la terapia convencional (inmunoglobulina intravenosa, aspirina y metilprednisolona) fueron tratados con infliximab, obteniéndose una rápida respuesta y consiguiéndose la remisión de la enfermedad²⁵⁵⁻²⁵⁸.

En un estudio retrospectivo sobre 17 pacientes con enfermedad refractaria (resistentes a inmunoglobulina IV asociada o no corticoides) que recibieron tratamiento con infliximab 5-10 mg/kg y entre una y dos infusiones, según la gravedad de la enfermedad, se obtuvo una rápida respuesta (en 24 horas) de la clínica y los parámetros analíticos en 13 de los 17 pacientes, sin que se produjeran reacciones adversas al fármaco²⁵⁹.

Fiebre mediterránea familiar

Existen cuatro casos descritos en la literatura de tratamiento de fiebre mediterránea familiar con la molécula de infliximab²⁶⁰⁻²⁶³, todos ellos respondieron al tratamiento a pesar de ser pacientes que no habían respondido a los tratamientos habituales y dos de los casos presentaban alteración de la función renal debida a amilodosis, que también mejoró después del tratamiento (disminución de la proteinuria)^{261,263}.

Adalimumab

Es la molécula anti-TNF más recientemente desarrollada con un perfil de eficacia más parecida a infliximab que a etanercept.

Se trata de un anticuerpo monoclonal de clase Ig-1, totalmente humano, por lo que se supone que es menos inmunogénico que los anticuerpos anti-TNF α de origen murino o quimérico²⁶⁴. Sin embargo, su utilización provoca la formación de anticuerpos anti-humanos (HAAA), cuya etiología es aún incierta^{265,266}.

Al igual que el infliximab se une tanto a la fracción soluble como unida del TNF α , y fija el complemento produciendo la lisis de las células que expresan dicha molécula²⁶⁷.

Se trata de un fármaco de administración subcutánea o intravenosa y la dosis y pauta a la que habitualmente se administra es de 40 mg cada dos semanas.

Tiene un perfil de seguridad bueno, siendo las reacciones locales a la inyección los efectos secundarios más frecuentemente descritos²⁶⁷.

Actualmente está aprobado para el tratamiento de la AR, artritis psoriásica y espondilitis anquilosante²⁶⁸ (tabla 3).

Sólo se han descrito dos casos de PG tratado con adalimumab. Uno de ellos se trata de una mujer con una enfermedad inflamatoria intestinal de dos años de evolución, que a pesar de estar en tratamiento con azatioprina e infliximab desarrolló una úlcera en la pierna que respondió a tratamiento con 80 mg de adalimumab cada dos semanas, mientras que con tratamientos inmunosupresores habituales no se había obtenido respuesta²⁶⁹. El otro caso es el de una paciente de 47 años, sin enfermedad intestinal asociada, con una úlcera refractaria al tratamiento convencional tópico y sistémico, y que después del tratamiento con adalimumab a dosis de 20 mg/semana durante dos semanas y posteriormente a dosis de 40 mg/semana alcanzó remisión completa de la lesión en 5,5 meses de tratamiento, con mejoría desde el segundo mes y siendo adalimumab el único tratamiento sistémico²⁷⁰.

Además existe un caso publicado de PG con infiltrados neutrofílicos sistémicos (coleciones en bazo y psoas) y respuesta inicial al tratamiento con infliximab que se resolvió posteriormente con adalimumab a las dosis habituales¹⁰².

Enfermedad de Beçhet

Existe una serie de 6 pacientes con enfermedad de Beçhet previamente tratados con infliximab que respondieron adecuadamente, permitiendo suspender el tratamiento con este fármaco. Posteriormente sufrieron una recaída intensa que se trató con adalimumab a las dosis habituales, obteniéndose una rápida respuesta en todos los pacientes. Tres de ellos desarrollaron una reacción liquenoide²⁷¹.

Además se ha publicado una serie de tres casos con uveítis por esta enfermedad, que tras conseguir la remisión y control de la enfermedad con infliximab se decide cambiarlo por adalimumab 40 mg/2 semanas, debido a la mayor comodidad para su administración²⁷². Los tres pacientes continuaron en remisión tras cambiar el fármaco.

Hidradenitis supurativa

En la revisión de la literatura hemos encontrado dos casos de HS tratadas con adalimumab. El primero de ellos era una mujer con una enfermedad de larga evolución, muy desfigurante, que había sido tratada sin éxito con múltiples tratamientos (incluyendo cirugía). Al iniciar el tratamiento con adalimumab (40 mg/2 semanas) se obtiene una importante mejoría desde la primera inyección y una respuesta casi total (sin signos de inflamación, desaparición de los trayectos fistulosos y del dolor) al mes de tratamiento²⁷³.

Recientemente se ha descrito otro caso de HS que además presentaba artritis y acné noduloquístico, en el que se consigue una clara mejoría de la clínica con adalimumab (a dosis de mantenimiento de 40 mg semanales)²⁷⁴.

Vasculitis

Thirion et al²⁷⁵ publican un caso de una paciente con una úlcera cutánea debida a vasculitis leucocitoclástica, refractaria al tratamiento convencional, y que respondió a tratamiento con adalimumab, consiguiéndose su cierre completo, aunque a los pocos meses recurrió.

Se han publicado distintos casos sueltos de diferentes vasculitis (arteritis de la temporal²⁷⁶ y enfermedad de Takayasu²⁷⁷) refractarias a los tratamientos convencionales que repondieron a adalimumab.

Sarcoidosis

El primer caso de sarcoidosis cutánea tratada con adalimumab fue descrito por Phillips MA²⁷⁸. Se trataba de una mujer con una sarcoidosis cutánea que presentaba una úlcera refractaria al tratamiento con prednisona, hidroxiclo-roquina y MTX, de meses de evolución y que con adalimumab (40 mg semanal) presentó una importante mejoría, consiguiéndose el cierre de la úlcera después de 9 semanas de tratamiento.

Posteriormente se ha descrito otro caso de sarcoidosis cutánea extensa, refractaria a múltiples tratamientos a la que se añadió adalimumab a su tratamiento anterior (hidroxiclo-roquina y pentoxifilina). Después de 5 semanas de tratamiento se mantuvo controlada la enfermedad durante un periodo de seguimiento de 10 semanas²⁷⁹.

Además se ha descrito un caso de sarcoidosis pulmonar que también obtuvo mejoría con el tratamiento con adalimumab²⁸⁰.

Otros

Adalimumab se ha utilizado para el tratamiento de tricopiteliomatosis múltiple familiar asociado a aspirina. En esta enfermedad el defecto genético reside en una molécula que inhibe la síntesis de TNF α . Con estos dos fármacos se estaría actuando en la vía del TNF a dos niveles, TNF α -ligando y NF- κ B, compensando así el defecto en la inhibición de la síntesis de esta molécula. Se trata de una mujer que había recibido múltiples sesiones de láser *resurfacing*, y que ante la escasa mejoría se inicia la administración de adalimumab (inicialmente 40 mg/2 semanas y posteriormente semanalmente) asociado a 325 mg/12 horas de aspirina. Después de 8 meses de tratamiento se obtuvo

una importante mejoría (menor tamaño de los tumores y menor engrosamiento de la piel)²⁸¹.

Adalimumab se ha empleado también para el tratamiento de la reticulohistiocitosis multicéntrica, obteniéndose respuesta tanto de los síntomas cutáneos como de los articulares a las 8 semanas de tratamiento²⁸².

También se ha utilizado para el tratamiento de la dermatosis pustulosa subcorneal (pénfigo IgA) en una mujer joven en la que tras tratamiento con adalimumab a dosis de 40 mg/2 semanas asociado a micofenolato mofetil (al que no había respondido en monoterapia) obtuvo una respuesta casi total durante un periodo de seguimiento de 5 meses²⁸³.

Conclusión

Infliximab y adalimumab son dos moléculas cuyas propiedades terapéuticas residen en su capacidad de bloquear la molécula proinflamatoria TNF α . Ambas actúan de forma similar, por lo que es de esperar que con adalimumab, molécula con la que se tiene una menor experiencia, se consigan unos beneficios similares a los obtenidos con infliximab, pero con un perfil de efectos secundarios menor, al ser una molécula sin secuencias de origen no humano.

Con ambos fármacos, al igual que con otros tratamientos biológicos de reciente desarrollo, se han abierto numerosas puertas de tratamiento para enfermedades dermatológicas distintas de la psoriasis, que en muchos casos son de difícil tratamiento, constituyendo una esperanza para pacientes que prácticamente habían agotado sus opciones terapéuticas. Pero no sólo ofrecen una alternativa eficaz cuando otros tratamientos convencionales no lo son, sino que además parecen tener un perfil de seguridad mejor que el de los tratamientos inmunosupresores convencionales, al menos a corto plazo.

A pesar de esto no debemos dejarnos confundir por la novedad y los aspectos atractivos que estos fármacos nos ofrecen, ya que para la mayoría de las dermatosis no psoriasis que se han utilizado sólo contamos con la experiencia de casos individuales o de pequeñas series, y en algunas de ellas, como en las vasculitis sistémicas o en algunas conectivopatías, se ha descrito un importante número de efectos secundarios. Por otro lado, no debemos perder de vista el alto coste que suponen.

Esta es la primera parte de una revisión de los nuevos fármacos de origen biológico que en los últimos años se están incorporando al arsenal terapéutico del dermatólogo, y que también en pocos años probablemente constituyan un tratamiento de primera línea en dermatosis distintas de la psoriasis.

Conflicto de intereses

Declaramos no tener ningún conflicto de intereses.

Bibliografía

1. Graves JE, Nunley K, Heffernan MP. Off-label uses of biologics in dermatology: rituximab, omalizumab, infliximab, etanercept, adalimumab, efalizumab, and alefacept (part 2 of 2). *J Am Acad Dermatol.* 2007;56:55-79.
2. Kerns MJ, Graves JE, Smith DI, Heffernan MP. Off-label uses of biologic agents in dermatology: a 2006 update. *Semin Cutan Med Surg.* 2006;25:226-40.
3. Jacobi A, Manger B, Schuler G, Hertl M. [Therapeutic application of TNF-alpha inhibitors infliximab and etanercept in inflammatory skin disorders]. *J Dtsch Dermatol Ges.* 2003;1:259-72.
4. Trent JT, Kerdel FA. Tumor necrosis factor alpha inhibitors for the treatment of dermatologic diseases. *Dermatol Nurs.* 2005;17:97-107.
5. Williams JD, Griffiths CE. Cytokine blocking agents in dermatology. *Clin Exp Dermatol.* 2002;27:585-90.
6. Scheinfeld N. The medical uses and side effects of etanercept with a focus on cutaneous disease. *J Drugs Dermatol.* 2004;3:653-9.
7. Alexis AF, Strober BE. Off-label dermatologic uses of anti-TNF-a therapies. *J Cutan Med Surg.* 2005;9:296-302.
8. Arend WP. The mode of action of cytokine inhibitors. *J Rheumatol.* 2002;65:16-21.
9. Calabrese LH. Molecular differences in anticytokine therapies. *Clin Exp Rheumatol.* 2003;21:241-8.
10. <http://www.emea.europa.eu/pdfs/human/opinion/23072006en.pdf>
11. Wasserman MJ, Weber DA, Guthrie JA, Bykerk VP, Lee P, Keystone EC. Infusion-related reactions to infliximab in patients with rheumatoid arthritis in a clinical practice setting: relationship to dose, antihistamine pretreatment, and infusion number. *J Rheumatol.* 2004;31:1912-7.
12. Cheifetz A, Smedley M, Martin S, Reiter M, Leone G, Mayer L, et al. The incidence and management of infusion reactions to infliximab: a large center experience. *Am J Gastroenterol* 2003;98:1315-24.
13. Bendtzen K, Geborek P, Svenson M, Larsson L, Kapetanovic MC, Saxne T. [Treatment of rheumatoid arthritis (RA) with anti-TNF-alpha antibody (Remicade). Individual monitoring of bioavailability and immunogenicity—secondary publication]. *Ugeskr Laeger.* 2007;169:420-3.
14. Baert F, Vermeire S, Noman M, Van Assche G, D'Haens G, Rutgeerts P. Management of ulcerative colitis and Crohn's disease. *Acta Clin Belg.* 2004;59:304-14.
15. Baert F, Noman M, Vermeire S, Van Assche G, D'Haens G, Carbonez A, et al. Influence of immunogenicity on the long-term efficacy of infliximab in Crohn's disease. *N Engl J Med.* 2003;348:601-8.
16. Bendtzen K, Geborek P, Svenson M, Larsson L, Kapetanovic MC, Saxne T. Individualized monitoring of drug bioavailability and immunogenicity in rheumatoid arthritis patients treated with the tumor necrosis factor alpha inhibitor infliximab. *Arthritis Rheum.* 2006;54:3782-9.
17. Baraliakos X, Listing J, Rudwaleit M, Brandt J, Alten R, Burmester G, et al. Safety and efficacy of readministration of infliximab after longterm continuous therapy and withdrawal in patients with ankylosing spondylitis. *J Rheumatol.* 2007;34:510-5.
18. Vermeire S, Noman M, Van Assche G, Baert F, Van Steen K, Esters N, et al. Autoimmunity associated with anti-

- tumor necrosis factor alpha treatment in Crohn's disease: a prospective cohort study. *Gastroenterology*. 2003;125:32-9.
19. Vermeire S, Noman M, van Assche G, Baert F, D'Haens G, Rutgeerts PJ. The effectiveness of concomitant immunosuppressive therapy to suppress formation of antibodies to infliximab in crohn's disease. *Gut*. 2007. En prensa.
 20. Farrell RJ, Alsahli M, Jeen YT, Falchuk KR, Peppercorn MA, Michetti P. Intravenous hydrocortisone premedication reduces antibodies to infliximab in Crohn's disease: a randomized controlled trial. *Gastroenterology*. 2003;124:917-24.
 21. Hamilton CD. Infectious complications of treatment with biologic agents. *Curr Opin Rheumatol*. 2004;16:393-8.
 22. Kindler V, Sappino AP. The beneficial effects of localized tumor necrosis factor production in BCG infection. *Behring Inst Mitt*. 1991;88:120-4.
 23. Brown SL, Greene MH, Gershon SK, Edwards ET, Braun MM. Tumor necrosis factor antagonist therapy and lymphoma development: twenty-six cases reported to the Food and Drug Administration. *Arthritis Rheum*. 2002;46:3151-8.
 24. Enayati PJ, Papadakis KA. Association of anti-tumor necrosis factor therapy with the development of multiple sclerosis. *J Clin Gastroenterol*. 2005;39:303-6.
 25. Mohan N, Edwards ET, Cupps TR, Oliverio PJ, Sandberg G, Crayton H, et al. Demyelination occurring during anti-tumor necrosis factor alpha therapy for inflammatory arthritides. *Arthritis Rheum*. 2001;44:2862-9.
 26. Thomas CW Jr., Weinshenker BG, Sandborn WJ. Demyelination during anti-tumor necrosis factor alpha therapy with infliximab for Crohn's disease. *Inflamm Bowel Dis*. 2004;10:28-31.
 27. Tran TH, Milea D, Cassoux N, Bodaghi B, Bourgeois P, LeHoang P. [Optic neuritis associated with infliximab]. *J Fr Ophthalmol*. 2005;28:201-4.
 28. Devergne O, Emilie D, Peuchmaur M, Crevon MC, D'Agay MF, Galanaud P. Production of cytokines in sarcoid lymph nodes: preferential expression of interleukin-1 beta and interferon-gamma genes. *Hum Pathol*. 1992;23:317-23.
 29. Kindler V, Sappino AP, Grau GE, Pigué PF, Vassalli P. The inducing role of tumor necrosis factor in the development of bactericidal granulomas during BCG infection. *Cell*. 1989;56:731-40.
 30. Senaldi G, Yin S, Shaklee CL, Pigué PF, Mak TW, Ulich TR. *Corynebacterium parvum*- and *Mycobacterium bovis* bacillus Calmette-Guérin-induced granuloma formation is inhibited in TNF receptor I (TNF-RI) knockout mice and by treatment with soluble TNF-RI. *J Immunol*. 1996;157:5022-6.
 31. Hino T, Nakamura H, Shibata Y, Abe S, Kato S, Tomoike H. Elevated levels of type II soluble tumor necrosis factor receptors in the bronchoalveolar lavage fluids of patients with sarcoidosis. *Lung*. 1997;175:187-93.
 32. Muller-Quernheim J, Pfeifer S, Mannel D, Strausz J, Ferlinz R. Lung-restricted activation of the alveolar macrophage/monocyte system in pulmonary sarcoidosis. *Am Rev Respir Dis*. 1992;145:187-92.
 33. Ziegenhagen MW, Benner UK, Zissel G, Zabel P, Schlaak M, Muller-Quernheim J. Sarcoidosis: TNF-alpha release from alveolar macrophages and serum level of sIL-2R are prognostic markers. *Am J Respir Crit Care Med*. 1997;156:1586-92.
 34. Antoniu SA. Infliximab for the therapy of chronic sarcoidosis, Baughman RP, Drent M, Kavuru M et al. Infliximab therapy in patients with chronic sarcoidosis and pulmonary involvement. *Expert Opin Investig Drugs*. 2007; 16:753-6.
 35. Almodóvar R, Izquierdo M, Zarco P, Javier Quiros F, Mazzucchelli R, Steen B. Pulmonary sarcoidosis in a patient with ankylosing spondylitis treated with infliximab. *Clin Exp Rheumatol*. 2007;25:99-101.
 36. Uthman I, Touma Z, Khoury M. Cardiac sarcoidosis responding to monotherapy with infliximab. *Clin Rheumatol*. 2007. En prensa.
 37. Denys BG, Bogaerts Y, Coenegrachts KL, De Vriese AS. Steroid-resistant sarcoidosis: is antagonism of TNF-alpha the answer? *Clin Sci (Lond)*. 2007;112:281-9.
 38. Salama B, Gicquel JJ, Lenoble P, Dighiero PL. Optic neuropathy in refractory neurosarcoidosis treated with TNF-alpha antagonist. *Can J Ophthalmol*. 2006;41:766-8.
 39. Ulbricht KU, Stoll M, Bierwirth J, Witte T, Schmidt RE. Successful tumor necrosis factor alpha blockade treatment in therapy-resistant sarcoidosis. *Arthritis Rheum*. 2003;48:3542-3.
 40. Sollberger M, Fluri F, Baumann T, Sonnet S, Tamm M, Steck AJ, et al. Successful treatment of steroid-refractory neurosarcoidosis with infliximab. *J Neurol*. 2004;251:760-1.
 41. Pettersen JA, Zochodne DW, Bell RB, Martin L, Hill MD. Refractory neurosarcoidosis responding to infliximab. *Neurology*. 2002;59:1660-1.
 42. Menon Y, Cucurull E, Reisin E, Espinoza LR. Interferon-alpha-associated sarcoidosis responsive to infliximab therapy. *Am J Med Sci*. 2004;328:173-5.
 43. Carter JD, Valeriano J, Vasey FB, Bognar B. Refractory neurosarcoidosis: a dramatic response to infliximab. *Am J Med*. 2004;117:277-9.
 44. Badgwell C, Rosen T. Cutaneous sarcoidosis therapy updated. *J Am Acad Dermatol*. 2007;56:69-83.
 45. Baughman RP, Lower EE. Infliximab for refractory sarcoidosis. *Sarcoidosis Vasc Diffuse Lung Dis*. 2001;18:70-4.
 46. Heffernan MP, Anadkat MJ. Recalcitrant cutaneous sarcoidosis responding to infliximab. *Arch Dermatol*. 2005;141:910-1.
 47. Mallbris L, Ljungberg A, Hedblad MA, Larsson P, Stahle-Backdahl M. Progressive cutaneous sarcoidosis responding to anti-tumor necrosis factor-alpha therapy. *J Am Acad Dermatol*. 2003;48:290-3.
 48. Meyerle JH, Shorr A. The use of infliximab in cutaneous sarcoidosis. *J Drugs Dermatol*. 2003;2:413-4.
 49. Haley H, Cantrell W, Smith K. Infliximab therapy for sarcoidosis (lupus pernio). *Br J Dermatol*. 2004;150:146-9.
 50. Pritchard C, Nadarajah K. Tumor necrosis factor alpha inhibitor treatment for sarcoidosis refractory to conventional treatments: a report of five patients. *Ann Rheum Dis*. 2004;63:318-20.
 51. Roberts SD, Wilkes DS, Burgett RA, Knox KS. Refractory sarcoidosis responding to infliximab. *Chest*. 2003;124:2028-31.
 52. Sweiss NJ, Welsch MJ, Curran JJ, Ellman MH. Tumor necrosis factor inhibition as a novel treatment for refractory sarcoidosis. *Arthritis Rheum*. 2005;53:788-91.
 53. Yee AM, Pochapin MB. Treatment of complicated sarcoidosis with infliximab anti-tumor necrosis factor-alpha therapy. *Ann Intern Med*. 2001;135:27-31.

54. Serio RN. Infliximab treatment of sarcoidosis. *Ann Pharmacother.* 2003;37:577-81.
55. Cruz BA, Reis DD, Araujo CA. Refractory retinal vasculitis due to sarcoidosis successfully treated with infliximab. *Rheumatol Int.* 2007. En prensa.
56. Saleh S, Ghodsian S, Yakimova V, Henderson J, Sharma OP. Effectiveness of infliximab in treating selected patients with sarcoidosis. *Respir Med.* 2006;100:2053-9.
57. Doty JD, Mazur JE, Judson MA. Treatment of sarcoidosis with infliximab. *Chest.* 2005;127:1064-71.
58. Kolde G, Muche JM, Schulze P, Fischer P, Lichey J. Infliximab: a promising new treatment option for ulcerated necrobiosis lipoidica. *Dermatology.* 2003;206:180-1.
59. Hertl MS, Haendle I, Schuler G, Hertl M. Rapid improvement of recalcitrant disseminated granuloma annulare upon treatment with the tumour necrosis factor-alpha inhibitor, infliximab. *Br J Dermatol.* 2005;152:552-5.
60. Fardet L, Dupuy A, Kerob D, Levy A, Allez M, Begon E, et al. Infliximab for severe hidradenitis suppurativa: transient clinical efficacy in 7 consecutive patients. *J Am Acad Dermatol.* 2007;56:624-8.
61. Usmani N, Clayton TH, Everett S, Goodfield MD. Variable response of hidradenitis suppurativa to infliximab in four patients. *Clin Exp Dermatol.* 2007;32:204-5.
62. Sullivan TP, Welsh E, Kerdell FA, Burdick AE, Kirsner RS. Infliximab for hidradenitis suppurativa. *Br J Dermatol.* 2003;149:1046-9.
63. Thielen AM, Barde C, Saurat JH. Long-term infliximab for severe hidradenitis suppurativa. *Br J Dermatol.* 2006;155:1105-7.
64. Rosi YL, Lowe L, Kang S. Treatment of hidradenitis suppurativa with infliximab in a patient with Crohn's disease. *J Dermatol Treat.* 2005;16:58-61.
65. Martínez F, Nos P, Benlloch S, Ponce J. Hidradenitis suppurativa and Crohn's disease: response to treatment with infliximab. *Inflamm Bowel Dis.* 2001;7:323-6.
66. Lebwohl B, Sapadin AN. Infliximab for the treatment of hidradenitis suppurativa. *J Am Acad Dermatol.* 2003; 49 Suppl 5:S275-6.
67. Adams DR, Gordon KB, Devenyi AG, Ioffreda MD. Severe hidradenitis suppurativa treated with infliximab infusion. *Arch Dermatol.* 2003;139:1540-2.
68. Katsanos KH, Christodoulou DK, Tsianos EV. Axillary hidradenitis suppurativa successfully treated with infliximab in a Crohn's disease patient. *Am J Gastroenterol.* 2002; 97(8):2155-6.
69. Roussomoustakaki M, Dimoulios P, Chatzicostas C, Kritikos HD, Romanos J, Panayiotides JG, et al. Hidradenitis suppurativa associated with Crohn's disease and spondyloarthropathy: response to anti-TNF therapy. *J Gastroenterol.* 2003;38:1000-4.
70. Shirakawa M, Uramoto K, Harada FA. Treatment of acne conglobata with infliximab. *J Am Acad Dermatol.* 2006;55: 344-6.
71. Olivieri I, Padula A, Ciancio G, Salvarani C, Niccoli L, Cantini F. Successful treatment of SAPHO syndrome with infliximab: report of two cases. *Ann Rheum Dis.* 2002;61: 375-6.
72. Deutschmann A, Mache CJ, Bodo K, Zebedin D, Ring E. Successful treatment of chronic recurrent multifocal osteomyelitis with tumor necrosis factor-alpha blockage. *Pediatrics.* 2005;116:1231-3.
73. Iqbal M, Kolodney MS. Acne fulminans with synovitis-acne-pustulosis-hyperostosis-osteitis (SAPHO) syndrome treated with infliximab. *J Am Acad Dermatol.* 2005; 52 Suppl 1:S118-20.
74. Massara A, Cavazzini PL, Trotta F. In SAPHO syndrome anti-TNF-alpha therapy may induce persistent amelioration of osteoarticular complaints, but may exacerbate cutaneous manifestations. *Rheumatology (Oxford).* 2006;45:730-3.
75. Reguiai Z, Grange F. The role of anti-tumor necrosis factor-alpha therapy in pyoderma gangrenosum associated with inflammatory Bowel disease. *Am J Clin Dermatol.* 2007;8:67-77.
76. Regueiro M, Valentine J, Plevy S, Fleisher MR, Lichtenstein GR. Infliximab for treatment of pyoderma gangrenosum associated with inflammatory bowel disease. *Am J Gastroenterol.* 2003;98(8):1821-6.
77. Ljung T, Staun M, Grove O, Fausa O, Vatn MH, Hellstrom PM. Pyoderma gangrenosum associated with crohn disease: effect of TNF-alpha blockade with infliximab. *Scand J Gastroenterol.* 2002;37:1108-10.
78. Rispo A, Scarpa R, Di Girolamo E, Cozzolino A, Lembo G, Atteno M, et al. Infliximab in the treatment of extraintestinal manifestations of Crohn's disease. *Scand J Rheumatol.* 2005;34:387-91.
79. Kaufman I, Caspi D, Yeshurun D, Dotan I, Yaron M, Elkayam O. The effect of infliximab on extraintestinal manifestations of Crohn's disease. *Rheumatol Int.* 2005;25:406-10.
80. Kouklakis G, Moschos J, Leontiadis GI, Kadis S, Mpoumpouris A, Molyvas E, et al. Infliximab for treatment of pyoderma gangrenosum associated with clinically inactive Crohn's disease. A case report. *Rom J Gastroenterol.* 2005;14:401-3.
81. Krag AA, Gjersoe P. [Treatment with infliximab of peristomal pyoderma gangrenosum in ulcerative colitis]. *Ugeskr Laeger.* 2005;167:1968-9.
82. Swale VJ, Saha M, Kapur N, Hoffbrand AV, Rustin MH. Pyoderma gangrenosum outside the context of inflammatory bowel disease treated successfully with infliximab. *Clin Exp Dermatol.* 2005;30:134-6.
83. Uthman I, El-Sayad J, Sharara A. Successful treatment of recalcitrant pyoderma gangrenosum with infliximab complicated by tuberculosis despite negative screening tests. *Clin Exp Dermatol.* 2005;30:294.
84. Kaur MR, Lewis HM. Severe recalcitrant pyoderma gangrenosum treated with infliximab. *Br J Dermatol.* 2005;153: 689-91.
85. Singh M, Andrew SM, Lear JT. Infliximab as a treatment for recalcitrant pyoderma gangrenosum. *Clin Exp Dermatol.* 2004;29:196-7.
86. Jenne L, Sauter B, Thumann P, Hertl M, Schuler G. Successful treatment of therapy-resistant chronic vegetating pyoderma gangrenosum with infliximab (chimeric antitumour necrosis factor antibody). *Br J Dermatol.* 2004;150:380-2.
87. López San Román A, Bermejo F, Aldanondo I, Carrera E, Boixeda D, Muñoz Zato E. Pyoderma gangrenosum associated with ulcerative colitis: response to infliximab. *Rev Esp Enferm Dig.* 2004;96:420-2; 2-4.
88. Sapienza MS, Cohen S, Dimarino AJ. Treatment of pyoderma gangrenosum with infliximab in Crohn's disease. *Dig Dis Sci.* 2004;49(9):1454-7.

89. Kugathasan S, Miranda A, Nocton J, Drolet BA, Raasch C, Binion DG. Dermatologic manifestations of Crohn disease in children: response to infliximab. *J Pediatr Gastroenterol Nutr.* 2003;37:150-4.
90. Mimouni D, Anhalt GJ, Kouba DJ, Nousari HC. Infliximab for peristomal pyoderma gangrenosum. *Br J Dermatol.* 2003;148:813-6.
91. Zaccagna A, Bertone A, Puiatti P, Picciotto F, Sprujevnik T, Santucci R, et al. Anti-tumor necrosis factor alpha monoclonal antibody (infliximab) for the treatment of Pyoderma gangrenosum associated with Crohn's disease. *Eur J Dermatol.* 2003;13:258-60.
92. Arnott ID, McDonald D, Williams A, Ghosh S. Clinical use of infliximab in Crohn's disease: the Edinburgh experience. *Aliment Pharmacol Ther.* 2001;15:1639-46.
93. Batres LA, Mamula P, Baldassano RN. Resolution of severe peristomal pyoderma gangrenosum with infliximab in a child with Crohn disease. *J Pediatr Gastroenterol Nutr.* 2002;34:558-60.
94. Botros N, Pickover L, Das KM. Image of the Month. Pyoderma gangrenosum caused by ulcerative colitis. *Gastroenterology.* 2000;118:654-809.
95. Grange F, Djilali-Bouzina F, Weiss AM, Polette A, Guillaume JC. Corticosteroid-resistant pyoderma gangrenosum associated with Crohn's disease: rapid cure with infliximab. *Dermatology.* 2002;205:278-80.
96. Romero-Gómez M, Sánchez-Muñoz D. Infliximab induces remission of pyoderma gangrenosum. *Eur J Gastroenterol Hepatol.* 2002;14:907.
97. Sheldon DG, Sawchuk LL, Kozarek RA, Thirlby RC. Twenty cases of peristomal pyoderma gangrenosum: diagnostic implications and management. *Arch Surg.* 2000;135:564-8.
98. Tan MH, Gordon M, Lebowitz O, George J, Lebowitz MG. Improvement of pyoderma gangrenosum and psoriasis associated with Crohn disease with anti-tumor necrosis factor alpha monoclonal antibody. *Arch Dermatol.* 2001;137(7):930-3.
99. Triantafyllidis JK, Cheracakis P, Sklavaina M, Apostolopoulou K. Favorable response to infliximab treatment in a patient with active Crohn disease and pyoderma gangrenosum. *Scand J Gastroenterol.* 2002;37:863-5.
100. De la Morena F, Martín L, Gisbert JP, Fernández Herrera J, Goiriz R. Refractory and infected pyoderma gangrenosum in a patient with ulcerative colitis: response to infliximab. *Inflamm Bowel Dis.* 2007;13:509-10.
101. Stichweh DS, Punaro M, Pascual V. Dramatic improvement of pyoderma gangrenosum with infliximab in a patient with PAPA syndrome. *Pediatr Dermatol.* 2005;22:262-5.
102. Hubbard VG, Friedmann AC, Goldsmith P. Systemic pyoderma gangrenosum responding to infliximab and adalimumab. *Br J Dermatol.* 2005;152:1059-61.
103. Vanbiervliet G, Anty R, Schneider S, Arab K, Rampal P, Hebuterne X. [Sweet's syndrome and erythema nodosum associated with Crohn's disease treated by infliximab]. *Gastroenterol Clin Biol.* 2002;26:295-7.
104. Rahier JF, Lion L, Dewit O, Lambert M. Regression of Sweet's syndrome associated with Crohn's disease after anti-Tumour Necrosis Factor therapy. *Acta Gastroenterol Belg.* 2005;68:376-9.
105. Foster EN, Nguyen KK, Sheikh RA, Prindiville TP. Crohn's disease associated with Sweet's syndrome and Sjogren's syndrome treated with infliximab. *Clin Dev Immunol.* 2005;12:145-9.
106. Matzkies FG, Manger B, Schmitt-Haendle M, Nagel T, Kraetsch HG, Kalden JR, et al. Severe septicaemia in a patient with polychondritis and Sweet's syndrome after initiation of treatment with infliximab. *Ann Rheum Dis.* 2003;62:81-2.
107. Voigtlander C, Luftl M, Schuler G, Hertl M. Infliximab (anti-tumor necrosis factor alpha antibody): a novel, highly effective treatment of recalcitrant subcorneal pustular dermatosis (Sneddon-Wilkinson disease). *Arch Dermatol.* 2001;137:1571-4.
108. Bonifati C, Trento E, Cordiali Fei P, Muscardin L, Aman-tea A, Carducci M. Early but not lasting improvement of recalcitrant subcorneal pustular dermatosis (Sneddon-Wilkinson disease) after infliximab therapy: relationships with variations in cytokine levels in suction blister fluids. *Clin Exp Dermatol.* 2005;30:662-5.
109. Jacobi A, Shuler G, Hertl M. Rapid control of therapy-refractory pemphigus vulgaris by treatment with the tumour necrosis factor-alpha inhibitor infliximab. *Br J Dermatol.* 2005;153:448-9.
110. Pardo J, Mercader P, Mahiques L, Sánchez-Carazo JL, Oliver V, Fortea JM. Infliximab in the management of severe pemphigus vulgaris. *Br J Dermatol.* 2005;153:222-3.
111. Heffernan MP, Bentley DD. Successful treatment of mucous membrane pemphigoid with infliximab. *Arch Dermatol.* 2006;142:1268-70.
112. Hajeer AH, Worthington J, Davies EJ, Hillarby MC, Poulton K, Ollier WE. TNF microsatellite a2, b3 and d2 alleles are associated with systemic lupus erythematosus. *Tissue Antigens* 1997;49:222-7.
113. al-Janadi M, al-Balla S, al-Dalaan A, Raziuddin S. Cytokine profile in systemic lupus erythematosus, rheumatoid arthritis, and other rheumatic diseases. *J Clin Immunol.* 1993;13:58-67.
114. Aringer M, Feierl E, Steiner G, Stummvoll GH, Höfler E, Steiner CW, et al. Increased bioactive TNF in human systemic lupus erythematosus: associations with cell death. *Lupus.* 2002;11:102-8.
115. Klapman JB, Ene-Stroescu D, Becker MA, Hanauer SB. A lupus-like syndrome associated with infliximab therapy. *Inflamm Bowel Dis.* 2003;9:176-8.
116. van Rijthoven AW, Bijlsma JW, Canninga-van Dijk M, Derksen RH, van Roon JA. Onset of systemic lupus erythematosus after conversion of infliximab to adalimumab treatment in rheumatoid arthritis with a pre-existing anti-dsDNA antibody level. *Rheumatology (Oxford).* 2006;45:1317-9.
117. Stratigos AJ, Antoniou C, Stamathioudaki S, Avgerinou G, Tsega A, Katsambas AD. Discoid lupus erythematosus-like eruption induced by infliximab. *Clin Exp Dermatol.* 2004;29:150-3.
118. Shakoor N, Michalska M, Harris CA, Block JA. Drug-induced systemic lupus erythematosus associated with etanercept therapy. *Lancet.* 2002;359:579-80.
119. Schneider SW, Staender S, Schluter B, Luger TA, Bonsmann G. Infliximab-induced lupus erythematosus tumidus in a patient with rheumatoid arthritis. *Arch Dermatol.* 2006;142:115-6.

120. Richez C, Dumoulin C, Schaeferbeke T. Infliximab induced chilblain lupus in a patient with rheumatoid arthritis. *J Rheumatol.* 2005;32:760-1.
121. Pérez-García C, Maymo J, Lisbona Pérez MP, Almirall Bernabe M, Carbonell Abello J. Drug-induced systemic lupus erythematosus in ankylosing spondylitis associated with infliximab. *Rheumatology (Oxford).* 2006;45:114-6.
122. Pataka A, Tzouveleakis A, Bouras D. Infliximab-induced non-specific interstitial pneumonia and lupus-like eruption. *Eur J Intern Med.* 2006;17:520.
123. Pallotta P, Cianchini G, Ruffelli M, Puddu P. Infliximab-induced lupus-like reaction in a patient with psoriatic arthritis. *Rheumatology (Oxford).* 2006;45:116-7.
124. Nakamura I, Tanno M, Katsumata S, Ito K. A lupus-like butterfly rash following infliximab therapy. *Mod Rheumatol.* 2005;15:223-4.
125. High WA, Muldrow ME, Fitzpatrick JE. Cutaneous lupus erythematosus induced by infliximab. *J Am Acad Dermatol.* 2005;52:E5.
126. Elkayam O, Caspi D. Infliximab induced lupus in patients with rheumatoid arthritis. *Clin Exp Rheumatol.* 2004;22:502-3.
127. de Langen-Wouterse JJ, Bijl AM, van Grootheest AC. [Drug-induced systemic lupus erythematosus: reports to The Netherlands Pharmacovigilance Centre Lareb]. *Ned Tijdschr Geneesk.* 2007;151:367-70.
128. De Bandt M, Sibilia J, Le Loet X, Prouzeau S, Fautrel B, Marcelli C, et al. Systemic lupus erythematosus induced by anti-tumour necrosis factor alpha therapy: a French national survey. *Arthritis Res Ther.* 2005;7:R545-51.
129. Chadha T, Hernández JE. Infliximab-related lupus and associated valvulitis: a case report and review of the literature. *Arthritis Rheum.* 2006;55:163-6.
130. Benucci M, Li Gobbi F, Fossi F, Manfredi M, Del Rosso A. Drug-induced lupus after treatment with infliximab in rheumatoid arthritis. *J Clin Rheumatol.* 2005;11:47-9.
131. Ali Y, Shah S. Infliximab-induced systemic lupus erythematosus. *Ann Intern Med.* 2002;137:625-6.
132. Hoxha A, Ruffatti A, Grypiotis P, Podswiadek M, Botsios C, Fiocco U, et al. [Antinuclear, anti-dsDNA and anti-ENA antibodies in patients affected with rheumatoid arthritis or ankylosing spondylitis during treatment with infliximab]. *Reumatismo.* 2006;58:121-6.
133. García-Planella E, Domenech E, Esteve-Comas M, Bernal I, Cabre E, Boix J, et al. Development of antinuclear antibodies and its clinical impact in patients with Crohn's disease treated with chimeric monoclonal anti-TNFalpha antibodies (infliximab). *Eur J Gastroenterol Hepatol.* 2003;15:351-4.
134. Eriksson C, Engstrand S, Sundqvist KG, Rantapaa-Dahlqvist S. Autoantibody formation in patients with rheumatoid arthritis treated with anti-TNF alpha. *Ann Rheum Dis.* 2005;64:403-7.
135. De Rycke L, Kruithof E, Van Damme N, Hoffman IE, Van den Bossche N, Van den Bosch F, et al. Antinuclear antibodies following infliximab treatment in patients with rheumatoid arthritis or spondylarthropathy. *Arthritis Rheum.* 2003;48:1015-23.
136. De Rycke L, Baeten D, Kruithof E, Van den Bosch F, Veys EM, De Keyser F. Infliximab, but not etanercept, induces IgM anti-double-stranded DNA autoantibodies as main antinuclear reactivity: biologic and clinical implications in autoimmune arthritis. *Arthritis Rheum.* 2005;52:2192-201.
137. Comby E, Tanaff P, Mariotte D, Costentin-Pignol V, Marcelli C, Ballet JJ. Evolution of antinuclear antibodies and clinical patterns in patients with active rheumatoid arthritis with longterm infliximab therapy. *J Rheumatol.* 2006;33:24-30.
138. Allanore Y, Sellam J, Batteux F, Job Deslandre C, Weill B, Kahan A. Induction of autoantibodies in refractory rheumatoid arthritis treated by infliximab. *Clin Exp Rheumatol.* 2004;22:756-8.
139. Charles PJ, Smeenk RJ, De Jong J, Feldmann M, Maini RN. Assessment of antibodies to double-stranded DNA induced in rheumatoid arthritis patients following treatment with infliximab, a monoclonal antibody to tumor necrosis factor alpha: findings in open-label and randomized placebo-controlled trials. *Arthritis Rheum.* 2000;43:2383-90.
140. Aringer M, Steiner G, Graninger WB, Hofler E, Steiner CW, Smolen JS. Effects of short-term infliximab therapy on autoantibodies in systemic lupus erythematosus. *Arthritis Rheum.* 2007;56:274-9.
141. Hayat SJ, Uppal SS. Therapeutic efficacy and safety profile of infliximab in active systemic lupus erythematosus. *Mod Rheumatol.* 2007;17:174-7.
142. Principi M, Di Leo A, Ingrosso M, Pisani A, Marangi S, Amoroso A, et al. Lupus nephritis improvement after anti-tumor necrosis factor alpha monoclonal antibody (infliximab) treatment for Crohn's disease: a case report. *Immunopharmacol Immunotoxicol.* 2004;26:243-8.
143. Hayat SJ, Uppal SS, Narayanan Nampoory MR, Johny KV, Gupta R, Al-Oun M. Safety and efficacy of infliximab in a patient with active WHO class IV lupus nephritis. *Clin Rheumatol.* 2007;26:973-5.
144. Aringer M, Graninger WB, Steiner G, Smolen JS. Safety and efficacy of tumor necrosis factor alpha blockade in systemic lupus erythematosus: an open-label study. *Arthritis Rheum.* 2004;50:3161-9.
145. Heilig B, Fiehn C, Brockhaus M, Gallati H, Pezzutto A, Hunstein W. Evaluation of soluble tumor necrosis factor (TNF) receptors and TNF receptor antibodies in patients with systemic lupus erythematosus, progressive systemic sclerosis, and mixed connective tissue disease. *J Clin Immunol.* 1993;13:321-8.
146. Hasegawa M, Fujimoto M, Kikuchi K, Takehara K. Elevated serum tumor necrosis factor-alpha levels in patients with systemic sclerosis: association with pulmonary fibrosis. *J Rheumatol.* 1997;24:663-5.
147. Sato H, Lagan AL, Alexopoulou C, Vassilakis DA, Ahmad T, Pantelidis P, et al. The TNF-863A allele strongly associates with anticentromere antibody positivity in scleroderma. *Arthritis Rheum.* 2004;50:558-64.
148. Hasegawa M, Sato S, Nagaoka T, Fujimoto M, Takehara K. Serum levels of tumor necrosis factor and interleukin-13 are elevated in patients with localized scleroderma. *Dermatology.* 2003;207:141-7.
149. Alekperov RT, Timchenko AV, Nasonov EL. [Tumor necrosis factor alpha in systemic scleroderma]. *Klin Med (Mosk).* 2003;81:4-7.
150. Young V, Ho M, Vosper H, Belch JJ, Palmer CN. Elevated expression of the genes encoding TNF-alpha and thromboxane synthase in leucocytes from patients with systemic sclerosis. *Rheumatology (Oxford).* 2002;41:869-75.
151. Yamane K, Ihn H, Asano Y, Jinnin M, Tamaki K. Antagonistic effects of TNF-alpha on TGF-beta signaling through

- down-regulation of TGF-beta receptor type II in human dermal fibroblasts. *J Immunol.* 2003;171:3855-62.
152. Hamaguchi M, Kawahito Y, Ishino H, Yoshida M, Yoshikawa T. A case report of tumor necrosis factor-alpha antibody-induced thrombocytopenia associated with emerging IgM anticardiolipin antibody in patients with scleroderma overlap/rheumatoid arthritis. *Clin Rheumatol.* 2007;26:988-90.
 153. Menon Y, Cucurull E, Espinoza LR. Pancytopenia in a patient with scleroderma treated with infliximab. *Rheumatology (Oxford).* 2003;42:1273-4; author reply 4.
 154. Christopher-Stine L, Wigley F. Tumor necrosis factor-alpha antagonists induce lupus-like syndrome in patients with scleroderma overlap/mixed connective tissue disease. *J Rheumatol.* 2003;30:2725-7.
 155. Ranganathan P. Infliximab-induced scleredema in a patient with rheumatoid arthritis. *J Clin Rheumatol.* 2005;11:319-22.
 156. Magro CM, Crowson AN, Ferri C. Cytomegalovirus-associated cutaneous vasculopathy and scleroderma sans inclusion body change. *Hum Pathol.* 2007;38:42-9.
 157. Antoniou KM, Mamoulaki M, Malagari K, Kritikos HD, Bouros D, Siafakas NM, et al. Infliximab therapy in pulmonary fibrosis associated with collagen vascular disease. *Clin Exp Rheumatol.* 2007;25:23-8.
 158. Bargagli E, Galeazzi M, Bellisai F, Volterrani L, Rottoli P. Infliximab treatment in a patient with systemic sclerosis associated with lung fibrosis and pulmonary hypertension. *Respiration.* 2005. En prensa.
 159. Efthimiou P. Tumor necrosis factor-alpha in inflammatory myopathies: pathophysiology and therapeutic implications. *Semin Arthritis Rheum.* 2006;36:168-72.
 160. De Bleeker JL, Meire VI, Declercq W, Van Aken EH. Immunolocalization of tumor necrosis factor-alpha and its receptors in inflammatory myopathies. *Neuromuscul Disord.* 1999;9:239-46.
 161. Lundberg IE. The role of cytokines, chemokines, and adhesion molecules in the pathogenesis of idiopathic inflammatory myopathies. *Curr Rheumatol Rep.* 2000;2:216-24.
 162. Lundberg I, Ulfgrén AK, Nyberg P, Andersson U, Klareskog L. Cytokine production in muscle tissue of patients with idiopathic inflammatory myopathies. *Arthritis Rheum.* 1997;40:865-74.
 163. Lundberg I, Brengman JM, Engel AG. Analysis of cytokine expression in muscle in inflammatory myopathies, Duchenne dystrophy, and non-weak controls. *J Neuroimmunol.* 1995;63:9-16.
 164. Roddy E, Courtney PA, Morris A. Non-Hodgkin's lymphoma in a patient with refractory dermatomyositis which had been treated with infliximab. *Rheumatology (Oxford).* 2002;41:1194-5.
 165. Hengstman GJ, van den Hoogen FH, Barrera P, Netea MG, Pieterse A, van de Putte LB, et al. Successful treatment of dermatomyositis and polymyositis with anti-tumor necrosis-factor-alpha: preliminary observations. *Eur Neurol.* 2003;50:10-5.
 166. Hengstman GJ, van den Hoogen FH, van Engelen BG. Treatment of dermatomyositis and polymyositis with anti-tumor necrosis factor-alpha: long-term follow-up. *Eur Neurol.* 2004;52:61-3.
 167. Dold S, Justiniano ME, Márquez J, Espinoza LR. Treatment of early and refractory dermatomyositis with infliximab: a report of two cases. *Clin Rheumatol.* 2007;26:1186-8.
 168. Korkmaz C, Temiz G, Cetinbas F, Buyukkidan B. Successful treatment of alveolar hypoventilation due to dermatomyositis with anti-tumor necrosis factor-alpha. *Rheumatology (Oxford).* 2004;43:937-8.
 169. Selva-O'Callaghan A, Martínez-Costa X, Solans-Laque R, Mauri M, Capdevila JA, Vilardell-Tarres M. Refractory adult dermatomyositis with pneumatosis cystoides intestinalis treated with infliximab. *Rheumatology (Oxford).* 2004;43:1196-7.
 170. Efthimiou P, Schwartzman S, Kagen LJ. Possible role for tumor necrosis factor inhibitors in the treatment of resistant dermatomyositis and polymyositis: a retrospective study of eight patients. *Ann Rheum Dis.* 2006;65:1233-6.
 171. Koski H, Janin A, Humphreys-Beher MG, Sorsa T, Malmstrom M, Kontinen YT. Tumor necrosis factor-alpha and receptors for it in labial salivary glands in Sjogren's syndrome. *Clin Exp Rheumatol.* 2001;19:131-7.
 172. Mariette X, Ravaud P, Steinfeld S, Baron G, Goetz J, Hachulla E, et al. Inefficacy of infliximab in primary Sjogren's syndrome: results of the randomized, controlled Trial of Remicade in Primary Sjogren's Syndrome (TRIPSS). *Arthritis Rheum.* 2004;50:1270-6.
 173. Wechsler B, Sable-Fourtassou R, Bodaghi B, Huong DL, Cassoux N, Badelon I, et al. Infliximab in refractory uveitis due to Behçet's disease. *Clin Exp Rheumatol.* 2004;22 Suppl 34:S14-6.
 174. Tugal-Tutkun I, Mudun A, Urgancioglu M, Kamali S, Kasapoglu E, Inanc M, et al. Efficacy of infliximab in the treatment of uveitis that is resistant to treatment with the combination of azathioprine, cyclosporine, and corticosteroids in Behçet's disease: an open-label trial. *Arthritis Rheum.* 2005;52:2478-84.
 175. Triolo G, Vadala M, Accardo-Palumbo A, Ferrante A, Ciccia F, Giardina E, et al. Anti-tumor necrosis factor monoclonal antibody treatment for ocular Behçet's disease. *Ann Rheum Dis.* 2002;61:560-1.
 176. Travis SP, Czajkowski M, McGovern DP, Watson RG, Bell AL. Treatment of intestinal Behçet's syndrome with chimeric tumor necrosis factor alpha antibody. *Gut.* 2001;49:725-8.
 177. Sfikakis PP. Behçet's disease: a new target for anti-tumor necrosis factor treatment. *Ann Rheum Dis.* 2002; Suppl 2:51-3.
 178. Sarwar H, McGrath H Jr., Espinoza LR. Successful treatment of long-standing neuro-Behçet's disease with infliximab. *J Rheumatol.* 2005;32:181-3.
 179. Ribi C, Sztajzel R, Delavelle J, Chizzolini C. Efficacy of TNF {alpha} blockade in cyclophosphamide resistant neuro-Behçet disease. *J Neurol Neurosurg Psychiatry.* 2005;76:1733-5.
 180. Ohno S, Nakamura S, Hori S, Shimakawa M, Kawashima H, Mochizuki M, et al. Efficacy, safety, and pharmacokinetics of multiple administration of infliximab in Behçet's disease with refractory uveoretinitis. *J Rheumatol.* 2004;31:1362-8.
 181. Nakamura S, Ohno S. Anti-tumor necrosis factor alpha antibody in the treatment of Behçet's disease. *Int Ophthalmol Clin.* 2005;45:179-89.
 182. Mussack T, Landauer N, Ladurner R, Schiemann U, Goetzberger M, Burchardi C, et al. Successful treatment of

- cervical esophageal perforation in Behçet's disease with drainage operation and infliximab. *Am J Gastroenterol.* 2003;98:703-4.
183. Hassard PV, Binder SW, Nelson V, Vasiliauskas EA. Anti-tumor necrosis factor monoclonal antibody therapy for gastrointestinal Behçet's disease: a case report. *Gastroenterology.* 2001;120:995-9.
 184. Goossens PH, Verburg RJ, Breedveld FC. Remission of Behçet's syndrome with tumour necrosis factor alpha blocking therapy. *Ann Rheum Dis.* 2001;60:637.
 185. Robertson LP, Hickling P. Treatment of recalcitrant orogenital ulceration of Behçet's syndrome with infliximab. *Rheumatology (Oxford).* 2001;40:473-4.
 186. Estrach C, Mpofu S, Moots RJ. Behçet's syndrome: response to infliximab after failure of etanercept. *Rheumatology (Oxford).* 2002;41:1213-4.
 187. Rozenbaum M, Rosner I, Portnoy E. Remission of Behçet's syndrome with TNFalpha blocking treatment. *Ann Rheum Dis.* 2002;61:283-4.
 188. Gulli S, Arrigo C, Bocchino L, Morgante L, Sangari D, Castagna I, et al. Remission of Behçet's disease with anti-tumor necrosis factor monoclonal antibody therapy: a case report. *BMC Musculoskelet Disord.* 2003;4:19.
 189. Saulsbury FT, Mann JA. Treatment with infliximab for a child with Behçet's disease. *Arthritis Rheum.* 2003;49:599-600.
 190. Haugeberg G, Velken M, Johnsen V. Successful treatment of genital ulcers with infliximab in Behçet's disease. *Ann Rheum Dis.* 2004;63:744-5.
 191. Connolly M, Armstrong JS, Buckley DA. Infliximab treatment for severe orogenital ulceration in Behçet's disease. *Br J Dermatol.* 2005;153:1073-5.
 192. Yucel AE, Kart-Koseoglu H, Akova YA, Demirhan B, Boyacioglu S. Failure of infliximab treatment and occurrence of erythema nodosum during therapy in two patients with Behçet's disease. *Rheumatology (Oxford).* 2004;43:394-6.
 193. Schmaltz C, Alpdogan O, Muriglian SJ, Kappel BJ, Rotolo JA, Ricchetti ET, et al. Donor T cell-derived TNF is required for graft-versus-host disease and graft-versus-tumor activity after bone marrow transplantation. *Blood.* 2003;101:2440-5.
 194. Tsukada N, Kobata T, Aizawa Y, Yagita H, Okumura K. Graft-versus-leukemia effect and graft-versus-host disease can be differentiated by cytotoxic mechanisms in a murine model of allogeneic bone marrow transplantation. *Blood.* 1999;93:2738-47.
 195. Cooke KR, Hill GR, Gerbitz A, Kobzik L, Martin TR, Crawford JM, et al. Tumor necrosis factor-alpha neutralization reduces lung injury after experimental allogeneic bone marrow transplantation. *Transplantation.* 2000;70:272-9.
 196. Hattori K, Hirano T, Miyajima H, Yamakawa N, Tateno M, Oshimi K, et al. Differential effects of anti-Fas ligand and anti-tumor necrosis factor alpha antibodies on acute graft-versus-host disease pathologies. *Blood.* 1998;91:4051-5.
 197. Grounds MD, Davies M, Torrissi J, Shavlakadze T, White J, Hodgetts S. Silencing TNFalpha activity by using remicade or Enbrel blocks inflammation in whole muscle grafts: an in vivo bioassay to assess the efficacy of anti-cytokine drugs in mice. *Cell Tissue Res.* 2005;320:509-15.
 198. Borsotti C, Franklin AR, Lu SX, Kim TD, Smith OM, Suh D, et al. Absence of donor T cell derived soluble TNF decreases graft-versus-host-disease without impairing graft-versus-tumor activity. *Blood.* 2007;110:783-6.
 199. Holler E, Kolb HJ, Moller A, Kempeni J, Liesenfeld S, Pechumer H, et al. Increased serum levels of tumor necrosis factor alpha precede major complications of bone marrow transplantation. *Blood.* 1990;75:1011-6.
 200. Hervé P, Racadot E, Wijdenes J, Flesch M, Tiberghien P, Bordigoni P, et al. Monoclonal anti TNF alpha antibody in the treatment of acute GvHD refractory both to corticosteroids and anti IL-2 R antibody. *Bone Marrow Transplant.* 1991; Suppl 2:149.
 201. Barak V, Levi-Schaffer F, Nisman B, Nagler A. Cytokine dysregulation in chronic graft versus host disease. *Leuk Lymphoma.* 1995;17:169-73.
 202. Chiang KY, Abhyankar S, Bridges K, Godder K, Henslee-Downey JP. Recombinant human tumor necrosis factor receptor fusion protein as complementary treatment for chronic graft-versus-host disease. *Transplantation.* 2002;73:665-7.
 203. Couriel DR, Hicks K, Giralt S, Champlin RE. Role of tumor necrosis factor-alpha inhibition with infliximab in cancer therapy and hematopoietic stem cell transplantation. *Curr Opin Oncol.* 2000;12:582-7.
 204. Jacobsohn DA. Novel therapeutics for the treatment of graft-versus-host disease. *Expert Opin Investig Drugs.* 2002;11:1271-80.
 205. Couriel D, Saliba R, Hicks K, Ippoliti C, de Lima M, Hosing C, et al. Tumor necrosis factor-alpha blockade for the treatment of acute GVHD. *Blood.* 2004;104:649-54.
 206. Couriel D HK, Ipolotti C. Infliximab for the treatment of graft-versus-host disease in allogeneic transplant recipients: an update. *Blood.* 2000;46:400a.
 207. Ross WA. Treatment of gastrointestinal acute graft-versus-host disease. *Curr Treat Options Gastroenterol.* 2005;8:249-58.
 208. Patriarca F, Sperotto A, Damiani D, Morreale G, Bonifazi F, Olivieri A, et al. Infliximab treatment for steroid-refractory acute graft-versus-host disease. *Haematologica.* 2004;89:1352-9.
 209. Kobbe G, Schneider P, Rohr U, Fenk R, Neumann F, Aivado M, et al. Treatment of severe steroid refractory acute graft-versus-host disease with infliximab, a chimeric human/mouse antiTNFalpha antibody. *Bone Marrow Transplant.* 2001;28:47-9.
 210. Yamane T, Yamamura R, Aoyama Y, Nakamae H, Hasegawa T, Sakamoto C, et al. Infliximab for the treatment of severe steroid refractory acute graft-versus-host disease in three patients after allogeneic hematopoietic transplantation. *Leuk Lymphoma.* 2003;44:2095-7.
 211. Magalhaes-Silverman M HR, Becker A, Gringrich R. Treatment of steroid refractory acute graft versus host disease with infliximab. *Blood* 2001;98:5208a.
 212. Rodríguez V, Anderson PM, Trotz BA, Arndt CA, Allen JA, Khan SP. Use of infliximab-daclizumab combination for the treatment of acute and chronic graft-versus-host disease of the liver and gut. *Pediatr Blood Cancer.* 2005.
 213. Antin JH, Chen AR, Couriel DR, Ho VT, Nash RA, Weisdorf D. Novel approaches to the therapy of steroid-resistant acute graft-versus-host disease. *Biol Blood Marrow Transplant.* 2004;10:655-68.

214. Marty FM, Lee SJ, Fahey MM, Alyea EP, Soiffer RJ, Antin JH, et al. Infliximab use in patients with severe graft-versus-host disease and other emerging risk factors of non-Candida invasive fungal infections in allogeneic hematopoietic stem cell transplant recipients: a cohort study. *Blood*. 2003;102:2768-76.
215. Liao WC, Mutasim DF. Infliximab for the treatment of adult-onset pityriasis rubra pilaris. *Arch Dermatol*. 2005; 141:423-5.
216. Manoharan S, White S, Gumparthy K. Successful treatment of type I adult-onset pityriasis rubra pilaris with infliximab. *Australas J Dermatol*. 2006;47:124-9.
217. Lu R, George SJ, Hsu S. Pityriasis rubra pilaris: failure of combination treatment with acitretin and infliximab. *Dermatol Online J*. 2006;12:18.
218. Fischer M, Fiedler E, Marsch WC, Wohlrab J. Antitumor necrosis factor-alpha antibodies (infliximab) in the treatment of a patient with toxic epidermal necrolysis. *Br J Dermatol*. 2002;146:707-9.
219. Al-Shouli S, Abouchala N, Bogusz MJ, Al Tufail M, Thesrup-Pedersen K. Toxic epidermal necrolysis associated with high intake of sildenafil and its response to infliximab. *Acta Derm Venereol*. 2005;85:534-5.
220. Hunger RE, Hunziker T, Buettiker U, Braathen LR, Yawalkar N. Rapid resolution of toxic epidermal necrolysis with anti-TNF-alpha treatment. *J Allergy Clin Immunol*. 2005; 116:923-4.
221. Meiss F, Helmbold P, Meykadeh N, Gaber G, Marsch W, Fischer M. Overlap of acute generalized exanthematous pustulosis and toxic epidermal necrolysis: response to antitumor necrosis factor-alpha antibody infliximab: report of three cases. *J Eur Acad Dermatol Venereol*. 2007;21:717-9.
222. Booth A, Harper L, Hammad T, Bacon P, Griffith M, Levy J, et al. Prospective study of TNFalpha blockade with infliximab in anti-neutrophil cytoplasmic antibody-associated systemic vasculitis. *J Am Soc Nephrol*. 2004;15:717-21.
223. Sangle SR, Hughes GR, D'Cruz DP. Infliximab in patients with systemic vasculitis that is difficult to treat: poor outcome and significant adverse effects. *Ann Rheum Dis*. 2007;66:564-5.
224. Booth AD, Jayne DR, Kharbanda RK, McEniery CM, Mackenzie IS, Brown J, et al. Infliximab improves endothelial dysfunction in systemic vasculitis: a model of vascular inflammation. *Circulation*. 2004;109:1718-23.
225. Bartolucci P, Ramanoelina J, Cohen P, Mahr A, Godmer P, Le Hello C, et al. Efficacy of the anti-TNF-alpha antibody infliximab against refractory systemic vasculitides: an open pilot study on 10 patients. *Rheumatology (Oxford)*. 2002; 41:1126-32.
226. Lamprecht P, Arbach O, Voswinkel J, Lilienthal T, Nölle B, Heller M, et al. [Induction of remission with infliximab in therapy-refractory Wegener's granulomatosis — Follow-up of six patients]. *Dtsch Med Wochenschr*. 2002;127:1876-80.
227. Farah R, Lisitsin S, Shay M. Bacterial meningitis associated with infliximab. *Pharm World Sci*. 2006;28:123-5.
228. Booth AD, Jefferson HJ, Ayliffe W, Andrews PA, Jayne DR. Safety and efficacy of TNFalpha blockade in relapsing vasculitis. *Ann Rheum Dis*. 2002;61:559.
229. Hermann J, Reittner P, Scarpatetti M, Graninger W. Successful treatment of meningeal involvement in Wegener's granulomatosis with infliximab. *Ann Rheum Dis* 2006;65: 691-2.
230. Svozilkova P, Rihova E, Brichova M, Diblík P, Kuthan P, Poch T. [Infliximab in the treatment of Wegener's granulomatosis: case report]. *Cesk Slov Oftalmol*. 2006;62:280-6.
231. El-Shabrawi Y, Hermann J. Anti-TNF alpha therapy in chronic necrotizing scleritis resistant to standard immunomodulatory therapy in a patient with Wegener's granulomatosis. *Eye*. 2005;19:1017-8.
232. Kleinert J, Lorenz M, Kostler W, Horl W, Sunder-Plassmann G, Soleiman A. Refractory Wegener's granulomatosis responds to tumor necrosis factor blockade. *Wien Klin Wochenschr*. 2004;116:334-8.
233. Wilkinson NM, Erendzhinova E, Zeff A, Cabral DA. Infliximab as rescue therapy in three cases of paediatric Wegener's granulomatosis. *Rheumatology (Oxford)*. 2006; 45:1047-8.
234. Ozdogu H, Boga C, Bolat F, Ertorer ME. Wegener's granulomatosis with a possible thyroidal involvement. *J Natl Med Assoc*. 2006;98:956-8.
235. Stone JH, Uhlfelder ML, Hellmann DB, Crook S, Bedocs NM, Hoffman GS. Etanercept combined with conventional treatment in Wegener's granulomatosis: a six-month open-label trial to evaluate safety. *Arthritis Rheum*. 2001; 44:1149-54.
236. Keystone EC. The utility of tumour necrosis factor blockade in orphan diseases. *Ann Rheum Dis*. 2004;63 Suppl 2:79-83.
237. Torrente SV, Guerri RC, Pérez-García C, Benito P, Carbonell J. Amaurosis in patients with giant cell arteritis: treatment with anti-tumour necrosis factor-alpha. *Intern Med J*. 2007;37:280-1.
238. Uthman I, Kanj N, Atweh S. Infliximab as monotherapy in giant cell arteritis. *Clin Rheumatol*. 2006;25:109-10.
239. Hoffman GS, Cid MC, Rendt-Zagar KE, Merkel PA, Weyand CM, Stone JH, et al. Infliximab for maintenance of glucocorticosteroid-induced remission of giant cell arteritis: a randomized trial. *Ann Intern Med*. 2007;146:621-30.
240. Brik R, Gepstein V, Shahar E, Goldsher D, Berkovitz D. Tumor necrosis factor blockade in the management of children with orphan diseases. *Clin Rheumatol*. 2007. En prensa.
241. de Kort SW, van Rossum MA, ten Cate R. Infliximab in a child with therapy-resistant systemic vasculitis. *Clin Rheumatol*. 2006;25:769-71.
242. Wu K, Throssell D. A new treatment for polyarteritis nodosa. *Nephrol Dial Transplant*. 2006;21:1710-2.
243. Al-Bishri J, le Riche N, Pope JE. Refractory polyarteritis nodosa successfully treated with infliximab. *J Rheumatol*. 2005;32:1371-3.
244. Arbach O, Gross WL, Gause A. Treatment of refractory Churg-Strauss-Syndrome (CSS) by TNF-alpha blockade. *Immunobiology*. 2002;206:496-501.
245. Mang R, Ruzicka T, Stege H. Therapy for severe necrotizing vasculitis with infliximab. *J Am Acad Dermatol*. 2004; 51:321-2.
246. Uthman IW, Touma Z, Sayyad J, Salman S. Response of deep cutaneous vasculitis to infliximab. *J Am Acad Dermatol*. 2005;53:353-4.
247. Armstrong DJ, McCarron MT, Wright GD. Successful treatment of rheumatoid vasculitis-associated foot-drop with infliximab. *J Rheumatol*. 2005;32:759.
248. Thirion L PD, Mejjad O, Courville P, Le Loet X, Joly P. [Cutaneous vasculitis with necrotic ulcers in rheumatoid arthritis: treatment with anti-TNFalpha]. *Ann Dermatol Venereol*. 2006;133:453-5.

249. van der Bijl AE, Allaart CF, Van Vugt J, Van Duinen S, Bredveld FC. Rheumatoid vasculitis treated with infliximab. *J Rheumatol*. 2005;32:1607-9.
250. Tanaka F, Kawakami A, Iwanaga N, Tamai M, Izumi Y, Aratake K, et al. Infliximab is effective for Takayasu arteritis refractory to glucocorticoid and methotrexate. *Intern Med*. 2006;45:313-6.
251. Della Rossa A, Tavoni A, Merlini G, Baldini C, Sebastiani M, Lombardi M, et al. Two Takayasu arteritis patients successfully treated with infliximab: a potential disease-modifying agent? *Rheumatology (Oxford)*. 2005;44:1074-5.
252. Jolly M, Curran JJ. Infliximab-responsive uveitis and vasculitis in a patient with Takayasu arteritis. *J Clin Rheumatol*. 2005;11:213-5.
253. Hoffman GS, Merkel PA, Brasington RD, Lenschow DJ, Liang P. Anti-tumor necrosis factor therapy in patients with difficult to treat Takayasu arteritis. *Arthritis Rheum*. 2004;50:2296-304.
254. Bonilla Hernán MG CIT, De Miguel Mendieta E, Martín Mola E. Tratamiento con infliximab (anti-TNF alpha) en pacientes con enfermedad de Still del adulto. Experiencia de dos casos. *An Med Interna*. 2004;21:23-6.
255. O'Connor M J, Saulsbury FT. Incomplete and atypical Kawasaki disease in a young infant: severe, recalcitrant disease responsive to infliximab. *Clin Pediatr (Phila)*. 2007;46:345-8.
256. Stenbog EV, Windelborg B, Horlyck A, Herlin T. The effect of TNFalpha blockade in complicated, refractory Kawasaki disease. *Scand J Rheumatol*. 2006;35:318-21.
257. Zulian F, Zanon G, Martini G, Mescoli G, Milanese O. Efficacy of infliximab in long-lasting refractory Kawasaki disease. *Clin Exp Rheumatol*. 2006;24:453.
258. Saji T, Kemmotsu Y. Infliximab for Kawasaki syndrome. *J Pediatr*. 2006;149:426.
259. Burns JC, Mason WH, Hauger SB, Janai H, Bastian JF, Wöhrlay JD, et al. Infliximab treatment for refractory Kawasaki syndrome. *J Pediatr*. 2005;146:662-7.
260. Daysal S, Akcil G, Goker B, Haznedaroglu S, Ercan N, Ozturk MA. Infliximab therapy in a patient with familial Mediterranean fever and chronic hip arthritis. *Arthritis Rheum*. 2005;53:146-7.
261. Metyas S, Arkfeld DG, Forrester DM, Ehresmann GR. Infliximab treatment of familial mediterranean fever and its effect on secondary AA amyloidosis. *J Clin Rheumatol*. 2004;10:134-7.
262. Ozgocmen S, Ozcakar L, Ardicoglu O, Kocakoc E, Kaya A, Kiris A. Familial mediterranean fever responds well to infliximab: single case experience. *Clin Rheumatol*. 2006;25:83-7.
263. Yuksel S, Yalcinkaya F, Acar B, Ozcakar ZB, Ozturk B, Ekim M. Clinical improvement with infliximab in a child with amyloidosis secondary to familial mediterranean fever. *Rheumatology (Oxford)*. 2006;45:1307-8.
264. Bender NK, Heilig CE, Droll B, Wohlgemuth J, Armbruster FP, Heilig B. Immunogenicity, efficacy and adverse events of adalimumab in RA patients. *Rheumatol Int*. 2007;27:269-74.
265. van de Putte LB, Atkins C, Malaise M, Sany J, Russell AS, van Riel PL, et al. Efficacy and safety of adalimumab as monotherapy in patients with rheumatoid arthritis for whom previous disease modifying antirheumatic drug treatment has failed. *Ann Rheum Dis*. 2004;63:508-16.
266. Weinblatt ME, Keystone EC, Furst DE, Moreland LW, Weisman MH, Birbara CA, et al. Adalimumab, a fully human anti-tumor necrosis factor alpha monoclonal antibody, for the treatment of rheumatoid arthritis in patients taking concomitant methotrexate: the ARMADA trial. *Arthritis Rheum*. 2003;48:35-45.
267. Keystone E, Haraoui B. Adalimumab therapy in rheumatoid arthritis. *Rheum Dis Clin North Am*. 2004;30:349-64.
268. <http://www.emea.europa.eu/humandocs/Humans/EPAR/humira/humira.htm>.
269. Fonder MA, Cummins DL, Ehst BD, Anhalt GJ, Meyerle JH. Adalimumab therapy for recalcitrant pyoderma gangrenosum. *J Burns Wounds*. 2006;5:8.
270. Heffernan MP, Anadkat MJ, Smith DI. Adalimumab treatment for pyoderma gangrenosum. *Arch Dermatol*. 2007;143:306-8.
271. van Laar JA, Missotten T, van Daele PL, Jamnitski A, Baarsma GS, van Hagen PM. Adalimumab: a new modality for Behçet's disease? *Ann Rheum Dis*. 2007;66:565-6.
272. Mushtaq B, Saeed T, Situnayake RD, Murray PI. Adalimumab for sight-threatening uveitis in Behçet's disease. *Eye*. 2007;21:824-5.
273. Moul DK, Korman NJ. The cutting edge. Severe hidradenitis suppurativa treated with adalimumab. *Arch Dermatol*. 2006;142:1110-2.
274. Scheinfeld N. Treatment of coincident seronegative arthritis and hidradenitis suppurativa with adalimumab. *J Am Acad Dermatol*. 2006;55:163-4.
275. Thirion L, Picard D, Mejjad O, Courville P, Le Loet X, Joly P. [Cutaneous vasculitis with necrotic ulcers in rheumatoid arthritis: treatment with anti-TNFalpha]. *Ann Dermatol Venereol*. 2006;133:453-5.
276. Ahmed MM, Mubashir E, Hayat S, Fowler M, Berney SM. Treatment of refractory temporal arteritis with adalimumab. *Clin Rheumatol*. 2007;26:1353-5.
277. Tato F, Rieger J, Hoffmann U. Refractory Takayasu's arteritis successfully treated with the human, monoclonal anti-tumor necrosis factor antibody adalimumab. *Int Angiol*. 2005;24:304-7.
278. Philips MA, Lynch J, Azmi FH. Ulcerative cutaneous sarcoidosis responding to adalimumab. *J Am Acad Dermatol*. 2005;53:917.
279. Heffernan MP, Smith DI. Adalimumab for treatment of cutaneous sarcoidosis. *Arch Dermatol*. 2006;142:17-9.
280. Callejas-Rubio JL, Ortego-Centeno N, López-Pérez L, Benticuaga MN. Treatment of therapy-resistant sarcoidosis with adalimumab. *Clin Rheumatol*. 2006;25:596-7.
281. Fisher GH, Geronemus RG. Treatment of multiple familial trichoepitheliomas with a combination of aspirin and a neutralizing antibody to tumor necrosis factor alpha: A case report and hypothesis of mechanism. *Arch Dermatol*. 2006;142:782-3.
282. Shannon SE, Schumacher HR, Self S, Brown AN. Multicentric reticulohistiocytosis responding to tumor necrosis factor-alpha inhibition in a renal transplant patient. *J Rheumatol*. 2005;32:565-7.
283. Howell SM, Bessinger GT, Altman CE, Belnap CM. Rapid response of IgA pemphigus of the subcorneal pustular dermatosis subtype to treatment with adalimumab and mycophenolate mofetil. *J Am Acad Dermatol*. 2005;53:541-3.