

Bibliografía

1. Sánchez P, Rodríguez MA, Martínez M, Ruiz I. Leiomiomas cutáneos del pabellón auricular. Tratamiento quirúrgico. *Piel*. 2001;16:365.
2. Lázaro P, Suárez-Fernández R. Cirugía del pabellón auricular. En: Serrano Ortega S, editor. *Perfiles Quirúrgicos en Dermatología*. Barcelona, Madrid: Len/Mayo; 2005. p. 113-32.
3. Ciria G, Piqueras JM, Bengoechea MP, Pellicer D, Pellicer JL, Abascal A. Reconstrucción auricular de defectos secundarios a patologías adquiridas. En: Gil-Carcedo LM, Vallejo Valdezate LA, editores. *El oído externo*. Madrid: Ediciones Ergon, S.A.; 2001. p. 177-258.

Resolución de condilomas acuminados recalcitrantes en un paciente infectado por el virus de la inmunodeficiencia humana tratado con cidofovir tópico

A. Tejera-Vaquero, R.J. Bosch-García, A. Fernández-Orland y E. Herrera-Ceballos

Servicio de Dermatología. Hospital Universitario Virgen de la Victoria. Facultad de Medicina. Málaga. España.

Sr. Director:

La infección por el virus del papiloma humano (VPH) es la infección de transmisión sexual más frecuente, afectando entre el 1 y el 35 % de la población a lo largo de la vida¹. Existen hoy en día datos que sugieren un aumento de este porcentaje, especialmente en hombres de raza blanca e infectados por el virus de la inmunodeficiencia humana (VIH)². En cuanto a los costes médicos del manejo de estos casos, se calculó en 30 millones de euros nada más que en el Reino Unido durante el año 2003³. Los tratamientos disponibles actualmente para los condilomas acuminados engloban la crioterapia, la podofilotoxina, el ácido tricloroacético, el láser, el electrocauterio y, de más reciente introducción, el imiquimod, un modificador de la respuesta inmune⁴.

Queremos aportar un caso de un paciente infectado por el VIH con condilomas acuminados resistentes a las terapias convencionales, tratado de

forma exitosa con cidofovir tópico al 3 %.

Un varón de 37 años de edad presentaba desde hacía un año una historia de lesiones verrucosas en la cara interna del prepucio y surco balanoprepucial (fig. 1A). El paciente había sido tratado previamente con podofilotoxina, imiquimod, crioterapia, electrocoagulación y láser con el resultado de rápidas recidivas de las lesiones. En la historia del paciente era remarcable su infección por el VIH. Presentaba un recuento de células CD4 bajo ($120 \square 10^6/l$). El paciente fue instruido para aplicarse una crema de cidofovir al 3 % una vez al día. Después de cinco días el tratamiento fue interrumpido debido a la presencia de una intensa respuesta inflamatoria en las áreas tratadas. La zona presentaba un marcado eritema y pequeñas erosiones en algunos condilomas (fig. 1B). Desde este momento se le aplicó un tratamiento con sulfato de cinc y antibióti-

cos tópicos. Cuatro semanas más tarde todas las lesiones y el eritema habían desaparecido (fig. 1C). No ha habido evidencia de recurrencia después de un año de seguimiento.

El cidofovir es un nucleótido análogo del monofosfato de deoxicidina con un amplio espectro contra los virus ADN, incluido el VPH. Hasta la fecha, el cidofovir está sólo aprobado para su uso intravenoso en el tratamiento de la retinitis por citomegalovirus en el paciente VIH resistente al ganciclovir y el foscarnet. Sin embargo, ha demostrado su eficacia en algunas lesiones víricas como tratamiento tópico en las que se incluyen las verrugas y el *molluscum contagiosum*⁵. También ha demostrado ser efectivo en algunas lesiones neoplásicas como la neoplasia intraepitelial cervical, eritroplasia de Queyrat, papilomatosis del tracto respiratorio, sarcoma de Kaposi, carcinomas nasofaríngeos asociados al virus de Epstein-Barr, carcinomas de células

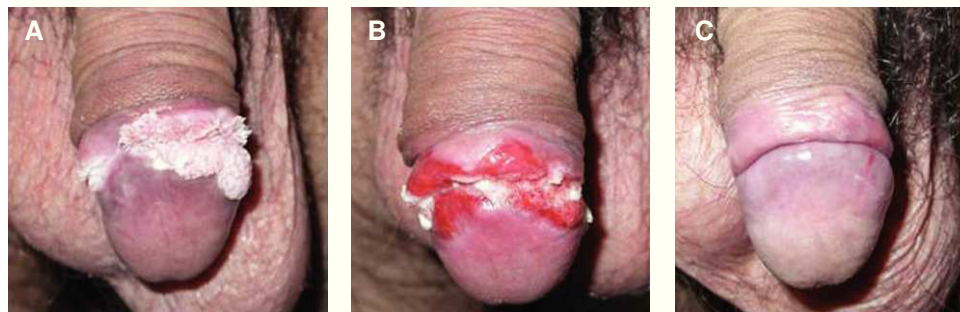


Figura 1. (A) Condilomas acuminados con una apariencia verruciforme en la zona interna del prepucio y surco balanoprepucial (semana 0). (B) Respuesta inflamatoria al cidofovir tópico con eritema y erosiones (semana 1). (C) Desaparición completa de las lesiones a las cuatro semanas (semana 4).

escamosas, carcinomas de células basales y melanomas^{6,7}. El mecanismo de acción del cidofovir en las lesiones cutáneas inducidas por VPH se cree que podría deberse a su efecto antiviral y antiproliferativo ejercido sobre estas células infectadas que tienen una gran capacidad de división⁸.

Con respecto a las verrugas, la infección por VPH más frecuentemente observada, hasta la fecha sólo ha sido publicado un ensayo clínico a doble ciego fase II para el uso del cidofovir tópico⁹. En este estudio el 47% de los 19 pacientes de brazo del tratamiento con cidofovir tuvieron una respuesta completa sin importantes efectos secundarios registrados. Este porcentaje es muy similar a los obtenidos con otros tratamientos tópicos como el imiquimod y la podofilotoxina¹⁰.

El presente caso que hemos aportado contribuye a la idea de que el cidofovir tópico parece ofrecer una eficaz alternativa a los pacientes con verrugas genitales resistentes a los tratamientos

convencionales. Sin embargo, son necesarios futuros ensayos clínicos para determinar la eficacia y seguridad del cidofovir tópico en las lesiones cutáneas inducidas por VPH.

Bibliografía

1. Koutsky L. Epidemiology of genital human papillomavirus infection. *Am J Med.* 1997;102:3-8.
2. Hagensee ME, Cameron JE, Leigh JE, Clark RA. Human papillomavirus infection and disease in HIV-infected individuals. *Am J Med Sci.* 2004;328:57-63.
3. Brown RE, Breugelmans JG, Theodoratou D, Benard S. Costs of detection and treatment of cervical cancer, cervical dysplasia and genital warts in the UK. *Curr Med Res Opin.* 2006;22:663-70.
4. O'Mahony C. Genital warts: current and future management options. *Am J Clin Dermatol.* 2005;6:239-43.
5. Calista D. Topical cidofovir for severe cutaneous human papillomavirus and molluscum contagiosum infections in patients with HIV/AIDS. A pilot study. *J Eur Acad Dermatol Venereol.* 2000;14:484-8.
6. Calista D. Regression of a cutaneous melanoma metastasis after intralesional cidofovir [carta]. *Melanoma Res.* 2003;13:205-6.
7. Calista D. Topical 1% cidofovir for the treatment of basal cell carcinoma. *Eur J Dermatol.* 2002;12:562-4.
8. Andrei G, Snoeck R, Piette J, Delvenne P, De Clercq E. Antiproliferative effects of acyclic nucleoside phosphonates on human papillomavirus (HPV)-harboring cell lines compared with HPV-negative cell lines. *Oncol Res.* 1998;10:523-31.
9. Snoeck R, Bossens M, Parent D, Delaere B, Degreef H, Van Ranst M, et al. Phase II double-blind, placebo-controlled study of the safety and efficacy of cidofovir topical gel for the treatment of patients with human papillomavirus infection. *Clin Infect Dis.* 2001;33:597-602.
10. Yan J, Chen SL, Wang HN, Wu T. Meta-analysis of 5% imiquimod and 0.5% podophyllotoxin in the treatment of condylomata acuminata. *Dermatology.* 2006;213:218-23.

Herpes simple zosteriforme neonatal

J. del Boz^a, L. Affumicato^b, T. Martín^a, D. Moreno-Pérez^b y Á. Vera^a

^aServicio de Dermatología. ^bServicio de Pediatría. Complejo Hospitalario Carlos Haya. Málaga. España.

Sr. Director:

Distintuir clínicamente las lesiones cutáneas de herpes simple zosteriforme, causadas por el virus herpes simple (VHS), de las del herpes zóster, causadas por el virus varicela zóster (VVZ), es prácticamente imposible¹⁻⁴. Esto cobra una especial importancia en neonatos, como es el caso que nos ocupa, donde un correcto y temprano diagnóstico y tratamiento es fundamental¹⁻³.

Algunos de los casos publicados de herpes zóster neonatal podrían tratarse realmente de infecciones por VHS, ya que frecuentemente el diagnóstico fue simplemente clínico, sin aislarse el virus causal³⁻⁶.

Presentamos el caso de una recién nacida a término (edad gestacional:

40 semanas) de 11 días de vida ingresada en nuestro centro por presentar desde 3 días antes un cuadro de febrícula junto a vesículas y pústulas umbilicadas con base inflamatoria localizadas de forma metamérica en costado derecho (fig. 1), sin otro signo o síntoma previo o de manera concomitante. El embarazo y el parto inmediato se habían desarrollado sin incidencias, sin contacto conocido con casos de varicela o zóster. El parto transcurrió por vía vaginal, sin instrumentación. Su madre refería haber pasado la varicela a los 9 años de edad, y al realizarle una historia clínica más detallada refirió un cuadro recurrente de escozor vaginal que hizo sospechar de lesiones genitales herpéticas, aun-

que no se objetivaron lesiones cutáneas en ese momento.

La analítica sanguínea del neonato, incluyendo estudio inmunitario básico (inmunoglobulinas y subpoblaciones linfocitarias), fue normal. El hemocultivo y el cultivo estándar de las lesiones

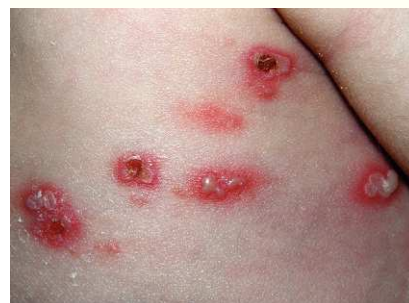

Figura 1. Lesiones cutáneas al ingreso.