

# ACTAS Dermo-Sifiliográficas

Full English text available at  
www.elsevier.es/ad



## CASO CLÍNICO

# Sarna ampollosa con respuesta terapéutica a la ivermectina

L. Galvany Rossell\*, M. Salleras Redonnet y P. Umbert Millet

Servicio de Dermatología, Hospital Universitario Sagrat Cor, Barcelona, España

Recibido el 22 de octubre de 2008; aceptado el 6 de mayo de 2009

### PALABRAS CLAVE

Sarna ampollosa;  
Penfigoide ampolloso;  
Ivermectina

### KEYWORDS

Bullous scabies;  
Bullous pemphigoid;  
Ivermectin

### Resumen

La sarna ampollosa es una enfermedad infrecuente que se suele diagnosticar en ancianos. Los hallazgos clínicos, histológicos e inmunológicos son idénticos al penfigoide ampolloso. En una búsqueda bibliográfica hemos encontrado 24 casos descritos. Aportamos un nuevo caso de sarna ampollosa en un paciente de 72 años que respondió al tratamiento con ivermectina oral y revisamos la literatura médica.

© 2008 Elsevier España, S.L., y AEDV. Todos los derechos reservados.

### Bullous scabies responding to ivermectin therapy

### Abstract

Bullous scabies is a rare disease that is usually diagnosed in elderly patients. The clinical, histological, and immunological findings are identical to bullous pemphigoid. In a review of the literature, we found reports of 24 cases. We present a new case of bullous scabies in a 72-year-old man. The lesions responded to treatment with oral ivermectin.

© 2008 Elsevier España, S.L., and AEDV. All rights reserved.

## Introducción

La sarna o escabiosis es la enfermedad producida por la infestación de la piel por el parásito *Sarcoptes scabiei*. Afecta a personas de todas las edades, frecuentemente a niños y ancianos. Este último grupo es susceptible de presentar lesiones más extensas y atípicas, como en forma de habones, placas de eccema o ampollas. Presentamos un caso de sarna ampollosa en un anciano que respondió al

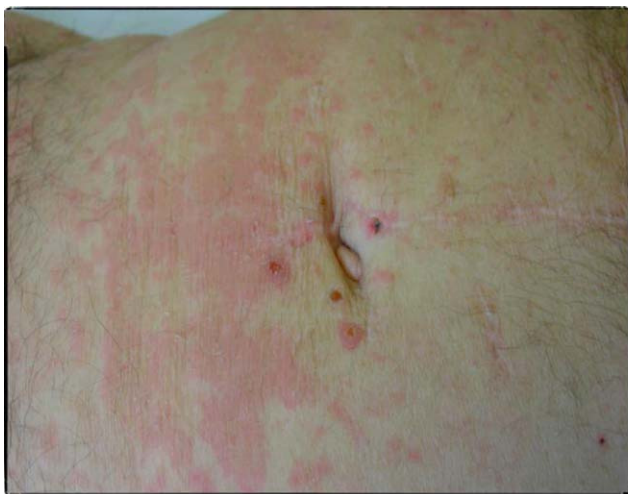tratamiento con ivermectina y revisamos la literatura médica.

## Caso clínico

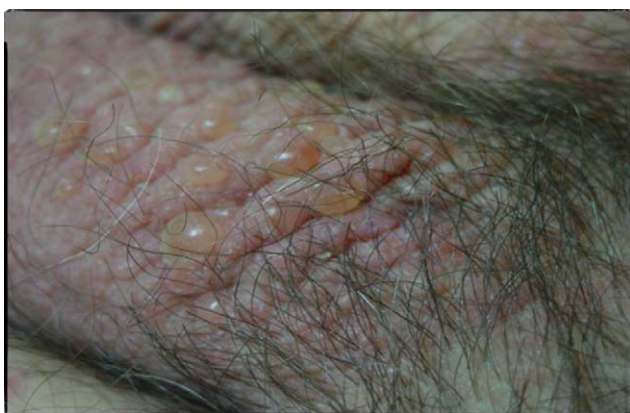Se trata de un paciente varón de 72 años con antecedentes de diabetes mellitus tipo 2, hipertensión arterial e insuficiencia renal crónica en tratamiento con metformina, tiazidas y enalapril, que consultó por lesiones pruriginosas de 4 meses de evolución, con mala respuesta a prednisona en dosis de 5 mg/día e hidroxicina. En la exploración física presentaba pápulas eritematoescamosas que confluían en placas generalizadas y se habían iniciado en el tronco. El

\*Autor para correspondencia.

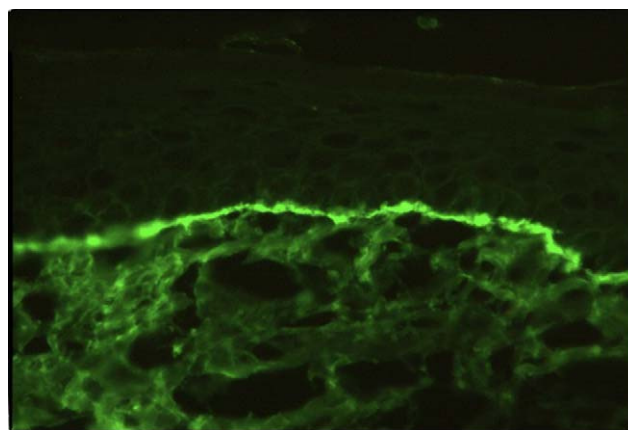
Correo electrónico: loidagalvany@gmail.com  
(L. Galvany Rossell).



**Figuras 1 y 2** Placas eritematoescamosas con lesiones de rascado en el tronco.

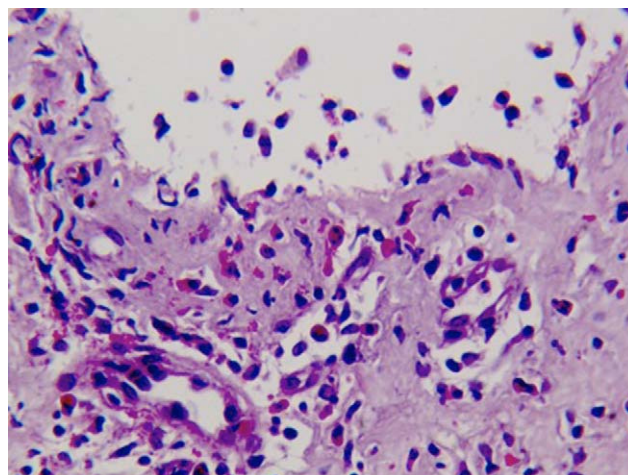


**Figura 3** Ampollas tensas en el escroto.



**Figura 4** Inmunofluorescencia positiva con depósitos lineales de IgG en la membrana basal.

prurito era tan intenso que interfería con las actividades de la vida diaria y el sueño (figs. 1 y 2). Con el diagnóstico de escabiosis, se trató con permetrina tópica al 5%; sin embargo, el paciente no mejoró del prurito y a los 7 días empezaron a aparecer ampollas tensas de líquido claro, de 1 a 5 cm, sobre piel eritematosa, en los genitales y los pliegues inguinales (fig. 3), con signo de Nikolsky negativo; asimismo, las placas eritematoescamosas se volvieron urticariformes. No presentaba afectación palmoplantar, mucosa ni facial. Se realizó un análisis de sangre que mostró una anemia normocítica, 14.570 leucocitos/ml (82% de polimorfonucleares, 11% de linfocitos y 7% de eosinófilos), creatinina de 2,5 mg/ml, proteinograma normal, anticuerpos antitransglutaminasa normales y una placa de tórax, que fue normal. Se procedió a realizar una biopsia para estudio mediante histología convencional e inmunofluorescencia directa de una de las ampollas, y se halló un infiltrado perivascular con eosinófilos en la dermis papilar, ausencia de epidermis y depósitos lineales de IgG y C3 en la membrana basal (figs. 4 y 5). La inmunofluorescencia indirecta fue negativa. Con el diagnóstico de penfigoide ampolloso se inició tratamiento con prednisona en dosis de 1 mg/kg/día, y se obtuvo un claro empeoramiento de la clínica, aparición de nuevas lesiones e



**Figura 5** Hematoxilina-eosina de una de las ampollas del escroto, donde se aprecia un infiltrado perivascular superficial con abundantes eosinófilos. Apréciase que falta la totalidad de la epidermis.

hiperqueratosis distal. Con esta evolución, y tras la aparición de nuevos casos en el entorno familiar del paciente, finalmente se diagnosticó de sarna ampollosa, con curación de todas las lesiones y del prurito con 2 dosis de ivermectina de 200 µg/kg (17 mg), separadas por 10 días, y una fórmula magistral con urea al 10%, permetrina al 5%, acetónido de triamcinolona al 0,1% y gentamicina al 0,1%. Los corticoides orales se retiraron durante las siguientes 3 semanas, y a los 6 meses de seguimiento el paciente se mantenía asintomático y sin aparición de nuevas ampollas.

## Discusión

Las lesiones ampollas son una manifestación atípica de la sarna. Son más frecuentes en ancianos y simulan clínica e histológicamente a un penfigoide ampolloso<sup>1</sup>, por lo que clásicamente recibió la denominación de erupción tipo

penfigoide ampolloso<sup>2</sup>. Ambas entidades pueden ser indistinguibles, sobre todo cuando no se hallan ni el parásito ni detritus en el raspado de la piel. Bean describió el primer caso en 1974<sup>3</sup> y, desde entonces, se han recogido 24 casos en la literatura médica<sup>4</sup>.

La patogenia que se ha postulado para la formación de ampollas es que la persistencia de *S. scabiei* en la piel por un período de tiempo largo desencadena una respuesta inmunitaria específica con activación de los linfocitos T cooperadores tipo 2, lo que eleva los niveles de interleucina 5 y, consecutivamente, de eosinófilos con secreción de enzimas proteolíticas cerca de la membrana basal y, finalmente, la formación de ampollas<sup>5</sup>.

Se ha discutido si estas ampollas son propiamente de escabiosis o si es el parásito el que desencadena un penfigoide ampolloso como tal<sup>6</sup>. Para diferenciar ambas entidades, Nakamura et al<sup>6</sup> recogieron los casos de sarna ampollosa descritos en la literatura médica y los compararon con pacientes diagnosticados de penfigoide ampolloso y,

**Tabla 1** Casos publicados en la literatura médica de sarna ampollosa

Paciente n.º (año)	Autor	Edad	Sexo	IFD	IFI	Tratamiento
1 (1974)	Bean <sup>3</sup>	1	H	NR	NR	HGB 1%
2/3 (1981)	Ponze-Navarez	9/13	M/M	NR/NR	NR/NR	Bencil benzoato 10%
4 (1989)	Viraben	34	M	–	–	Bencil benzoato 10%
5/6 (1991)	Brawan et al <sup>2</sup>	67/76	H/H	IgG granular/ IgG y C3 lineal	–/NR	HGB 1%
7 (1991)	Brawan et al	76	H	IgG y C3 lineal	–	HGB 1%
8 (1992)	Kurosawa et al	76	M	NR	NR	HGB 1%
9 (1993)	Ostlere et al	36	M	C3 lineal	IgG AMB × 10	Malation 1%
10 (1993)	Said et al	74	H	–	NR	HGB 1%, lindano 1%
11 (1993)	Parodi et al	69	H	IgM y C3 lineal	–	HGB 1%
12 (1995)	Veraldi et al	66	M	C3 granular	–	Bencil benzoato 25%
13 (1995)	Haustein et al. <sup>8</sup>	73	H	C3 granular	–	Permetrina 5%
14 (1996)	Slawsky et al	76	H	IgG y C3 lineal	–	Permetrina 5%, HGB 1%, sulfuro 6%
15/16 (1997)	Clyti et al	73/89	H/M	–/–	NR/NR	Bencil benzoato 25%
17/18 (2000)	Bosch-Garcia et al <sup>10</sup>	70/72	M/H	–/–	NR/NR	Permetrina 5%/ Ivermectina oral
19/20 (2001)	Bornhovd et al <sup>5</sup>	76/89	H/H	IgG, C3 y C4 granular/ IgG y C3 lineal	–/IgG 1:160	HGB 1%
21 (2003)	Brar et al	52	H	–	–	Permetrina 5%
22 (2003)	Shahab <sup>1</sup>	4	H	NR	NR	Permetrina 5%
23 (2003)	Nakamura et al <sup>7</sup>	71	H	IgG y C3 lineal	–	Ivermectina oral
24 (2006)	Ansarin et al <sup>4</sup>	42	H	–	NR	Lindano 1%
25 (2006)	Galvany et al	72	H	IgG y C3 lineal	–	Ivermectina oral

AMB: antimembrana basal; H: hombre; HGB: hexacloruro de gamma-benceno; IFD: inmunofluorescencia directa; IFI: inmunofluorescencia indirecta; Ig: inmunoglobulina; M: mujer; NR: no realizada.

además, de sarna. Encontraron una inmunofluorescencia positiva con depósitos de IgG o C3 (granular o lineal) en el 73% de los casos de sarna ampollosa; sin embargo, la inmunofluorescencia indirecta fue negativa en la mayoría de ellos (sólo en un caso fue positiva para IgG pero en valores bajos). En contraste, en los pacientes afectados de penfigoide ampolloso y escabiosis se hallaron depósitos lineales de IgG en C3 con inmunofluorescencia indirecta también positiva (IgG en valores altos). En conclusión, una inmunofluorescencia indirecta negativa o con valores bajos apoyaría el diagnóstico de sarna ampollosa<sup>6</sup>. En la [tabla 1](#) se resumen los casos descritos en la literatura médica de sarna ampollosa.

En cuanto al tratamiento, se han descrito casos de sarna ampollosa con buena respuesta a tratamientos tópicos con permetrina al 5% en los días 1, 8 y 15<sup>8,9</sup>, lindano al 1%<sup>2</sup>, hexacloruro de gamma benceno al 1% y malatión al 1%, con resolución de las ampollas. Si existen signos de hiperqueratosis distal, es necesario añadir un queratolítico como la urea o el ácido salicílico<sup>7</sup> para que penetre el principio activo. De los casos revisados, sólo 2 se trataron con ivermectina oral (12 mg en 2 dosis únicas separadas por 10 días), sin mejoría del prurito hasta el mes y medio de tratamiento. En nuestro caso, hubo respuesta total del prurito y las ampollas a los 15 días con ivermectina de 200 µg/kg en 2 dosis (días 0 y 10); a los 6 meses de seguimiento, el paciente se mantenía asintomático y sin aparición de nuevas ampollas. En un estudio reciente de dermatología basada en la evidencia<sup>11</sup> se concluye que es más efectiva la permetrina al 5% que la ivermectina oral para el tratamiento de la sarna; sin embargo, no concretan el tipo ampolloso. En nuestro caso, no obstante, fue al contrario, y el paciente respondió a la ivermectina oral. Una explicación podría ser la inadecuada aplicación de la permetrina por su edad.

Aportamos un nuevo caso de sarna ampollosa en un paciente anciano con inmunofluorescencia directa positiva e indirecta negativa, que presentó buena respuesta terapéutica a la ivermectina por vía oral.

## Conflicto de intereses

Los autores declaran no tener ningún conflicto de intereses.

## Bibliografía

1. Shahab RK, Loo DS. Bullous scabies. *J Am Acad Dermatol.* 2003;49:346–50.
2. Bhawan J, Milstone E, Malhotra R, Rosenfeld T, Appel M. Scabies presenting as bullous pemphigoid-like eruption. *J Am Acad Dermatol.* 1991;24:179–81.
3. Bean SF. Bullous scabies. *JAMA.* 1974;230:878.
4. Ansarin H, Jalali MH, Mazloomi S, Soltani-Arabshahi R, Setarehshenas R. Scabies presenting with bullous pemphigoid-like lesions. *Dermatol Online J.* 2006;12:19.
5. Bornhovd E, Partscht K, Flaig MJ, Messer G. [Bullous scabies-triggered bullous pemphigoid]. *Hautarzt.* 2001;52:56–61.
6. Balighi K, Robati RM, Hejazi N. A dilemma: Bullous pemphigoid-like eruption in scabies or scabies-induced bullous pemphigoid. *Dermatol Online J.* 2006;12:13.
7. Nakamura E, Taniguchi H, Ohtaki N. A case of crusted scabies with a bullous pemphigoid-like eruption and nail involvement. *J Dermatol.* 2006;33:196–201.
8. Hausteil UF. Bullous scabies. *Dermatology.* 1995;190:83–4.
9. Hausteil UF, Hlawa B. Treatment of scabies with permethrin versus lindane and benzyl benzoate. *Acta Dem Venereol.* 1989;69:348–51.
10. Bosch-García R, Arce Calvo MF, Gallardo-Pérez MA, Ruiz del Portal Pérez-Bryan G, Herrera Ceballos E. Sarna ampollosa: a propósito de dos casos. *Actas Dermosifiliogr.* 2000;91:219–22.
11. Hu S, Bigby M. Treating scabies. Results from an update cochrane review. *Arch Dermatol.* 2008;144:1638–41.