

## CARTAS CIENTÍFICO-CLÍNICAS

### Vasculitis leucocitoclástica asociada a consumo de cocaína

#### Leukocytoclastic Vasculitis Related to Cocaine Use

Sr. Director:

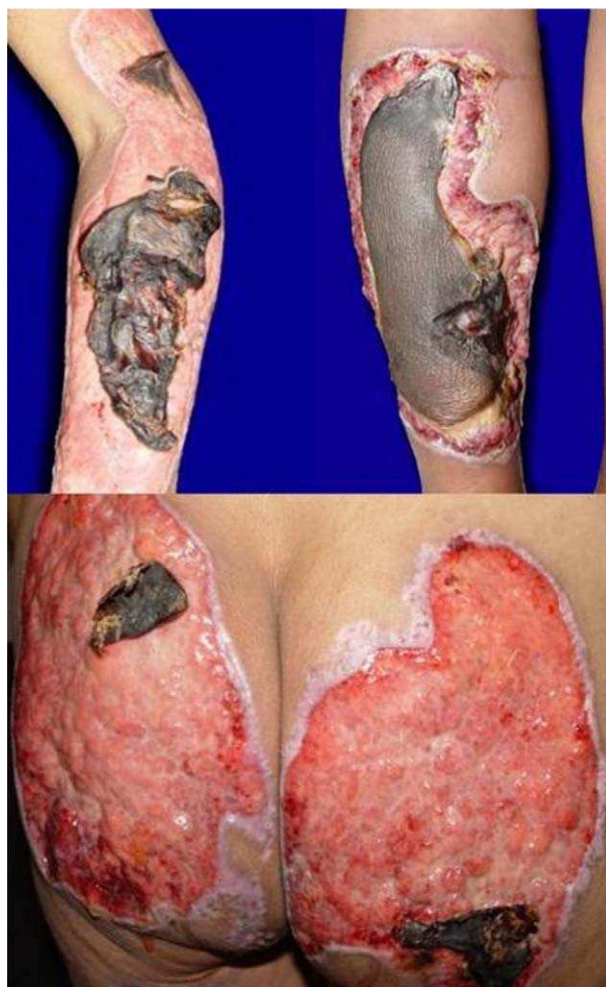
La vasculitis asociada a cocaína es una complicación infrecuente de esta toxicomanía que plantea importantes problemas de diagnóstico diferencial y de manejo terapéutico. Presentamos un caso de esta asociación.

Se trata de una paciente mujer de 45 años con antecedentes de toxicomanía por consumo de cocaína desde los 23 años que consultó por una dermatosis diseminada que afectaba a la práctica totalidad de las áreas corporales, de 20 días de evolución y que se acompañaba de fiebre y dolor intenso que le impedía la deambulación. En el momento del ingreso la paciente tenía bajo peso, facies dolorosa, signos vitales normales y mucosas deshidratadas. A la exploración física presentaba múltiples úlceras de morfología y tamaño variado con exudado purulento fétido y algunas cubiertas con escaras necróticas (fig. 1).

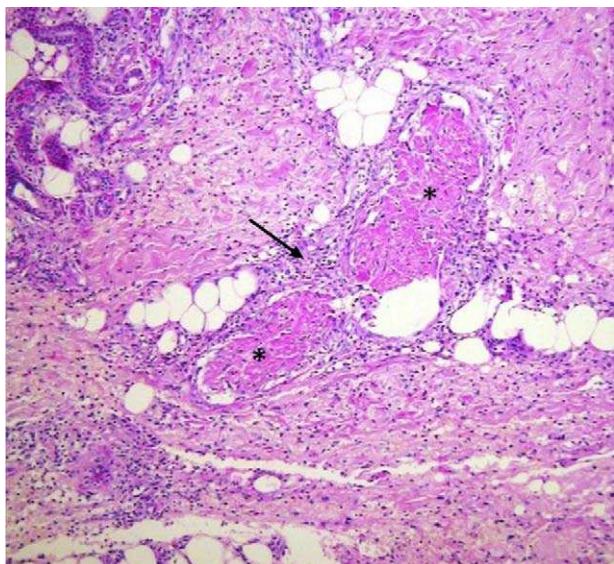
Con la orientación clínica de vasculitis sistémica se llevaron a cabo diversas exploraciones complementarias de las que destacaban una leucocitosis de 12.500 células/ $\mu$ l, Hb 9,8 g/dl, trombocitosis reactiva de 658.000/ $\mu$ l, hipoalbuminemia de 2,0 g/dl, GPT 68 UI/l, GOT 62 UI/l, GGT 181 UI/l, fosfatasa alcalina 326 UI/l; depuración de creatinina en 88,3 ml/min con 86,6% de función, proteína C reactiva 1:40 mg/dl, VDRL negativo, factor reumatoide negativo, anticuerpos c-ANCA 1:40, p-ANCA 1:2.560 U/ml, p-ANCA anti-lactoferrina 48,2 U/ml, cultivo de exudado de piel: *E. coli*, perfil viral de hepatitis: anticuerpos anti-VHA total positivo, anti-VHB y VHC negativos, VIH (ELISA) negativo y el resultado de la biopsia de piel mostró vasculitis leucocitoclástica (fig. 2).

El Servicio de Otorrinolaringología informó de la presencia de una perforación de la porción cartilaginosa del septum nasal, corroborado por tomografía axial computarizada, y se realizó una biopsia de la mucosa nasal donde se observó únicamente inflamación crónica. La paciente fue diagnosticada de un trastorno de personalidad mixto por parte del Servicio de Psiquiatría, por lo que se inició tratamiento con amitriptilina, perfenazina y diazepam. Se procedió a la realización de una limpieza quirúrgica de las úlceras y escarectomía por

parte del Servicio de Cirugía general. La paciente recibió tratamiento con antibiótico (trimetoprim/ sulfametoxazol 160/800 mg por vía endovenosa cada 12 horas durante 14 días), analgésicos y talidomida a dosis de 100 mg/día, y una vez controlado el proceso infeccioso se añadió prednisona a dosis de 0,5 mg/kg. La evolución fue satisfactoria procediendo al alta de la paciente a los 37 días con las exulceraciones en proceso de reepitelización y tejido de



**Figura 1** Fotografía inicial. Se observan úlceras con exudado purulento cubiertas por escaras necróticas.



**Figura 2** Estudio histopatológico (40x-PAS): abundante infiltrado inflamatorio perivascular, principalmente neutrofílico que infiltra y destruye parcialmente las paredes vasculares; abundante leucocitoclasia y numerosos focos de trombosis vascular.

granulación. El diagnóstico al alta fue de vasculitis asociada al uso de cocaína en función del estudio clínico, histopatológico y la positividad para ambos marcadores (pANCA y lactoferrina), el antecedente de consumo crónico de dicha droga y una vez descartadas otras causas.

Durante el seguimiento se comprobó la reepitelización de la mayor parte de las lesiones, que evolucionaron hacia cicatrices hipertróficas y queloides retráctiles, pendientes de tratamiento quirúrgico por el Servicio de Cirugía plástica en el momento actual (fig. 3).

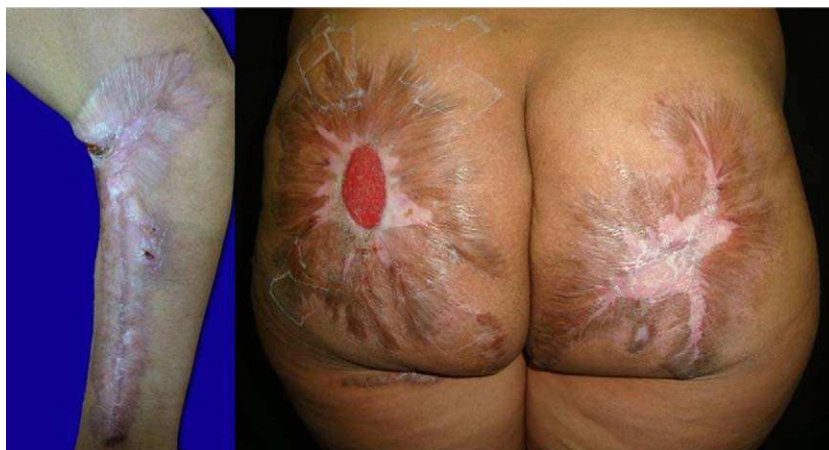El consumo de cocaína está aumentando en todo el mundo, lo que conlleva un incremento en las enfermedades asociadas. El espectro de lesiones cutáneas causadas por la cocaína es amplio, y se ha asociado a vasoespasmo digital, enfermedades ampollosas, vasculitis de pequeño y mediano vaso que se manifiestan como púrpura, vasculitis necrotizante, vasculitis urticarial, úlceras, *livedo*

*reticularis*, enfermedad de Buerger, pioderma gangrenoso y gangrena<sup>1,2</sup>. Algunos autores responsabilizan al levamisol, un adulterante presente en el producto final, como el responsable del daño en los casos que cursan con trombosis microvascular y neutropenia<sup>3</sup>. Se han publicado casos de coexistencia de consumo de cocaína y de granulomatosis de Wegener (GW)<sup>4</sup>, y dado que ambas pueden causar lesiones destructivas de la línea media facial puede resultar difícil distinguirlas. En la paciente que presentamos la ausencia de vasculitis granulomatosa del tracto respiratorio, de afección renal y de títulos elevados de c-ANCA permitieron descartar esta posibilidad.

El protocolo de estudio de una vasculitis inducida por cocaína es idéntico al de las vasculitis inducidas por fármacos, incluye un hemograma, velocidad de sedimentación globular, bioquímica general, radiografía de tórax, análisis de orina, pruebas de función hepática y sangre oculta en heces. Posteriormente se deben considerar otros estudios más específicos, como el estudio histopatológico con o sin inmunofluorescencia directa; anticuerpos anticardiolipina, niveles de homocisteína, proteína C y S y crioglobulinas. También se deben determinar niveles séricos de ANCA, anticuerpos antinucleares (ANA), factor reumatoide, complemento, anticuerpos de hepatitis B y C y estudio de VIH<sup>5</sup>.

El caso presentado fue el de una paciente farmacodependiente, con lesiones clínicas compatibles con vasculitis necrotizante, confirmado con el estudio histopatológico y diagnosticada de una vasculitis cutánea ANCA-positiva (p-ANCA 1:2.560 U/ml, anticuerpos anti-lactoferrina 48,2 U/ml), por lo que se realizó el diagnóstico diferencial con otras vasculitis de pequeño vaso asociadas a ANCA. El papel de los ANCA en la patogénesis de la enfermedad permanece sin esclarecerse. Una hipótesis sugiere que los ANCA estimulan la degranulación de los neutrófilos, su activación y apoptosis, causando un daño endotelial directo e indirecto<sup>6</sup>. Los ANCA inducidos por drogas muestran un patrón de fluorescencia perinuclear (pANCA) y positividad a varios antígenos (MPO, catepsina G, PR3, azuricidina, proteína BPI, lactoferrina y HNE). En la literatura se ha informado de que estos dos últimos apoyan el diagnóstico de un síndrome relacionado con el consumo de cocaína<sup>3,7</sup>.

No existe consenso para el manejo de estos pacientes, habiéndose publicado buenos resultados con el uso



**Figura 3** Fotografía de control a los 7 meses. Se observa re-epitelización de las lesiones y cicatrices.

de esteroides sistémicos, antiinflamatorios no esteroideos, antihistamínicos, dapsona, pentoxifilina e inmunoglobulina intravenosa<sup>8</sup>. Nuestra paciente, además de la suspensión de la droga causal, recibió tratamiento con talidomida y esteroides sistémicos con excelentes resultados que no evitaron, sin embargo, las importantes secuelas cicatriciales.

## Bibliografía

1. Stone JH. Vasculitis: a collection of pearls and myths. *Rheum Dis Clin North Am.* 2007;33:691-739.
2. Roche E, Martínez-Menchón T, Sánchez-Carazo JL, Oliver V, Alegre de Miquel V. Piodermas gangrenosas eruptivas asociadas al consumo de cocaína inhalada. Presentación de dos casos. *Actas Dermosifiliogr.* 2008;99:727-30.
3. Walsh NMG, Green PJ, Burlingame RW, Pasternak S, Hanly JG. Cocaine related retiform purpura: evidence to incriminate the adulterant, levamisole. *J Cutan Pathol.* 2010;37:1212-9.
4. Neynaber S, Mistry-Burchardi N, Rust C, Samtleben W, Burgdorf WHC, Seitz MA, et al. PR3-ANCA-positive necrotizing multi-organ vasculitis following cocaine abuse. *Acta Derm Venereol.* 2008;88:594-6.
5. Merkel PA. Drug-induced vasculitis. *Rheum Dis Clin North Am.* 2001;27:849-62.
6. Khasnis A, Langford CA. Update on vasculitis. *J Allergy Clin Immunol.* 2009;123:1226-36.
7. Csernok E, Lamprecht P, Gross WL. Clinical and immunological features of drug-induced and infection-induced proteinase 3-antineutrophil cytoplasmic antibodies and myeloperoxidase-antineutrophil cytoplasmic antibodies and vasculitis. *Curr Opin Rheumatol.* 2010;22:43-8.
8. Pham T, Heinly C, Herman C, Selim MA. P-ANCA positive cocaine associated vasculitis: a case report. *J Cutan Pathol.* 2008;32:109.

Y. Salas-Espíndola<sup>a</sup>, A. Peniche-Castellanos<sup>a,\*</sup>,  
I. López-Gehrke<sup>a</sup> y P. Mercadillo-Pérez<sup>b</sup>

<sup>a</sup> Servicio de Dermatología, Hospital General de México, México, D.F

<sup>b</sup> Servicio de Dermatopatología, Hospital General de México, México, D.F

\* Autor para correspondencia.

Correo electrónico: [amelia\\_peniche@yahoo.com.mx](mailto:amelia_peniche@yahoo.com.mx)  
(A. Peniche-Castellanos).

doi:10.1016/j.ad.2011.01.014

## Alopecia areata y terapias biológicas. Presentación de un caso asociado a adalimumab

### Alopecia Areata After Biologic Therapy: Report of a Case Related to Adalimumab

Sr. Director:

La alopecia areata (AA) es una alopecia no cicatricial de etiología autoinmune caracterizada por una respuesta organoespecífica de tipo celular mediada por linfocitos T CD4+ y CD8+. Estos podrían activarse por autoantígenos del bulbo piloso induciendo el proceso inflamatorio, que conduciría finalmente a la caída del cabello. Recientemente, y debido a la generalización del tratamiento con terapias biológicas, se ha detectado un número creciente de publicaciones sobre trastornos autoinmunes en relación con las mismas, entre ellos la propia AA.

Un varón de 39 años con psoriasis en placas que realizaba tratamiento con adalimumab 40 mg bisemanal durante el último año consultó por la aparición, en las últimas semanas, de dos placas de alopecia localizadas en el vértex (fig. 1). El paciente no tenía antecedentes familiares ni personales de AA ni refería ningún acontecimiento infeccioso, vacunal o estresante anterior al desarrollo de las lesiones. Con el diagnóstico de AA se suspendió el tratamiento con adalimumab y se pautó propionato de clobetasol 0,05% crema una vez al día. Después de 6 meses de seguimiento ambas placas de alopecia presentaban el mismo diámetro que en la primera consulta, a pesar de la suspensión del anti TNF- $\alpha$ .

Adalimumab es un anticuerpo monoclonal recombinante totalmente humanizado frente al TNF- $\alpha$ . Su uso está aprobado para trastornos como la artritis reumatoide, la

espondilitis anquilosante, la enfermedad de Crohn, la psoriasis y la artritis psoriásica. El TNF- $\alpha$  es una citoquina con efectos proinflamatorios que forma parte de la inmunidad innata de nuestro organismo. Sin embargo, su neutralización por anticuerpos anti TNF- $\alpha$ , como adalimumab, se ha asociado a fenómenos y enfermedades autoinmunes como la esclerosis sistémica y el lupus eritematoso sistémico<sup>1</sup>. Aunque el papel del TNF- $\alpha$  en la fisiopatología de estos procesos es complejo, se ha demostrado que inhibe el crecimiento folicular *in vitro*<sup>2</sup> y que es producido por las células mononucleares que rodean al folículo en la AA<sup>1</sup>, siendo, por tanto, una citoquina implicada en la caída del pelo. En este sentido los fármacos anti TNF- $\alpha$  y otras terapias biológicas se han utilizado en el tratamiento de la AA con resultados poco esperanzadores. Aunque se han descrito respuestas satisfactorias en algunos casos esporádicos, estudios más amplios no han podido demostrar efectos terapéuticos significativos con etanercept<sup>3</sup>, alefacept<sup>4</sup> o efalizumab<sup>5</sup>.

Por el contrario, son cada vez más frecuentes los nuevos casos de AA en pacientes en tratamiento con anti TNF- $\alpha$  y otras terapias biológicas. Así, se han descrito casos de AA inducidos por etanercept, infliximab y adalimumab. García Bartels et al comunicaron el primer caso de AA inducido por adalimumab en una mujer de 23 años que desarrolló una alopecia universal dos meses después de iniciar dicho tratamiento<sup>6</sup>. Desde entonces se han descrito 7 pacientes más. Sólo dos tenían antecedentes previos de AA y tres desarrollaron una AA universal<sup>1,6-10</sup>. El tiempo transcurrido entre la introducción del anti TNF- $\alpha$  y el desarrollo de la alopecia osciló entre los dos meses y los dos años. La suspensión de adalimumab, cuando se hizo, no supuso la repoblación pilosa en ninguno de los casos durante el periodo de seguimiento, al igual que ocurrió en nuestro paciente.

Se desconoce de forma precisa el mecanismo por el cual el bloqueo del TNF- $\alpha$  podría inducir la AA. En 2005 De Bandt