

Reconstrucción de alopecia cicatricial mediante trasplante de pelo corporal

Body-Hair Transplant for Cicatricial Alopecia

Sr. Director:

La cirugía de trasplante capilar es un campo que está en continua evolución. Desde que en 1959 Norman Orentreich describiera el fenómeno de dominancia donante en la alopecia androgénica, descubriendo así el camino a los trasplantes capilares, el campo del trasplante de pelo ha estado en permanente renovación¹. En estos últimos 15 años se ha conseguido por fin acabar con la idea de que el trasplante de pelo es una técnica agresiva que produce un resultado artificial gracias al empleo de unidades foliculares (UF), convirtiéndola en una técnica poco invasiva y con resultados aceptables en la mayoría de las ocasiones²⁻⁴.

Presentamos el caso de un varón de 30 años con alopecia androgénica Norwood tipo III sometido, en otro centro en 2008, a un trasplante capilar mediante la técnica de la tira implantándosele un total de 3.800 UF en la región frontoparietal procedentes de la región donante parieto-occipital.

Consulta un año y medio después de la intervención para valorar la reconstrucción de la cicatriz del área donante de 3x2 cm de diámetro, así como reforzar la zona frontal detrás de la línea de implantación capilar (fig. 1a, b).

Al evaluar la posibilidad de la región occipital como área donante, se observó una baja densidad folicular, 50 UF/cm², por lo que se planteó repoblar la zona frontal mediante la combinación de UF de la región occipital y pectoral obteniendo así un número razonable de folículos.

Para obtener las UF se utilizó un punch de 0,8 mm de diámetro, previa anestesia local con lidocaína al 2% y adrenalina 1:100.000. Se obtuvieron un total de 335 UF en la región pectoral (fig. 2a) y 600 UF de la región parieto-occipital.

Tras anestesiar la zona receptora se realizaron las incisiones en el área cicatrizal utilizando una aguja de 19G y se implantaron las UF corporales con una densidad de 17 UF/cm²

De los 335 UF corporales obtenidas, 100 se implantaron en la cicatriz de la región temporo-parietal para valorar la respuesta (fig. 2b), y el resto UF corporales junto con otras 600 UF obtenidas de la región parieto-occipital se implantaron en la región frontal.

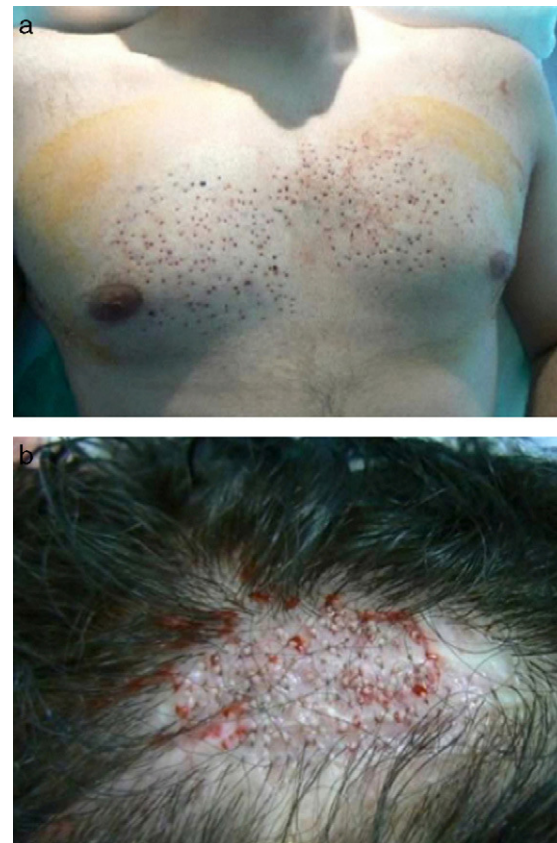

Figura 2 a. Zona pectoral donante tras la extracción de las unidades foliculares. b. Implantación de unidades foliculares corporales en la cicatriz.

El paciente fue valorado a los 4 y 6 meses después el tratamiento, observándose una supervivencia de más del 80% de las UF trasplantadas en la cicatriz y con unas características del pelo tanto de grosor como de longitud prácticamente indistinguibles del pelo del cuero cabelludo (fig. 3 a, b). La zona pectoral donante cicatrizó correctamente sin desarrollo de queloides o cicatrices visibles, consiguiéndose así un resultado estético muy satisfactorio para el paciente.

Las alopecias cicatriciales secundarias a quemaduras, cirugía, traumatismos o radioterapia son una indicación excelente para el trasplante capilar⁵⁻⁷. El paciente presentado desarrolló una cicatriz iatrogénica parietal tras

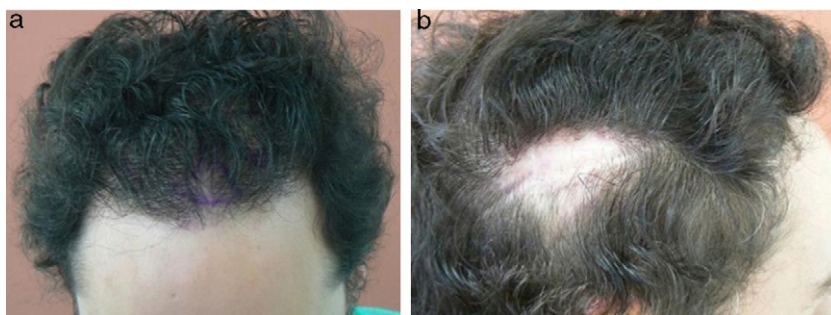

Figura 1 a. Aspecto de la región fronto-temporal del paciente después de un primer trasplante capilar convencional. b. Aspecto de la zona donante de la región parieto-temporal.

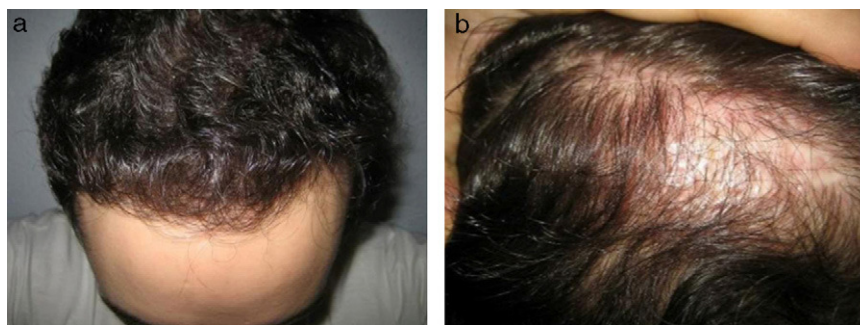


Figura 3 a. Región frontal y b. del área cicatricial 6 meses después de la cirugía.

una «megasesión» debido posiblemente a que la tira de la zona donante se extendió más allá de las recomendaciones habituales para conseguir la mayor cantidad de folículos posibles. Las alternativas terapéuticas que nos planteamos para reconstruir la cicatriz eran colocar un expansor y cierre directo, alternativa que el paciente rechazó, o bien realizar un trasplante de UF en la cicatriz.

Una de las precauciones que se debe de tener en cuenta a la hora de hacer un trasplante capilar en una cicatriz, es que la densidad de UF/cm² debe de ser menor que en una área de piel normal (30-40 UF/cm²), ya que la irrigación vascular en la cicatriz es menor y los folículos podrían competir por dicha vascularización.

En el trasplante capilar convencional, el área donante está limitada al cuero cabelludo. Sin embargo, la técnica de extracción de unidades foliculares (FUE), permite utilizar pelo corporal para trasplantarlo en el cuero cabelludo. En la técnica de extracción de unidades foliculares (FUE) en lugar de extirpar la tira, extraemos de forma individual las UF utilizando punches circulares de 0,7-1 mm de diámetro. Estos pequeños orificios de la zona donante curan por segunda intención en pocos días.

El trasplante de UF corporales es una técnica descrita en la literatura^{4,5}, que tiene en cuenta el concepto de «*recipient dominant*», es decir, que el pelo corporal trasplantado adopta las características del pelo del área receptora^{5,8,9} y que obtiene mejores resultados en aquellas UF obtenidas de la barba y de la región pectoral.

Si bien es cierto que la zona pectoral es una región con predisposición al desarrollo de queloides, y es algo que se debe de tener en cuenta e informar al paciente, no hay casos descritos de aparición de queloides en pacientes de raza blanca tras la técnica de extracción de UF con punch.

Aunque el trasplante de folículos corporales es una técnica aún controvertida y con pocos casos publicados, presentamos este caso de alopecia cicatricial reconstruida mediante trasplante de pelo corporal ya que, aunque la densidad obtenida para cubrir la cicatriz no es aún suficiente, sí hemos observado una buena tasa de crecimiento del pelo corporal. Creemos también importante que el dermatólogo conozca la utilidad y las posibilidades del trasplante de

pelo ya que con frecuencia nos encontramos con pacientes que no han sido debidamente informados sobre esta técnica, o que incluso son desanimados por el propio médico especialista.

Bibliografía

- Orentreich N. Autografts in alopecias and other selected dermatological conditions. *Ann NY Acad Sci.* 1959;83:463-79.
- Rassman WR, Carson S. Micrografting in extensive quantities. The ideal hair restoration procedure. *Dermatol Surg.* 1995;21:306-11.
- Bernstein RM, Rassman WR, Szaniawski W, Halperin A. Follicular transplantation. *Int J Aest Rest Surg.* 1995;3:119-32.
- Bernstein RM, Rassman WR. Follicular transplantation: patient evaluation and surgical planning. *Dermatol Surg.* 1997;23:771-84.
- Jones R. Body Hair transplant into Wide Donor Scar. *Dermatol Surg.* 2008;34:857.
- Woods R, Woods-Campbell A. Chest hair micrografts display extended growth in scalp tissue: a case report. *British Association of Plastic Surgeons.* 2004;57:789-91.
- Jimenez-Acosta F, Ponce I. Técnica actual del trasplante de pelo de unidades foliculares. *Actas Dermosifiliogr.* 2010;101:291-306.
- Millar SE. Molecular mechanisms regulating hair follicle development. *J Investg Dermatol.* 2002;118:216-25.
- Hwang S, Kim JC, Ryu HS, Cha YC, Lee SJ, Na GY, Kim DW. Does recipient site influence hair growth characteristics in hair transplantation? *Dermatol Surg.* 2002;28:795-9.

T. Meyer-Gonzalez^{a,*} e C. Bisanga^b

^a *Servicio de Dermatología, Hospital Virgen de la Victoria, Málaga, España*

^b *Unidad de Trasplante de Pelo, BHR Clinic, Bruselas, Bélgica*

* Autor para correspondencia.

Correo electrónico: tmeyer@aedv.es
(T. Meyer-Gonzalez).

doi:10.1016/j.ad.2011.04.018