

CASOS PARA EL DIAGNÓSTICO

Pápulas umbilicadas en dorso de manos

Umbilicated Papules on the Dorsum of Hands

Historia clínica

Presentamos el caso de una mujer de 35 años de edad que consulta por la aparición de lesiones pruriginosas desde hace 6 meses en dorso de las manos. El cuadro empeoró desde que comenzó a trabajar como panadera, y tras pequeñas quemaduras se intensificaron. Como antecedentes refiere que desde la infancia, ante mínimos traumatismos, presentaba una cicatrización anómala, que consistía en la producción de lesiones papulosas erosivas que se resolvían en 6 semanas. Tiene 2 hermanos varones que presentan un cuadro clínico similar.

Exploración física

Se apreciaban lesiones en distintos estadios evolutivos (fig. 1) localizadas en el dorso de las manos y los brazos que consistían en pápulas de 2 a 5 mm, redondas, de tonalidad de la piel, algunas umbilicadas, con un pequeño tapón queratósico central (fig. 2). Otras, las más antiguas eran máculas de color marrón claro infiltradas.

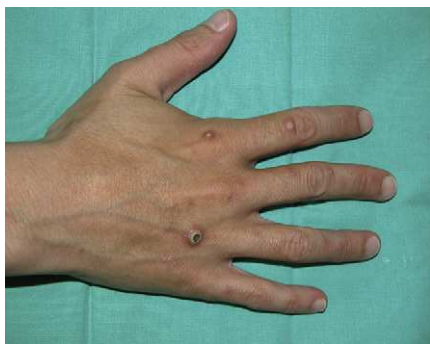

Figura 1

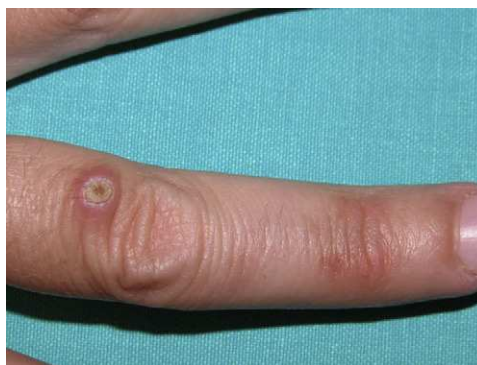

Figura 2

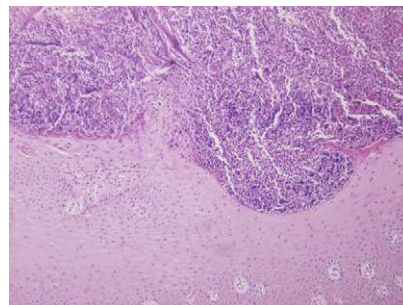


Figura 3 Hematoxilina-eosina x 40.

Histopatología

En la dermis superficial se observaban haces de colágeno engrosados rodeados de zonas de proliferación epidérmica que daban lugar a una eliminación transepidérmica del colágeno, a través de un pequeño cráter central constituido por material queratósico acompañado de infiltrado inflamatorio mixto y detritus celular (fig. 3).

Exploraciones complementarias

Realizamos un estudio analítico con bioquímica completa, descartando alteraciones del metabolismo glucídico e insuficiencia renal.

¿Cuál es su diagnóstico?

Diagnóstico

Colagenosis perforante reactiva familiar.

Evolución y tratamiento

Se inició tratamiento tópico con tretinoína al 0,1 junto con emolientes en las lesiones más recientes. Insistimos en que evitase los traumatismos o el rascado. Las lesiones mejoraron en 4 semanas con disminución en número y sintomatología.

Comentario

La colagenosis perforante reactiva familiar (CPRF) pertenece al grupo de las enfermedades perforantes primarias, caracterizadas por tapones queratósicos en los que el tejido conjuntivo dérmico es eliminado a través de la epidermis¹.

Estas comprenden principalmente cuatro tipos: la elastosis perforante serpiginosa, en la que la eliminación es de las fibras elásticas, las dermatosis perforantes adquiridas en la edad adulta, especialmente relacionadas con diabetes, insuficiencia renal o toxicodermias², y la colagenosis perforante reactiva familiar, que es la menos frecuente³.

En 1967 Mehregan, Schwartz y Livingood describieron por primera vez esta dermatosis, hasta el momento de etiología desconocida y de base hereditaria, con diferentes patrones de transmisión. Es un cuadro infrecuente del que solo existen unos 50 de casos publicados⁴.

Los pacientes desarrollan desde la infancia, tras traumatismos superficiales pápulas menores de 10 mm de diámetro de la tonalidad de la piel que van adquiriendo una morfología crateriforme, con un pequeño tapón queratósico central, localizadas selectivamente en la superficie de extensión de brazos, dorso de manos, y con menos frecuencia los codos, las rodillas y los pies. Las palmas y las plantas están de forma característica respetadas. Las lesiones regresan en 2 meses dejando atrofia e hipopigmentación. Este fenómeno isomórfico es más típico de esta enfermedad que del resto de trastornos perforantes.

El defecto básico se atribuye a una anomalía genética del colágeno que condiciona una mayor labilidad tras traumatismos y que, asociado a un aumento en la concentración sérica y tisular de fibronectina, favorece la migración y proliferación epitelial, produciendo como resultado final la eliminación transepidermica del colágeno dañado⁵.

En la histología se observan depósitos de colágeno basófilo de la dermis rodeados de células inflamatorias y de áreas de proliferación epidérmica, que acaban dando lugar a una

eliminación transepidermica a través de un pequeño cráter central constituido por material queratósico y células inflamatorias. No existe alteración de las fibras elásticas⁶.

Como diagnóstico diferencial además de plantearnos el resto de enfermedades perforantes. También hay que descartar patología inflamatoria (foliculitis, prurigo nodular, picaduras de artrópodos), depósito de material mucoide (mucinosis papular acral persistente) o tumores (queroatoacantomas múltiples, siringomas, dermatofibromas).

Se han descrito múltiples tratamientos tales como emolientes, corticoides tópicos, ácido retinoico tópico, isotretinoína oral, suplementos de vitamina A, con respuesta clínica variable⁶. Las formas hereditarias de CPR suelen ser leves y localizadas y no ocasionan sintomatología llamativa salvo en circunstancias puntuales.

Conflicto de intereses

Los autores declaran no tener ningún conflicto de intereses.

Bibliografía

1. Patterson JW. The perforating disorders. *J Am Acad Dermatol*. 1984;10:561-81.
2. Fernández-Guarino M, Aldanondo I, González-García C, Garrido P, Marquet A, Pérez-García B, et al. Dermatitis perforante por gefitinib. *Actas dermosifiliogr*. 2006;97:208-11.
3. Nyfors A, Mehregan AH. Reactive perforating collagenosis (Mehregan). Report of two new cases and review of literature. *Acta Derm Venerol*. 1973;53:375-80.
4. Ramesh V, Sood N, Kubba A, Singh B, Makkar R. Familial reactive perforating collagenosis: a clinical, histopathological study of 10 cases. *J Eur Acad Dermatol Venereol*. 2007;21:766-70.
5. Morgan MB, Truitt CA, Taira Somach S, Pitha JV, Everett MA. Fibronectin and the extracellular matrix in the perforating disorders of the skin. *Am Jm Dermatopathol*. 1998;20:147-54.
6. Bhat YJ, Manzoor S, Qayoom S, Wani R, Baba AN, Bhat AH. Familial reactive perforating collagenosis. *Indian J Dermatol*. 2009;54:334-7.

A.I. Sánchez-Moya^{a,*}, R. Juárez-Tosina^b
y D. García Almagro^a

^a *Servicio de Dermatología, Complejo Hospitalario, Toledo, España*

^b *Servicio de Anatomía Patológica, Complejo Hospitalario, Toledo, España*

* Autor para correspondencia.

Correo electrónico: anai.sanchezmoya@yahoo.es
(A.I. Sánchez-Moya).