



# ACTAS Derma-Sifiliográficas

Full English text available at  
[www.actasdermo.org](http://www.actasdermo.org)



## CASO CLÍNICO

# Cirugía reconstructiva de la región cigomática-medial de la mejilla: Presentación de 5 casos

M.G. Pérez-Paredes\*, B. González-Sixto, M.M. Otero-Rivas y M.Á. Rodríguez-Prieto

Servicio de Dermatología, Complejo Asistencial Universitario de León, León, España

### PALABRAS CLAVE

Mejilla;  
Procedimientos  
quirúrgicos  
reconstructivos;  
Colgajos quirúrgicos

### KEYWORDS

Cheek;  
Surgical  
reconstruction;  
Surgical flaps

**Resumen** La mejilla es la subunidad anatómica mayor de la cara. Es una estructura bilateral, por lo que es necesario respetar la simetría. Por otra parte contacta periféricamente con importantes orificios naturales cuya localización debemos respetar en la reconstrucción quirúrgica. Esto es particularmente importante en la subunidad cigomático-medial, cuya delicada unión con el párpado inferior hace que tengamos que ser cuidadosos para evitar un ectropión. Presentamos 5 opciones reconstructivas de defectos quirúrgicos secundarios a la extirpación de otros tantos tumores en esta localización.

© 2012 Elsevier España, S.L. y AEDV. Todos los derechos reservados.

### Reconstructive Surgery of the Medial Zygomatic Region of the Cheek: Presentation of 5 Cases

**Abstract** The cheek is the largest anatomical subunit of the face. It is a bilateral structure and symmetry must therefore be preserved. Peripherally it is related to important natural orifices whose location must also be maintained during surgical reconstructions. This is particularly important in the medial zygomatic subunit, whose delicate junction with the lower eyelid means that care must be taken to avoid ectropion. We present 5 options for the reconstruction of surgical defects secondary to the excision of tumors in this region.

© 2012 Elsevier España, S.L. and AEDV. All rights reserved.

## Introducción

La mejilla es la subunidad estética más amplia de la cara. Presenta unos límites claros que son: el arco cigomático y el surco infraorbitario en su parte superior, el surco nasogeniano y labiogeniano a nivel medial, el borde de la mandíbula en el inferior y la región preauricular lateralmente. Clásicamente se describen de forma artificiosa, pero docente,

4 subunidades estéticas: medial, cigomática, bucal y lateral<sup>1</sup>. Cada una de estas subunidades presenta unas características que el cirujano debe tener en cuenta a la hora de su reconstrucción para poder obtener el mejor resultado funcional y estético. De forma ideal se recomienda que las incisiones y los bordes de los colgajos se localicen dentro de estas subunidades para maximizar el camuflaje de las cicatrices. En este artículo vamos a valorar distintas técnicas reconstructivas en pacientes que presentan enfermedad tumoral a nivel de las regiones medial y cigomática<sup>2</sup>.

En la subunidad medial debemos valorar que la unión de la mejilla con el párpado forma una subunidad propia, por

\* Autor para correspondencia.

Correo electrónico: [pegemina@yahoo.es](mailto:pegemina@yahoo.es) (M.G. Pérez-Paredes).

lo que debemos respetar, además de la posición y función del párpado inferior, la forma y delicada progresión del área palpebromalar<sup>3</sup>.

El ligamento cigomático fija la piel de la subunidad cigomática a este nivel. Aquí la rama temporal del nervio facial se hace muy superficial; algo que debemos conocer cuando estemos realizando cirugía en esta zona.

En la reconstrucción de la eminencia malar tenemos que tener en consideración el paquete graso, que aporta convexidad y volumen a esta zona<sup>2</sup>.

Recordaremos que la irrigación sanguínea corre a cargo de la arteria facial y sus ramas, la inervación muscular depende del nervio facial y la sensitiva del nervio maxilar, rama del v par craneal<sup>3</sup>.

## Casos clínicos

### Caso 1

Se trata de una mujer de 75 años que presenta un lentigo maligno melanoma de  $2,2 \times 1,2$  cm de diámetro. Después de resecada la lesión, se diseña un colgajo de avance-rotación por encima del arco cigomático hasta el trago. Posteriormente se triangula el borde inferior del defecto y se realiza una Z en la región preauricular para permitir un mayor avance del colgajo. Para finalizar se realiza una sutura subcutánea con Vicryl® y cutánea con una seda de 4/0 (fig. 1).

### Caso 2

Un varón de 78 años presenta un carcinoma basocelular a nivel del tercio externo del párpado superior izquierdo de  $1,6 \times 0,8$  cm y un lentigo maligno melanoma de  $3 \times 4$  cm a nivel malar izquierdo. Una vez extirpada la lesión malar se diseña un colgajo de avance en la región temporal, se triangula el borde superointerno del defecto, se despega el borde inferior y se realiza una extirpación triangular del tumor palpebral, que servirá de triángulo de descarga para el desplazamiento del colgajo. La sutura se realiza con seda de 4/0 (fig. 2).

### Caso 3

Un varón de 72 años presenta un carcinoma basocelular sólido esclerodermiforme de  $1 \times 0,8$  cm de diámetro a nivel malar. Una vez extirpado se realiza un colgajo de rotación-avance, respetando las líneas de tensión de la mejilla, se triangula la parte inferior del defecto, se extirpa una semiluna de piel sana en el borde superoexterno, para facilitar el desplazamiento del colgajo, y se sutura con seda de 4/0 (fig. 3).

### Caso 4

Un varón de 77 años presenta un carcinoma basoescamoso de  $4,5 \times 2,5$  cm a nivel del canto externo y de la región malar derecha. Después de extirpar la lesión se cubre el defecto con un colgajo de trasposición, extraído del área temporo-frontal, por encima de la ceja ipsilateral. La sutura se realiza con seda de 4 y 5/0 (fig. 4).

## Caso 5

Un varón de 79 años presenta un lentigo maligno de aproximadamente 2,5 cm localizado en la mitad externa de la región palpebromalar derecha. Para cerrar el defecto quirúrgico creado tras su extirpación realizamos un colgajo de Limberg en la región temporal (fig. 5). La sutura se realiza con una seda de 4/0.

En todos los casos presentados conseguimos un buen resultado clínico, funcional y estético.

## Discusión

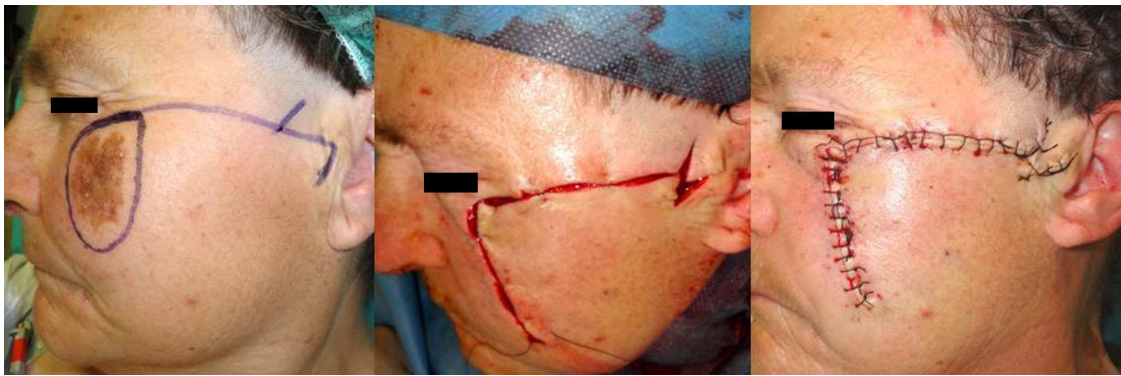La elección de la técnica quirúrgica dependerá de las características histológicas del tumor, su tamaño, profundidad y su localización. También debemos valorar el estado general y la edad del paciente<sup>3</sup>. El objetivo principal, como en cualquier cirugía oncológica, será la extirpación radical del tumor, y los secundarios evitar la distorsión de las estructuras locales y conseguir el mejor resultado estético. Para esto último debemos localizar el mejor reservorio donante, para elegir la mejor técnica reconstructiva. Esto es importante en el área cigomática medial, donde una elección inadecuada puede producir un ectropión y una cicatriz muy visible<sup>1</sup>.

A este nivel podemos utilizar distintas técnicas reconstructivas. Siempre que el tamaño lo permita, el cierre primario debe de ser el elegido. El cierre por segunda intención no es aconsejable, puesto que la retracción de la cicatriz va a producir un ectropión secundario. Los injertos permiten cubrir amplios defectos, pero en esta localización, aparte del compromiso estético, puede producir en su retracción deformidad de las subunidades faciales adyacentes<sup>2</sup>.

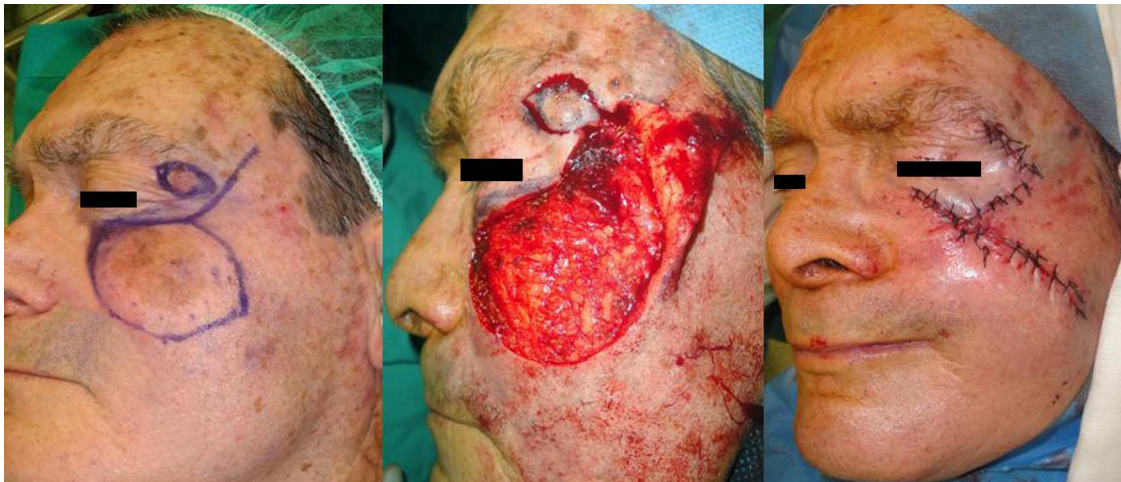En el primer caso nos encontramos con un tumor de tamaño medio, cuyo principal reservorio tisular se encuentra en la subunidad lateral. Nos decidimos por un colgajo geniano de avance-rotación que finaliza, en la región preauricular, con una Z para permitir un mayor desplazamiento. Si hubiera sido necesaria una mayor movilización de tejido podríamos haber prolongado la incisión cigomática por el surco preauricular, incluso hasta el cuello<sup>2</sup>. Belmahi et al.<sup>4</sup> han descrito un colgajo que combina el clásico colgajo de Mustardé con un colgajo temporoparietal que es rotado, para cubrir el defecto secundario dejado por el colgajo de Mustardé en su desplazamiento. Esta técnica se puede utilizar para defectos de hasta 7 cm<sup>5</sup>. Otras opciones menos recomendables sería recurrir a la piel medial del área melolabionasal o a colgajos de interpolación.

El defecto quirúrgico del segundo paciente tiene un eje oblicuo en su diámetro mayor. Los reservorios tisulares principales se encuentran en la subunidad temporal, lateral y medial-bucal. Podríamos, por tanto, realizar un colgajo de rotación-avance preauricular, melo-nasolabial o una combinación de ambos. La existencia de un segundo tumor en el párpado superior, y una vez valorada la elasticidad de la piel, hizo que eligiéramos un colgajo de avance de la subunidad temporal. La extirpación del tumor palpebral sirvió como triángulo de descarga para movilizar el colgajo<sup>6</sup>.

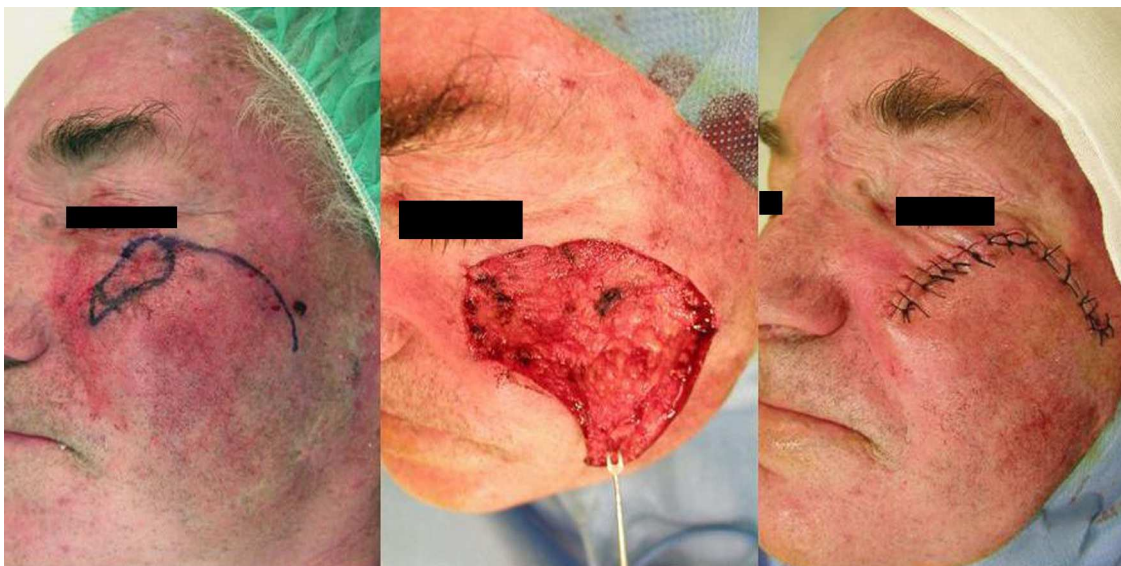El tercer paciente presenta una tumoración pequeña. La sutura directa sería el tratamiento de elección, pero la piel



**Figura 1** Colgajo de avance-rotación asociado a una Z-plastia.



**Figura 2** Colgajo de avance con triángulo de Burow.



**Figura 3** Colgajo de rotación-avance.

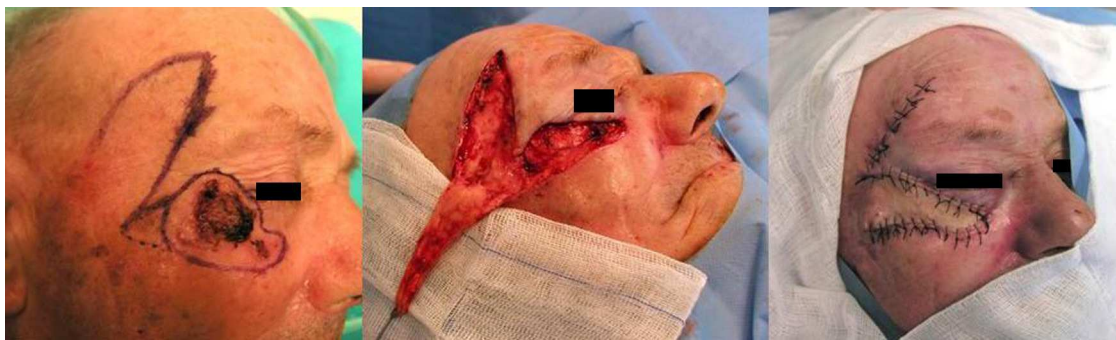

Figura 4 Colgajo de trasposición.

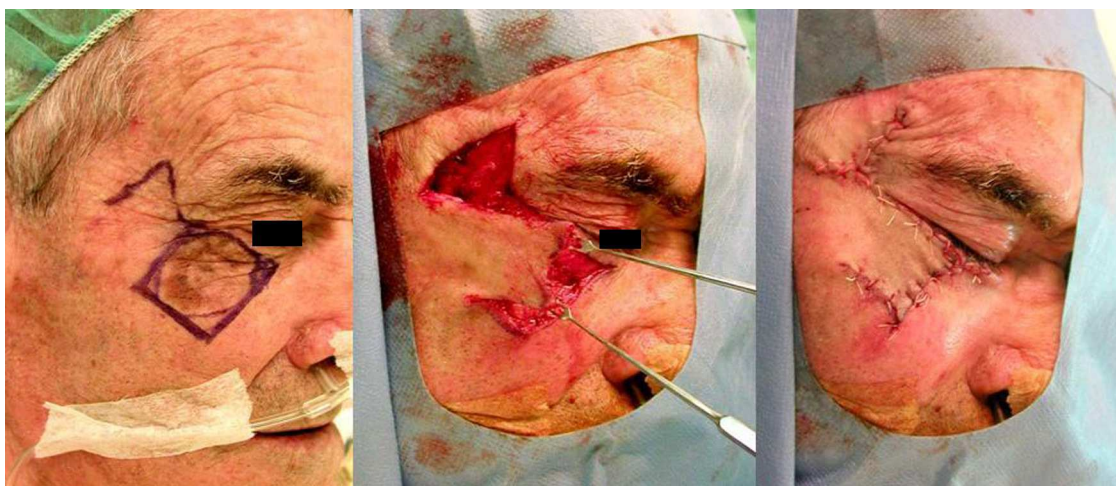


Figura 5 Colgajo de Limberg.

del paciente se moviliza con dificultad y el riesgo de ectropión es inevitable. Los principales reservorios cutáneos los encontramos en la subunidad cigomática y en la medial superior. Nos decidimos por una plastia de rotación-avance de la mejilla, siguiendo los pliegues de tensión. La plastia medial precisaría de una incisión palpebral, que generalmente provoca un edema persistente.

La tumoración del cuarto paciente, en contacto con el canto externo, afecta parte de ambos párpados y mejilla. Los principales reservorios cutáneos serían la mejilla lateral y el área temporal. Descartamos la primera porque es una piel pilosa y elegimos un colgajo de trasposición supraciliar<sup>7</sup>.

El último paciente presenta una lesión más pequeña, pero en una localización similar al paciente anterior, por lo que los comentarios pueden ser superponibles. Los posibles reservorios serían la subunidad medial superior o la temporal. Desde el área medial podríamos realizar un colgajo de trasposición, de base superior o un colgajo de rotación con incisión en el surco melo-nasolabial. En el área temporal podríamos recurrir a plastias de trasposición, como el anterior, o un colgajo de Limberg. Este paciente tiene piel suficiente en el área temporal y aún más en la proximidad del canto externo, por lo que un colgajo romboidal, como el realizado, nos pareció una buena elección.

En ocasiones puede ser necesario recurrir a la combinación de colgajos para la reparación de defectos en esta localización<sup>8,9</sup>.

El principal inconveniente de las plastias de avance rotación, en la región cigomático-medial de la mejilla (casos 1, 2 y 3) es el riesgo de aparición de un ectropión posquirúrgico si el colgajo no está correctamente diseñado. Sin embargo, en los colgajos de trasposición (casos 4 y 5) la mayor complicación sería el desplazamiento del canto externo.

Cuando los vectores de tensión son verticales u horizontales puede ser necesario anclar el colgajo al periostio del reborde orbitario para evitar la tracción sobre el párpado inferior<sup>10</sup>.

Dentro de las subunidades de la mejilla la reconstrucción de la cigomática-medial es particularmente complicada. Hemos expuesto 5 posibilidades reconstructivas para esta zona, comentando otras alternativas y justificando el motivo por el que hemos elegido cada una de ellas.

## Responsabilidades éticas

**Protección de personas y animales.** Los autores declaran que para esta investigación no se han realizado experimentos en seres humanos ni en animales.

**Confidencialidad de los datos.** Los autores declaran que han seguido los protocolos de su centro de trabajo sobre la publicación de datos de pacientes y que todos los pacientes incluidos en el estudio han recibido información suficiente

y han dado su consentimiento informado por escrito para participar en dicho estudio.

**Derecho a la privacidad y consentimiento informado.** Los autores declaran que en este artículo no aparecen datos de pacientes.

### Conflicto de intereses

Los autores declaran que no tienen ningún conflicto de intereses.

### Bibliografía

1. Jowett N, Mlynarek AM. Reconstruction of cheek defects: A review of current techniques. *Curr Opin Otolaryngol Head Neck Surg.* 2010;18:244–54.
2. Pletcher SD, Kim DW. Current concepts in cheek reconstruction. *Facial Plast Surg Clin N Am.* 2005;13:267–81.
3. Dobratz EJ, Hilger PA. Cheek defects. *Facial Plast Surg Clin N Am.* 2009;17:455–67.
4. Belmahi A, Oufkir A, Bron T, Ouezzani S. Reconstruction of cheek skin defects by the «Yin-Yang» rotation of the Mustardé flap and the temporoparietal scalp. *J Plast Reconstr Aesthet Surg.* 2009;62:506–9.
5. Mureau MAM, Hofer SOP. Maximizing results in reconstruction of cheek defects. Algorithm for the repair of cheek defects. *Laryngoscope.* 2011;121:137–41.
6. Vazquez-Doval FJ. Monografías de dermatología quirúrgica. Escisiones fusiformes. Colgajos cutáneos locales. Primera edición Barcelona: ESMONpharma; 2009. p. 26–8.
7. Rodríguez-Prieto MA, Vega-Gutiérrez J, Martínez-Fernández M. Cirugía de la mejilla. En: Serrano-Ortega S, editor. *Perfiles quirúrgicos en dermatología.* Primera edición Barcelona/Madrid: Len/Mayo International S.A.; 2005. p. 187–206.
8. Rozas-Muñoz E, Pujol RM, Toll A. Reconstruction of defects of the infraorbital malar cheek. *Dermatol Surg.* 2011;37:1675–8.
9. Herman AR, Bennet RG. Reconstruction of a large defect involving the lower eyelid and infraorbital cheek. *Dermatol Surg.* 2003;29:284–7.
10. Robinson JK. Suspension sutures in facial reconstruction. *Dermatol Surg.* 2003;29:386–93.