

CASOS PARA EL DIAGNÓSTICO

Placa en la nariz

Plaque on the Nose

Historia clínica

Varón de 45 años, sin antecedentes patológicos de interés, que consultaba por presentar una lesión en el ala nasal izquierda de 2 años de evolución. No refería prurito ni dolor en la lesión, ni tampoco otra sintomatología asociada.

Exploración física

En el ala nasal y la mejilla izquierda se observaba una placa eritematosa, de bordes mal delimitados, indurada al tacto y de un tamaño aproximado de 3 cm de diámetro. Sobre la placa se apreciaban varios nódulos de consistencia dura y leve coloración amarillenta (fig. 1).

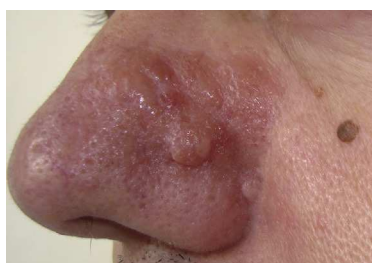

Figura 1



Histopatología

El estudio histológico de la lesión mostró atrofia epidérmica y el depósito de un material amorfo y eosinófilo, ocupando de forma difusa la dermis papilar y reticular. Junto al depósito se observaba un escaso infiltrado de células plasmáticas (fig. 2). La tinción Rojo Congo evidenció intensa birrefringencia verde-manzana con luz polarizada (fig. 3 A). Con la tinción de tioflavina el material depositado presentaba fluorescencia con el microscopio de epiluminiscencia (fig. 3 B).

Otras pruebas complementarias

El reordenamiento genético demostró la presencia de clonalidad de células B en la biopsia cutánea. La analítica de sangre que incluyó hemograma, función renal, función hepática, proteinograma e inmunoglobulinas no mostró alteraciones.

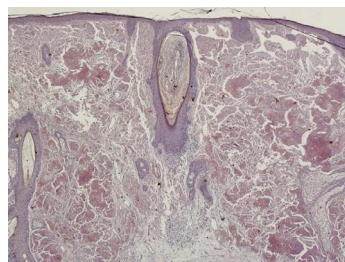


Figura 2 Hematoxilina-eosina $\times 40$.

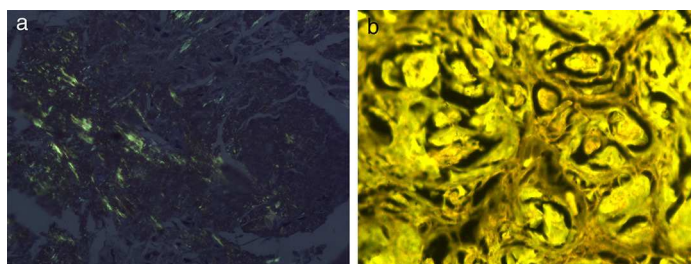


Figura 3 A. Rojo Congo $\times 100$. B. Tioflavina $\times 100$.

¿Cuál es su diagnóstico?

Diagnóstico

Amiloidosis nodular primaria cutánea localizada (ANPCL).

Evolución

Tras 12 meses de seguimiento la lesión se mantiene estable y el paciente acude a revisiones periódicas.

Comentario

Las amiloidosis comprenden un espectro de enfermedades que se caracterizan por el depósito de amiloide en los tejidos. En las amiloidosis primarias cutáneas el depósito se encuentra únicamente en la piel, sin que haya compromiso de otros órganos¹. Se distinguen la forma macular, el liquen amiloideo y la forma nodular, siendo esta última la forma menos frecuente². Las formas macular y liquenoide se caracterizan por el depósito de amiloide en la dermis papilar, procedente de la degeneración de filamentos de queratina³. En la ANPCL el depósito se localiza en la dermis papilar y reticular, pudiendo llegar hasta el tejido celular subcutáneo. El depósito de proteína amiloide L es producido por las células plasmáticas, por lo que algunos autores han sugerido que la ANPCL debería considerarse un plasmocitoma extramedular productor de depósito amiloide local. Se ha demostrado mediante técnicas de reordenamiento genético la presencia de clonalidad en las células plasmáticas, sin evidencia de clonalidad en la médula ósea⁴.

Clínicamente se presenta como nódulos o placas infiltradas, con coloración eritematosa o amarillenta y de superficie brillante. Generalmente es una lesión única, aunque ocasionalmente puede presentarse de forma diseminada³. Existe una tendencia por la localización acral, siendo las localizaciones más frecuentes los miembros inferiores, la nariz y las áreas periauriculares⁵. Se ha descrito su asociación a enfermedades sistémicas como el síndrome de Sjögren⁶, la diabetes mellitus o el síndrome CREST.

La histopatología muestra una epidermis atrófica y el depósito de un material amorfo y eosinófilo ocupando la dermis y la hipodermis. También es característica la presencia de un infiltrado plasmocitario perivascular.

El curso generalmente es benigno, aunque se han descrito casos de progresión a amiloidosis sistémica, por lo que se recomienda el seguimiento estrecho de estos pacientes.

Conflicto de intereses

Los autores declaran no tener ningún conflicto de intereses.

Agradecimientos

Agradecemos su colaboración al Dr. Adrián Lloret.

Bibliografía

1. Breathnach SM. Amyloid and amyloidosis. *J Am Acad Dermatol*. 1988;18:1-16.
2. Wollons A, Black MM. Nodular localized primary cutaneous amyloidosis: A long-term follow-up study. *Br J Dermatol*. 2001;145:105-9.
3. Feito-Rodríguez M, García-Macarrón J, Pagán-Muñoz B, Mariño-Enríquez A, Vidaurrázaga-Díaz Y, Arcaya C, et al. Amiloidosis cutánea primaria localizada nodular con patrón diseminado. *Actas Dermosifiliogr*. 2008;99:648-52.
4. Villar M, Burgués M, Rodríguez-Peralto JL, Rivera R, Vanaclocha F. Amiloidosis nodular primaria cutánea localizada en un paciente con paraproteinemia. *Actas Dermosifiliogr*. 2012;103:161-2.
5. Koh M, Kwok CY, Tan HW, Mancner JF. A rare case of primary cutaneous nodular amyloidosis of the face. *J Eur Acad Dermatol Venereol*. 2008;22:1011-2.
6. Chavarría E, González-Carrascosa M, Hernanz JM, Lecona M. Amiloidosis cutánea nodular primaria asociada a síndrome de Sjögren: presentación de un caso. *Actas Dermosifiliogr*. 2005;96:446-9.

B. de Unamuno-Bustos*, R. Ballester-Sánchez
y V. Alegre de Miquel

*Servicio de Dermatología, Consorcio Hospital General
Universitario de Valencia, Valencia, España*

* Autor para correspondencia.

Correo electrónico: blancaunamuno@yahoo.es
(B. de Unamuno-Bustos).