




ACTAS Dermo-Sifiliográficas

Full English text available at
www.actasdermo.org



CASOS PARA EL DIAGNÓSTICO

Placas purpúricas retiformes



Retiform Purpura in Plaques

Historia clínica

Mujer de 41 años, sin antecedentes clínicos de interés, que ingresó por lesiones de 24 h de evolución en forma de placas eritematosas violáceas livedoides, de aspecto retiforme, con necrosis en el centro de algunas de las lesiones, no dolorosas a la palpación. Las lesiones aparecían sucesivamente en los brazos, las piernas y la cara (fig. 1). Además refería

artralgias de muñecas y manos. Estaba afebril y negaba la toma de fármacos ni de tóxicos ni picaduras por insectos.

Realizamos una biopsia cutánea (fig. 2) que mostró un infiltrado inflamatorio en la dermis constituido por linfocitos y abundantes leucocitos polimorfonucleares neutrófilos con restos nucleares, que se distribuía en porción superficial y perivascular, con presencia de necrosis fibrinoide en la pared y trombos en pequeños vasos. En el análisis sanguíneo destacaba una anemia microcítica, una elevación de la PCR (71,4 mg/l), antiDNA 70 IU/ml y pANCA (1/640). El análisis de tóxicos en orina fue positivo para cocaína.

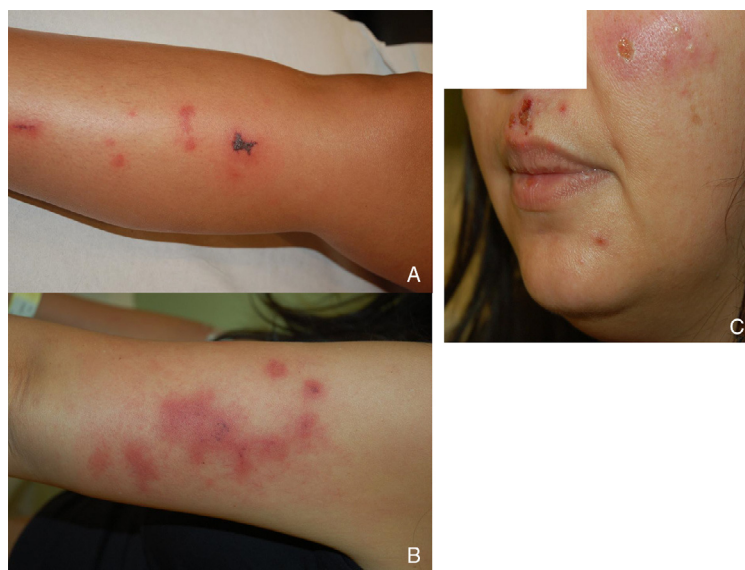

Figura 1

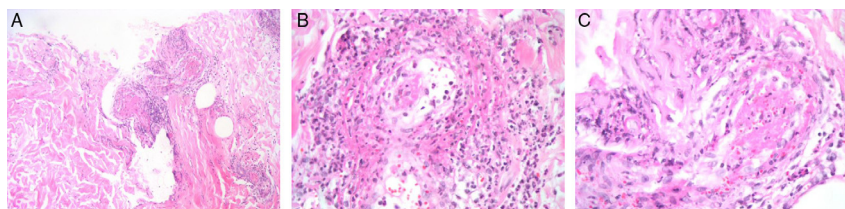


Figura 2 A. Hematoxilina-eosina $\times 10$. B y C. Hematoxilina-eosina $\times 20$.

¿Cuál es su diagnóstico?

Diagnóstico

Púrpura retiforme relacionada con cocaína.

Evolución y tratamiento

Tras 48 h de ingreso hospitalario en observación con corticoides sistémicos no aparecen nuevas lesiones y las previas mejoran, desapareciendo en los días sucesivos.

Comentario

El consumo de cocaína está muy extendido y España es uno de los países europeos donde más se consume a nivel mundial. Es habitual mezclar la cocaína con adulterantes para así expandir su volumen. Se han usado durante muchos años el manitol y la lactosa, anestésicos locales y fármacos más activos como el paracetamol y la cafeína. Actualmente se emplea el levamisol, que se ha detectado en gran parte de los suministros de cocaína en todo el mundo¹, hasta en el 70% de los lotes en los Estados Unidos. Es un agente antihelminítico y modulador del sistema inmune que se ha asociado con la generación de autoanticuerpos como los ANA, anti-LA y ANCA en pacientes con un determinado perfil inmunogenético. También se asocia a neutropenia y agranulocitosis. En la piel provoca una erupción purpúrica¹⁻³, con predilección de las orejas, hecho que se observó en aquellos niños que recibían este fármaco como tratamiento por el síndrome nefrótico¹. En la histopatología se observa un patrón mixto de vasculitis leucocitoclástica y una trombosis microvascular muy característica del levamisol⁴.

Dentro del diagnóstico diferencial se incluyen vasculitis de pequeño vaso, vasculitis sépticas, síndrome antifosfolípido, crioglobulinemia y necrosis por fármacos como la ergotamina y también la cocaína. La granulomatosis de Wegener (GW) merece una especial consideración^{3,5}. La presencia de cANCA positivo constituye un test altamente específico de la GW³. Hay varios casos descritos de pacientes con lesiones destructivas de línea media, junto a una erupción cutánea vasculopática y anticuerpos c-ANCA positivos, orientados inicialmente como una GW y finalmente acaban relacionándose con el consumo de cocaína. Existe en la actualidad un subtipo de anticuerpos ANCA, los anti-HNE, que ayudaría a distinguir ambas entidades. Títulos elevados de anti-HNE nos sugeriría la relación del cuadro con el consumo de cocaína⁴.

Presentamos el caso de una mujer con lesiones cutáneas de aspecto retiforme, artralgias y elevación de los

anticuerpos pANCA en el que se demuestra un consumo previo de cocaína y sugerimos que la adulteración de esta con levamisol puede haber sido la causa, hipótesis que estaría reforzada por los hallazgos clínicos, de laboratorio e histopatológicos⁶. Las pruebas definitivas serían la detección de levamisol en suero u orina, hecho difícil debido a la vida media corta del levamisol, solo de 5-6 h frente a los 4 días de duración de la cocaína en orina, y la detección de los anticuerpos anti-HNE positivos, prueba no disponible en todos los laboratorios de análisis clínicos.

Es importante estar familiarizado con este cuadro clínico y poder reconocer esta asociación para frenar el consumo de la droga adulterada, la clave para la resolución de este proceso.

Bibliografía

1. Waller JM, Feramisco JD, Alberta-Wszolek L, McCalmont TH, Fox LP. Cocaine-associated retiform purpura and neutropenia: Is levamisole the culprit? *J Am Acad Dermatol.* 2010;63:530-5.
2. Bhinder SK, Majithia V. Cocaine use and its rheumatic manifestations: A case report and discussion. *Clin Rheumatol.* 2007;26:1192-4.
3. Wiesner O, Russell KA, Lee AS, Jenne DE, Trimarchi M, Gregorini G, et al. Antineutrophil cytoplasmic antibodies reacting with human neutrophil elastase as a diagnostic marker for cocaine-induced midline destructive lesions but not autoimmune vasculitis. *Arthritis Rheum.* 2004;50:2954-65.
4. Wash NM, Green PJ, Burlingame RW, Pasternak S, Hanly JG. Cocaine-related retiform purpura: Evidence to incriminate the adulterant, levamisole. *J Cutan Pathol.* 2010;37:1212-9.
5. Salas-Espíndola Y, Peniche-Castellanos A, López-Gehrke I, Mercadillo-Pérez P. Vasculitis leucocitoclástica asociada a consumo de cocaína. *Actas Dermosifiliogr.* 2011;102:82-36.
6. Sais G, Vidaller A, Jucglà A, Servitje O, Condom E, Peyri J. Prognostic factors in leukocytoclastic vasculitis. *Arch Dermatol.* 1998;134:309-15.

G. Márquez Balbás^{a,*}, A. Vidaller^b, F. Tresserra-Casas^c y J. González-Castro^a

^a *Departamento de Dermatología, Hospital Universitario Quirón Dexeus, Barcelona, España*

^b *Departamento de Medicina Interna, Hospital Universitario Quirón Dexeus, Barcelona, España*

^c *Departamento de Anatomía Patológica, Hospital Universitario Quirón Dexeus, Barcelona, España*

* Autor para correspondencia.

Correo electrónico: 40871gmb@comb.cat
(G. Márquez Balbás).