



# ACTAS Derma-Sifiliográficas

Full English text available at  
www.actasdermo.org



## CASOS PARA EL DIAGNÓSTICO

### Lesión tuberosa en la rodilla de un año de evolución



### Tuberous Lesion of 1-Year Duration on the Knee

Una mujer de 84 años con antecedentes de osteoporosis, hipertensión arterial, dislipidemia y extirpación previa de un carcinoma basocelular en la región facial acudió a nuestra consulta de dermatología. Requería la valoración de una lesión en la cara anterointerna de la rodilla derecha, que había aparecido hacía un año, 2 meses después de la colocación de una prótesis en esa rodilla. La lesión había ido progresivamente aumentando de tamaño y resultaba asintomática.

### Exploración física

En la cara anterointerna de la rodilla derecha presentaba una lesión tuberosa, eritematosa, de 3,5 × 1 cm y de aspecto friable (fig. 1). No se palpaban adenopatías locorregionales.

### Histopatología

Se realizó una biopsia de la lesión, en la cual observamos una epidermis acantótica con hiperqueratosis donde se identifican nidos circunscritos de células de aspecto basaloide (fig. 2). Dichos nidos están constituidos por una

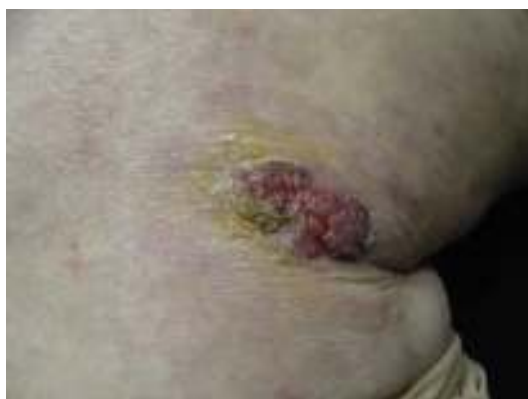

Figura 1

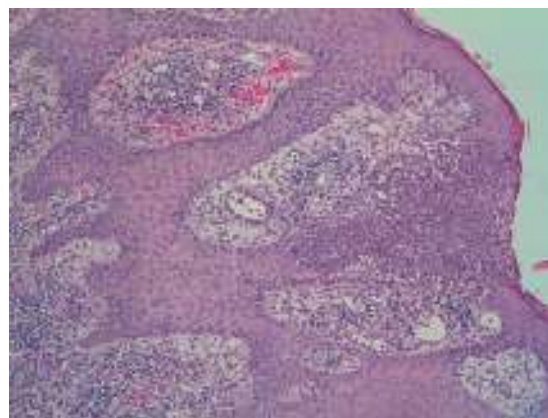


Figura 2 Hematoxilina-eosina × 10.

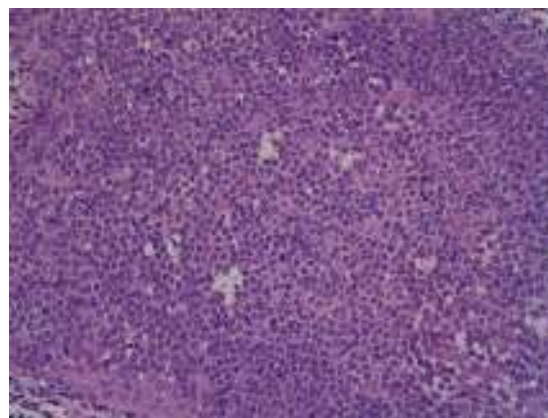


Figura 3 Hematoxilina-eosina × 40.

proliferación de células monomorfas cuboideas u ovals y se pueden distinguir estructuras ductales en los islotes (fig. 3). El estudio inmunohistoquímico fue positivo para el antígeno de membrana epitelial y negativo para el antígeno carcinoembrionario y S-100.

**¿Cuál es su diagnóstico?**

**Tabla 1** Clasificación de los poromas según su patrón arquitectural

Tipos de poroma ecrino	Hidroacantoma simple	Poroma clásico	Tumor del conducto dérmico	Hidroadenoma poroide
Disposición de las células neoplásicas en la dermis y epidermis	Nidos intraepidérmicos de células neoplásicas de morfología redondeada u oval	Cordones e islotes de células neoplásicas que conectan con la epidermis e infiltran la dermis superficial	Pequeños nódulos de células neoplásicas salpicados en la dermis sin conexión con la epidermis y sin evidencia de formaciones quísticas	Nódulo único o escaso número de nódulos de células neoplásicas, de mayor tamaño que los nódulos del conducto ecrino, con componentes sólidos y quísticos en la dermis

## Diagnóstico

Hidroacantoma simple (HS).

## Evolución y tratamiento

Se realizó una extirpación completa de la lesión y evolucionó favorablemente sin mostrar signos de recurrencia pasados 6 meses.

## Comentarios

Los poromas son neoplasias benignas con diferenciación ductal constituidas por 2 tipos de células: poroides (con núcleo redondeado, basófilas y escaso citoplasma, similares a las células de la hilera periférica de la porción distal del ducto ecrino o apocrino) y cuticulares (de mayor tamaño, con citoplasma amplio y eosinófilo y que recuerdan a las células lumbales de la porción ductal de los ductos). Según el patrón arquitectural de la neoplasia se distinguen 4 tipos: el HS, el poroma clásico, el hidroadenoma poroide y el tumor del conducto dérmico (tabla 1). La etiología de estas neoplasias es desconocida.

El HS fue descrito por Smith y Coburn en 1956 como un tumor benigno, intraepidérmico y de origen sudoríparo<sup>1</sup>. Se trata de un tumor raro que no muestra características clínicas distintivas y se confunde con una gran variedad de lesiones (queratosis seborreica, carcinoma basocelular, enfermedad de Bowen). Afecta predominantemente a las extremidades, sobre todo a las piernas, aunque se han descrito casos en otras localizaciones (tronco, brazos, cabeza y cuello)<sup>2</sup>. Suele aparecer en personas de edad avanzada y afecta por igual a ambos sexos.

Los 4 tipos de poromas tienen rasgos histológicos comunes y derivan de los queratinocitos basales de la porción más distal del ducto ecrino<sup>3</sup>. El HS está constituido por nidos intraepidérmicos de células neoplásicas de morfología oval o redondeada en una epidermis irregularmente acantótica. Es uno de los tumores donde se puede observar el fenómeno de Borst-Jadasshon (agregados epidérmicos de células basaloides), que también puede observarse en queratosis seborreicas clonales, enfermedad de Bowen, melanomas o porocarcinomas ecrinos. En cuanto a la inmunohistoquímica del HS, las células tumorales suelen expresar antígeno de membrana epitelial pero no antígeno carcinoembrionario ni S-100.

La dermatoscopia puede ayudar en el diagnóstico clínico de los poromas. El patrón vascular es el hallazgo

dermatoscópico más útil<sup>4</sup>. Lo más frecuente es observar un patrón vascular polimorfo con áreas rojo-lechosas irregulares, lagunas rojas, vasos lineales irregulares y vasos arboriformes con terminaciones elípticas y semielípticas que se han denominado vasos «semejantes a hojas y flores», patrón que se observa únicamente en los poromas. Además, los vasos en el poroma suelen ser menos nítidos que los vasos arboriformes del carcinoma basocelular, lo cual sugiere que en el poroma se localizan más profundos en la dermis<sup>5</sup>.

El porocarcinoma ecrino, también denominado porocarcinoma *in situ* o HS maligno, es la variante maligna del HS<sup>6</sup>. Suele mostrar un mayor pleomorfismo nuclear y citoplasmático, nucléolos prominentes y gran número de mitosis.

Dado que el HS es una tumoración benigna su pronóstico es favorable, y la extirpación quirúrgica completa es el tratamiento curativo de elección.

## Conflicto de intereses

Los autores declaran no tener ningún conflicto de intereses.

## Bibliografía

- Coburn JG, Smith JL. Hidroacanthoma simplex; an assessment of a selected group of intraepidermal basal cell epitheliomata and of their malignant homologues. *Br J Dermatol.* 1956;68:400-18.
- Rahbari H. Hidroacanthoma simplex - a review of 15 cases. *Br J Dermatol.* 1983;109:219-25.
- Battistella M, Langbein L, Peltre B, Cribier B. From hidroacanthoma simplex to poroid hidradenoma: Clinicopathologic and immunohistochemic study of poroid neoplasms and reappraisal of their histogenesis. *Am J Dermatopathol.* 2010;32:459-68.
- Avilés-Izquierdo JA, Velázquez-Tarjuelo D, Lecona-Echevarría M, Lázaro-Ochaita P. Características dermatoscópicas del poroma ecrino. *Actas Dermosifiliogr.* 2009;100:133-6.
- Sawaya JL, Khachemoune A. Poroma: A review of eccrine, apocrine, and malignant forms. *Int J Dermatol.* 2014;53:1053-61.
- Rodríguez-Blanco I, Sánchez-Aguilar D, Peteiro C, Toribio J. Degeneración maligna de un hidroacantoma simple de disposición lineal. *Actas Dermosifiliogr.* 2007;98:578-9.

C. Eguren<sup>a,\*</sup>, A. Burdaspal<sup>b</sup> y P. de la Cueva-Dobao<sup>a</sup>

<sup>a</sup> Servicio de Dermatología, Hospital Universitario Infanta Leonor, Madrid, España

<sup>b</sup> Servicio de Anatomía Patológica, Hospital Universitario Infanta Leonor, Madrid, España

\* Autor para correspondencia.

Correo electrónico: [c.eguren@hotmail.com](mailto:c.eguren@hotmail.com) (C. Eguren).