




ACTAS Derma-Sifiliográficas

Full English text available at
www.actasdermo.org



E-CASOS CLÍNICOS

Metástasis cutáneas a distancia de cáncer de próstata: 2 casos



R. Rodríguez-Lojo^{a,*}, I. Castiñeiras^a, J.L. Rey-Sanjurjo^b y M.L. Fernández-Díaz^a

^a Servicio de Dermatología, Hospital Universitario Lucus Augusti, Lugo, España

^b Servicio de Anatomía Patológica, Hospital Universitario Lucus Augusti, Lugo, España

PALABRAS CLAVE

Metástasis cutáneas;
Cáncer próstata;
Prosteína;
Antígeno específico
de membrana
prostática

KEYWORDS

Cutaneous
metastasis;
Prostate cancer;
Prostein;
Prostate-specific
membrane antigen

Resumen Las metástasis cutáneas de cáncer de próstata son extremadamente infrecuentes. Presentamos 2 casos de metástasis cutáneas a distancia de adenocarcinoma de próstata, con localización atípica y destacando 2 tinciones inmunohistoquímicas que pueden ayudar al diagnóstico (fosfatasa ácida prostática y el antígeno prostático específico de membrana prostática), fundamentalmente en aquellos casos en los que el antígeno prostático específico es negativo.
© 2016 AEDV. Publicado por Elsevier España, S.L.U. Todos los derechos reservados.

Distant Cutaneous Metastases of Prostate Cancer: A Report of 2 Cases

Abstract Cutaneous metastases of prostate cancer are extremely rare. We present 2 cases of distant cutaneous metastases at atypical locations of prostate adenocarcinoma, and highlight the value of 2 immunohistochemical stains—prostatic acid phosphatase and prostate-specific membrane antigen—that can aid diagnosis, particularly in cases with negative staining for prostate-specific antigen.
© 2016 AEDV. Published by Elsevier España, S.L.U. All rights reserved.

Introducción

El cáncer de próstata es uno de los tumores malignos no cutáneos más comunes y una causa de muerte frecuente por cáncer en el varón. A pesar de su alta prevalencia e incidencia, las metástasis cutáneas son extremadamente raras. En la literatura existen escasos casos descritos de metástasis

cutáneas de cáncer próstata, fundamentalmente en el pene y el escroto, siendo las metástasis en piel a distancia mucho menos frecuentes y con una presentación clínica peculiar, que puede demorar su diagnóstico¹.

Presentamos 2 casos de pacientes con metástasis cutáneas a distancia de cáncer de próstata, destacando la localización y la presentación clínica poco habitual.

Caso 1

Un varón de 66 años con adenocarcinoma próstata estadio IV, Gleason 8 (5+3), diagnosticado hacía 11 años, tratado

* Autor para correspondencia.

Correo electrónico: rodriguezlojo@hotmail.com
(R. Rodríguez-Lojo).

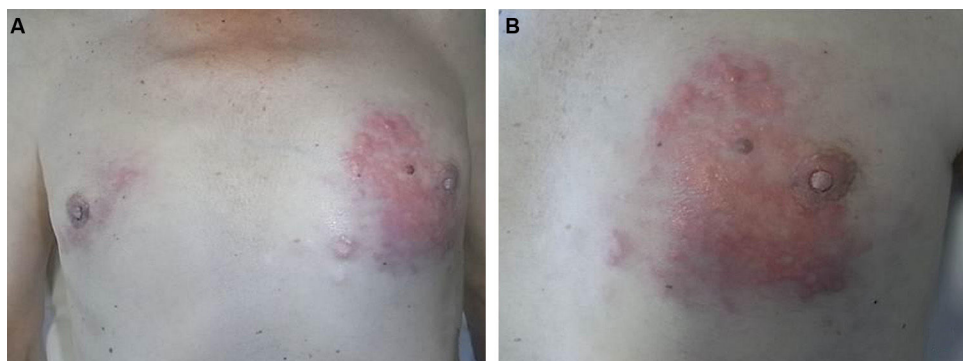


Figura 1 Caso 1. A. Dos placas bilaterales induradas en ambas mamas. B. Placa eritemato-amarillenta en la mama izquierda.

Tabla 1 Inmunohistoquímica

	Caso 1	Caso 2
AE1-AE3	+	+
e-caderina	+	No realizada
CK7	—	No realizada
CK20	—	No realizada
EMA	—	No realizada
Mamoglobina	—	No realizada
GCDFP-15	—	No realizada
S-100	—	No realizada
Melan-A	—	No realizada
HMB-45	—	No realizada
Receptores estrógenos/ progesterona	—	No realizada
CDX2	—	No realizada
TTF-1	—	No realizada
PSA	—	+
Prosteína 10E3	—	+
Antígeno específico membrana prostática	+	+
Receptores andrógenos	+	+
Fosfatasa ácida prostática	+	+

con prostatectomía radical, radioterapia pélvica, hormonoterapia y quimioterapia, que presentaba 2 placas infiltradas, de consistencia pétreas, de distribución lineal, en ambas mamas, la de mayor tamaño en la mama izquierda, constituidas por lesiones papulosas, de tonalidad amarillenta, de aproximadamente un año de evolución con crecimiento progresivo (fig. 1 A y B). El paciente refería induración de ambas mamas en los últimos años, que había sido interpretado como ginecomastia en relación con el tratamiento hormonal. El paciente estaba en seguimiento en oncología, presentando elevación progresiva del PSA en sangre en los últimos meses (PSA 7,45 ng/ml en la última determinación días antes de la consulta; PSA 3,38 ng/ml hacía 2 meses).

Se realizó biopsia cutánea de ambas placas, que mostró una tumoración de células de aspecto «epiteliode», poco diferenciada con técnicas de rutina, que tenía un patrón de crecimiento difuso. El estudio inmunohistoquímico (tabla 1) fue positivo con AE1-AE3, con PSMA 3E6, con e-caderina, con receptores de andrógenos y con fosfatasa ácida prostática (esta última en menor número de células tumorales)

(fig. 2A-C). Estos hallazgos apoyaban fuertemente el diagnóstico de metástasis cutáneas de adenocarcinoma de próstata, descartando un tumor primario de mama.

Tras el diagnóstico de las metástasis cutáneas, y ante el empeoramiento de las metástasis óseas, se reinicia tratamiento con quimioterapia, con mala evolución y exitus del paciente un año después.

Caso 2

Varón de 86 años diagnosticado de adenocarcinoma de próstata estadio IV, Gleason 7 (3+4) en el año 2010, tratado con bloqueo hormonal completo y quimioterapia. Tres años después consultó por lesiones cutáneas asintomáticas, de aproximadamente una semana de evolución, que habían aumentado progresivamente en número y tamaño. En la exploración presentaba pápulas induradas, eritematosas, agminadas en la cara anterointerna de la rodilla derecha y aisladas lesiones de aspecto similar, de menor tamaño y no induradas, de horas de evolución, en la cara anterior de la pierna ipsilateral (fig. 3A y B).

Se realizó una biopsia de una de las lesiones, donde se objetivó una tumoración de aspecto epitelial, poco diferenciada, de patrón de crecimiento difuso que, con inmunohistoquímica (tabla 1), fue positiva con AE1-AE3, con PSA, con receptores de andrógenos, con fosfatasa ácida prostática, con prosteína (fig. 4A-C) y con PSMA, esta última en un número bajo de células tumorales. Dado este perfil inmunohistoquímico fue informada como metástasis cutánea de adenocarcinoma pobremente diferenciado compatible con origen prostático. El paciente falleció al cabo de un mes.

Discusión

El cáncer de próstata suele asociarse a metástasis óseas, pulmonares, hepáticas y ganglionares, siendo excepcional la afectación cutánea (menos del 1%). Cuando el carcinoma de próstata metastatiza a la piel, suelen ser metástasis locales a modo de pápulas o nódulos asintomáticos, fundamentalmente en los genitales, la región suprapúbica o la raíz de los muslos. Menos frecuentes son las metástasis cutáneas a distancia, afectando al tórax y a la cabeza sin la morfología típica nodular, con presentaciones clínicas que pueden imitar a otras enfermedades cutáneas

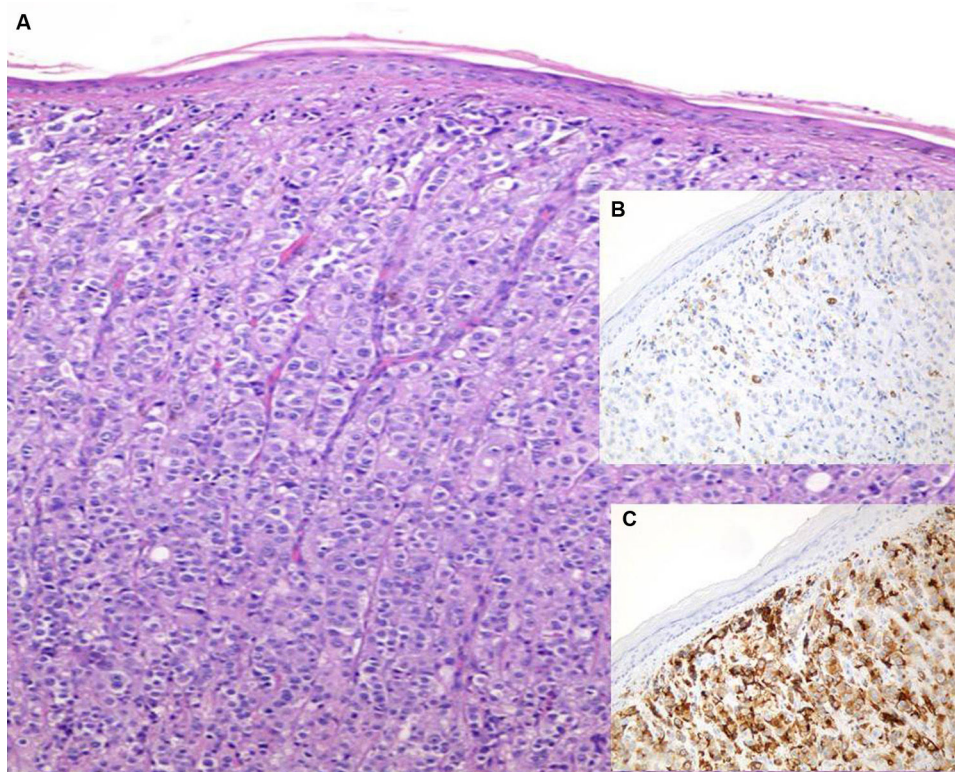


Figura 2 Caso 1. A. Hematoxilina-eosina (HE). B. Fosfata ácida prostática (FAP) (X100). C. Antígeno específico de membrana prostática (PSMA) (x100).

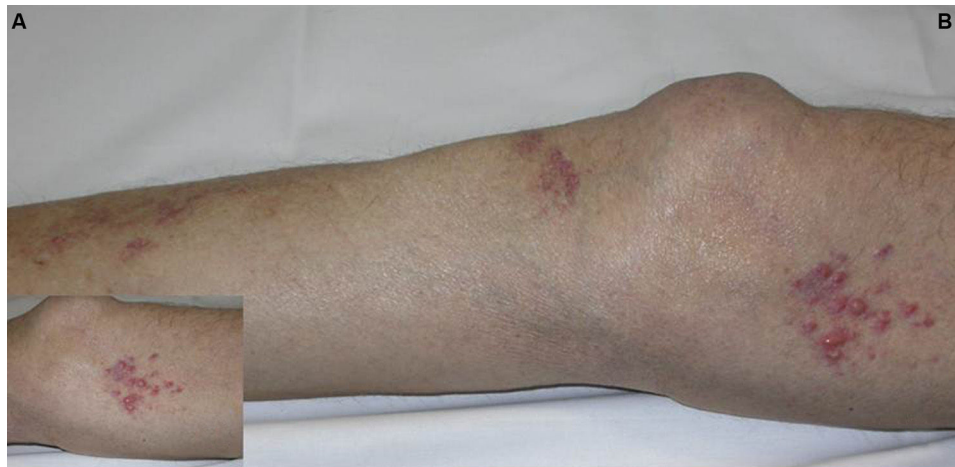

Figura 3 Caso 2. A. Detalle de pápulas eritematosas agrupadas. B. Pápulas eritematosas en la extremidad inferior.

(distribución zosteriforme, lesiones de aspecto esclerodermiforme, inflamatorio, etc.)²⁻⁵.

En los últimos años parece haber un aumento en la incidencia de metástasis cutáneas de neoplasias internas, aunque es posible que se deba no a un aumento real, sino a que se diagnostican más, pero aún así continúa siendo un hallazgo infrecuente en la práctica clínica, estimándose su incidencia entre el 0,7% y el 9% de los pacientes con neoplasias internas, según diferentes series. El origen prostático de una metástasis cutánea es extremadamente raro.

Se han descrito los tumores de origen de las metástasis cutáneas más frecuentes en función de la localización de las mismas, siendo los cánceres de pulmón y mama los que con mayor frecuencia metastatizan al tórax y a las extremidades, junto con los tumores renales e intestinales en esta última localización⁶.

Se ha postulado sobre la vía de diseminación del carcinoma de próstata a la piel, desde la invasión directa, linfática, hemática o combinación de varias, aunque el mecanismo exacto continúa sin conocerse con exactitud.

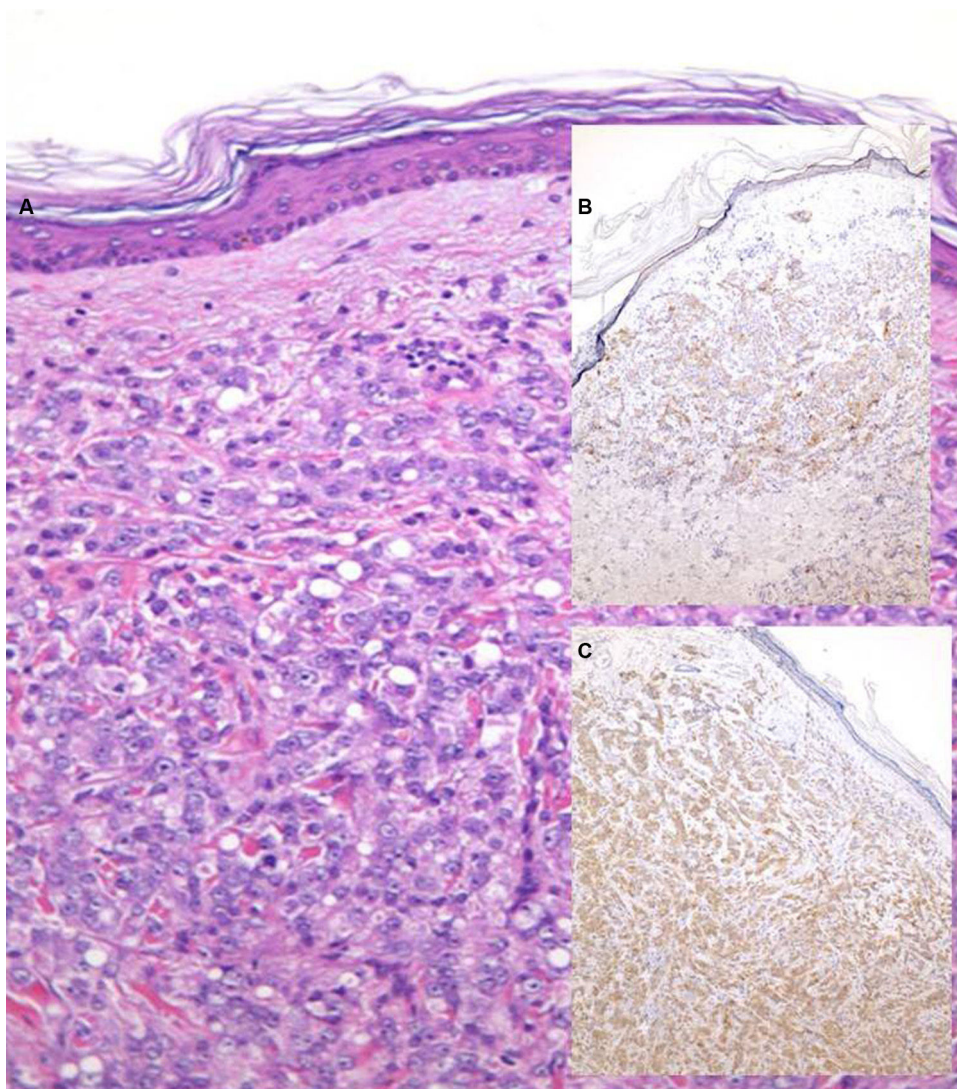


Figura 4 Caso 2. A. Hematoxilina-eosina (x200). B. Prosteína (x40). C. PSA (x40).

No existen demasiados estudios sobre los mecanismos que favorecen la predisposición de algunos tumores malignos internos a metastatizar en la piel, aunque recientemente se han implicado diferentes citoquinas que favorecerían la diseminación metastásica tumoral^{3,5,6}.

La inmunohistoquímica puede ser de utilidad en las metástasis cutáneas para confirmar el origen del tumor primario. Aunque el PSA es relativamente específico, puede expresarse también en carcinomas de mama (ductales infiltrantes y carcinomas apocrinos), carcinomas de células pequeñas pulmonares o en carcinomas neuroendocrinos pobremente diferenciados. La ausencia de positividad para PSA no excluye el origen prostático de un tumor, dado que los tumores indiferenciados pueden perder la expresión del PSA. En esos casos, la fosfatasa ácida prostática (FAP), la PSMA y la prosteína pueden ser de utilidad^{4,7,8}. En el caso 1 la negatividad con PSA podría explicarse por la hormonoterapia recibida previamente. La localización en la mama, sumado a la negatividad inicial con PSA, obligó a descartar otras posibilidades, la primera un carcinoma

de mama; para ello se hicieron CK 7, EMA, mamoglobina, GCDFP-15, estrógenos y progesterona. Los receptores de andrógenos pueden ser positivos en algunos carcinomas de mama, principalmente en los de grado III, por lo que no sirven para este diagnóstico diferencial. El otro diagnóstico diferencial, que en histología siempre hay que tener presente, es un melanoma, para lo que se hizo: S100, MELAN A y HMB 45. La CK 20 se hizo para descartar otras posibilidades de carcinoma metastásico (como colon, etc.).

En el cáncer de próstata las lesiones cutáneas suelen aparecer tardíamente y se asocian con un pronóstico infausto, estimándose un tiempo medio de supervivencia de 7 meses^{3,4}.

Las opciones terapéuticas en las metástasis cutáneas de próstata suelen ser paliativas, e incluyen cirugía, radioterapia o quimioterapia intralesional^{3,4}.

En conclusión, presentamos estos 2 casos de metástasis cutáneas a distancia de cáncer de próstata, habiendo menos de una treintena de casos descritos en la literatura hasta

Tabla 2 Casos descritos en la literatura de metástasis cutáneas de cáncer próstata

Localización de las metástasis cutáneas	Metástasis locales: pubis, ingles, perianal, raíz de los muslos, escroto, pene	14 casos ¹
	Metástasis a distancia: cuero cabelludo, abdomen, tórax, mama, ombligo	10 casos ¹⁻⁴
Presentación clínica de las metástasis cutáneas	Pápulas/nódulos	12 casos ^{1,2,4}
	Patrón zosteriforme	4 casos ¹
	Lesiones polipoides	2 caso ¹
	Masa multinodular	1 caso ¹
	Vesículas hemorrágicas	1 caso ¹
	Placa aspecto inflamatorio	1 caso ¹
	Placa con telangiectasias	1 caso ¹
	Exantema violáceo	1 caso ¹
	Edema	1 caso ¹
	Sí: hueso, pulmón	9 casos ^{1,3,4}
Metástasis en otras localizaciones	No	3 casos ¹
	Desconocido/no reflejado	12 casos ^{1,2}
Tiempo de aparición respecto al diagnóstico carcinoma de próstata	Antes	0 casos ¹
	Simultáneamente	2 casos ¹
	Después	22 casos ¹⁻⁴
	9 meses-16 años	

el momento (tabla 2). Planteamos la posibilidad de que pueda tratarse de una enfermedad infradiagnosticada y destacar la presentación clínica no típica que puede aparecer en algunos pacientes. Asimismo, resaltar el mal pronóstico con el que se asocia la aparición de metástasis cutáneas en el cáncer de próstata, con un periodo de supervivencia de meses.

Responsabilidades éticas

Protección de personas y animales. Los autores declaran que para esta investigación no se han realizado experimentos en seres humanos ni en animales.

Confidencialidad de los datos. Los autores declaran que han seguido los protocolos de su centro de trabajo sobre la publicación de datos de pacientes.

Derecho a la privacidad y consentimiento informado. Los autores declaran que en este artículo no aparecen datos de pacientes.

Conflicto de intereses

Los autores declaran no tener ningún conflicto de intereses.

Bibliografía

- Brown GT, Patel V, Lee CC. Cutaneous metastasis of prostate cancer: A case report and review of the literature with bioinformatics analysis of multiple healthcare delivery networks. *J Cutan Pathol.* 2014;41:524-8.
- Pistone G, Pistone A, Aricò M, Bongiorno MR. Multiple cutaneous metastases in the chest from prostatic carcinoma. *Case Rep Dermatol.* 2013;5:27-30.
- Mak G, Chìn M, Nahar N, De Souza P. Cutaneous metastasis of prostate carcinoma treated with radiotherapy: A case presentation. *BMC Res Notes.* 2014;7:505.
- Brown G, Kurtzman D, Lian F, Sligh J. Eruptive nodules of the head and neck: A case report of metastatic prostate cancer. *Dermatol Online J.* 2014;20:18.
- Hu SC, Chen GS, Wu CS, Chai CY, Chen WT, Lan CC. Rates of cutaneous metastases from different internal malignancies: Experience from a Taiwanese medical center. *J Am Acad Dermatol.* 2009;60:379-87.
- Fernández-Antón Martínez MC, Parra-Blanco V, Avilés Izquierdo JA, Suárez Fernández RM. Cutaneous metastases of internal tumors. *Actas Dermosifiliogr.* 2013;104:841-53.
- Mannweiler S, Amersdorfer P, Trajanoski S, Terrett J, King D, Mehes G. Heterogeneity of prostate-specific membrane antigen (PSMA) expression in prostate carcinoma with distant metastasis. *Pathol Oncol Res.* 2009;15:167-72.
- Yin M, Dhir R, Parwani AV. Diagnostic utility of p501s (prostein) in comparison to prostate specific antigen (PSA) for the detection of metastatic prostatic adenocarcinoma. *Diagn Pathol.* 2007;2:1.