



# ACTAS Derma-Sifiliográficas

Full English text available at  
www.actasdermo.org



## IMÁGENES EN DERMATOLOGÍA

### Ecografía dermatológica de la necrosis grasa encapsulada

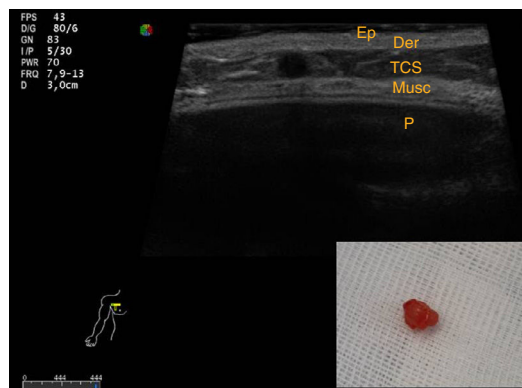


### Skin Ultrasound Features of Encapsulated Fat Necrosis

B. Echeverría-García\*, A. Hernández-Nuñez y J. Borbujo

Servicio de Dermatología, Hospital Universitario de Fuenlabrada, Fuenlabrada, Madrid, España

Una paciente de 62 años consultó por una tumoración asintomática de 3 meses de evolución en la mama derecha. Como antecedentes personales destacaba un carcinoma ductal infiltrante en esa mama, tratado con mastectomía, linfadenectomía y posterior quimioterapia, 17 años atrás. Un mes antes de la aparición de la tumoración se le había realizado un recambio de prótesis junto con relleno de grasa autóloga abdominal. La exploración física reveló una tumoración dura (no pétreo), móvil, en el cuadrante inferoexterno. La ecografía dermatológica mostró una lesión anecoica, de apariencia esférica tanto en el plano longitudinal como en el transversal, muy bien delimitada, en el tejido celular subcutáneo (TCS), sin relleno vascular con el Doppler (**fig. 1**). El diagnóstico anatomopatológico fue de necrosis grasa encapsulada. La necrosis grasa encapsulada es el estadio final de la necrosis de la grasa, que se separa del resto del tejido viable por medio de una cápsula fibrosa. Suelen afectarse las extremidades inferiores y la mama, tras traumatismos. Se han descrito diversos patrones ecográficos de formas no encapsuladas, que muestran zonas anecoicas en «quiste de aceite». La imagen mostrada es bastante característica



**Figura 1** Ep: epidermis; Der: Dermis; TCS: Tejido celular subcutáneo; Musc: Musculo; P: prótesis.

de la necrosis grasa encapsulada, si bien en esta localización y, sobre todo, con antecedentes personales oncológicos, no debe sustituir la realización de otras pruebas complementarias como la mamografía y la biopsia.

\* Autor para correspondencia.  
Correo electrónico: [Begocheverria2@gmail.com](mailto:Begocheverria2@gmail.com)  
(B. Echeverría-García).