



# ACTAS Derma-Sifiliográficas

Full English text available at  
www.actasdermo.org



## CASOS PARA EL DIAGNÓSTICO

### Nódulo asintomático facial



### Asymptomatic Facial Nodule

#### Historia clínica

Mujer de 37 años sin antecedentes de interés, que consultó por una lesión en la mejilla derecha, asintomática, de más de 5 años de evolución, con crecimiento rápido en los últimos 3 meses.

#### Exploración física

A la exploración se apreciaba un nódulo mal delimitado de aproximadamente 1 cm de diámetro, coloración gris-azulada, sin ulceración ni descamación en superficie, adherido a planos profundos (fig. 1). No se encontraron lesiones similares en la exploración completa de piel y mucosas, ni se detectaron adenopatías en territorios ganglionares accesibles.

#### Histopatología

La lesión fue extirpada en su totalidad, y el estudio histopatológico mostró una lesión dérmica multinodular, bien delimitada, con atipia citológica, mitosis y áreas de necrosis, sin conexión con la epidermis ni con el epitelio folicular (figs. 2A y D). Se realizaron marcadores inmunohistoquímicos

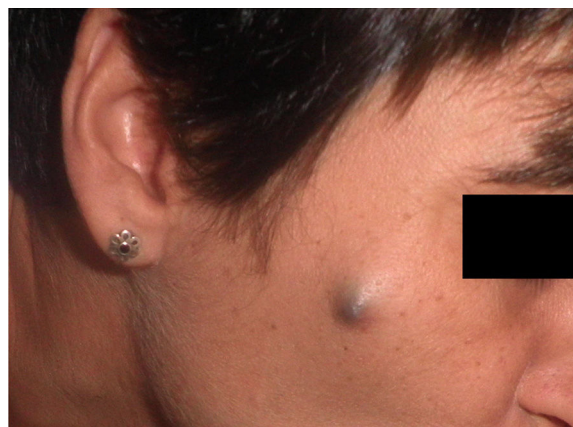

Figura 1 Nódulo en mejilla derecha

que fueron positivos en las células neoplásicas para Melan-A, S100 y HMB45 (figs. 2B, C y E), y negativos para citoqueratinas. Se completó el estudio con p53 (positivo 95%), ciclina D1 (31%), Ki-67 (44%) y D2-40 bajo.

#### Pruebas complementarias

El estudio de extensión con TAC cervical, torácico, abdominal y pélvico, tomografía de emisión de positrones y exploración otorrinolaringológica y oftálmica, no evidenciaron hallazgos patológicos.

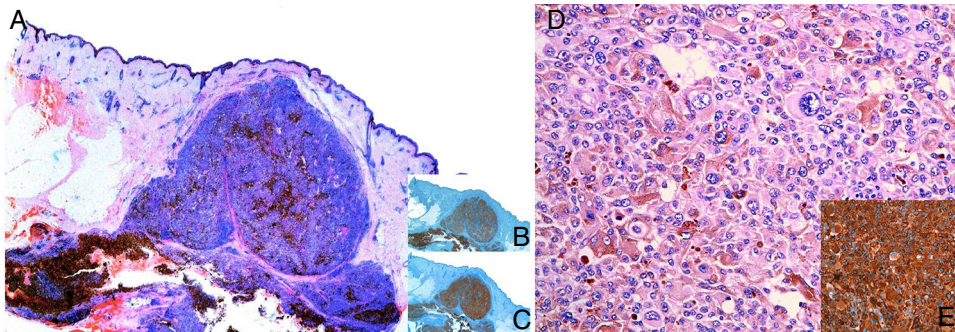


Figura 2 A) Panorámica hematoxilina-eosina. B) Inmunohistoquímica con Melan-A. C) Inmunohistoquímica con S100. D) Hematoxilina-eosina  $\times 20$ . E) Inmunohistoquímica con HMB45.

¿Cuál es su diagnóstico?

## Diagnóstico

Melanoma dérmico primario.

## Evolución

El índice de Breslow fue de 13 mm. Realizamos ampliación de 2 cm de margen y estudio de ganglio centinela, que fue negativo, seguido de tratamiento con interferón adyuvante a dosis altas durante un año. Tres años después, la paciente se encuentra libre de enfermedad.

## Comentario

El melanoma dérmico primario (MDP) es un subtipo de melanoma con una prevalencia inferior al 1% de las neoplasias melanocíticas malignas, caracterizado por una supervivencia inesperadamente prolongada, comparado con otras neoplasias melanocíticas malignas de similar índice de Breslow<sup>1</sup>.

En el año 2000, Bowen acuñó el término para referirse a neoplasias melanocíticas dérmicas y/o del tejido celular subcutáneo que reunían una serie de características, como la localización en la dermis, la ausencia de componente junctural o de conexión con el epitelio folicular, ausencia de regresión y necrosis, y de nevus melanocítico preexistente<sup>2</sup>.

En la serie de Cassarino, publicada en 2008, realizan un estudio inmunohistoquímico de p53, ciclina D1, Ki-67 y D2-40 en MDP, y encuentran diferencias estadísticamente significativas en la expresión de estos marcadores al compararlos con pacientes diagnosticados de metástasis de melanoma y melanoma nodular. Los autores sugieren que los bajos niveles de expresión de genes relacionados con la oncogénesis (p53 defectuosa), el ciclo celular y la proliferación (ciclina D1 y Ki-67) se podrían correlacionar con un comportamiento menos agresivo del MDP<sup>1</sup>. Además, la expresión de D2-40, relacionada con la linfangiogénesis tumoral se correlaciona con la invasión linfática tumoral y con una reducida supervivencia<sup>3</sup>. Si bien no son criterios diagnósticos por sí solos, podrían ser útiles para hacer el diagnóstico diferencial con otras neoplasias melanocíticas malignas<sup>1</sup>.

Se han comunicado casos individuales y series cortas de pacientes con MDP<sup>1,4,5</sup>. En la literatura española, solo encontramos un caso publicado<sup>6</sup>. En nuestro paciente, se realizó además un estudio inmunohistoquímico con el panel propuesto por Cassarino. Aunque los niveles de expresión de ciclina D1 y D2-40 fueron inferiores a los observados en metástasis de melanoma, encontramos altos niveles de expresión de p53 y Ki-67.

La supervivencia global a 5 años para los casos de metástasis cutánea única de melanoma es del 5-19%, con una mediana de supervivencia de 7 a 15 meses<sup>1,6</sup>. En la serie de MDP publicada por Swetter, se describe una supervivencia

a 5 años del 100%, claramente diferenciada de la esperada para los casos de metástasis de melanoma y de melanoma cutáneo primario con índice de Breslow similar<sup>4</sup>.

Las diferencias en el pronóstico y el manejo terapéutico del MDP y las metástasis de melanoma han llevado a plantear al primero como una entidad independiente, cuyo diagnóstico pasa por una adecuada correlación clínico-patológica y un exhaustivo estudio de extensión. Debería, por tanto, ser considerado en pacientes con melanoma confinado a la dermis sin evidencia de lesión primaria a otros niveles.

## Conflicto de intereses

Los autores declaran no tener ningún conflicto de intereses.

## Bibliografía

1. Cassarino DS, Cabral ES, Kartha RV, Swetter SM. Primary dermal melanoma: Distinct immunohistochemical findings and clinical outcome compared with nodular and metastatic melanoma. *Arch Dermatol.* 2008;144:49-56.
2. Bowen GM, Chang AE, Lowe L, Hamilton T, Patel R, Johnson TM. Solitary melanoma confined to the dermal and/or subcutaneous tissue: Evidence for revisiting the staging classification. *Arch Dermatol.* 2000;136:1397-9.
3. Dadras SS, Lange-Asschenfeldt B, Velasco P, Nguyen L, Vora A, Muzikansky A, et al. Tumor lymphangiogenesis predicts melanoma metastasis to sentinel lymph nodes. *Mod Pathol.* 2005;18:1232-42.
4. Swetter SM, Ecker PM, Johnson DL, Harvell JD. Primary dermal melanoma: A distinct subtype of melanoma. *Arch Dermatol.* 2004;140:99-103.
5. Sidiropoulos M, Obregon R, Cooper C, Sholl LM, Guitart J, Gerami P. Primary dermal melanoma: A unique subtype of melanoma to be distinguished from cutaneous metastatic melanoma: A clinical, histologic, and gene expression-profiling study. *J Am Acad Dermatol.* 2014;71:1083-92.
6. González-de Arriba M, Bordel-Gómez MT, Solera JC, Sánchez-Estella J. Primary dermal melanoma: A case report and a review of the literature. *Actas Dermosifiliogr.* 2013;104: 518-22.

P. Espinosa Lara<sup>a,\*</sup>, Y. Pérez González<sup>b</sup>  
y J. Jiménez Reyes<sup>c</sup>

<sup>a</sup> Unidad de Oncodermatología, Servicio de Dermatología, Hospital Universitario Infanta Cristina, Parla, Madrid, España

<sup>b</sup> Servicio de Anatomía Patológica, Hospital Universitario Infanta Cristina, Parla, Madrid, España

<sup>c</sup> Servicio de Dermatología, Hospital Universitario Infanta Cristina, Parla, Madrid, España

\* Autor para correspondencia.

Correos electrónicos: [pablo.e.lara@outlook.es](mailto:pablo.e.lara@outlook.es), [espinosapab@gmail.com](mailto:espinosapab@gmail.com) (P. Espinosa Lara).