



ACTAS Derma-Sifiliográficas

Full English text available at
www.actasdermo.org



IMÁGENES EN DERMATOLOGÍA

Lo que la acropaquia esconde: osteocondroma subungueal



What Lies Beneath: Acropachy Hiding Subungual Osteochondroma

M. Galán-Gutierrez^a, F. Ramos Pleguezuelos^b y R. Ruiz-Villaverde^{c,*}

^a Unidad de Dermatología, Complejo Hospitalario de Jaén, Jaén, España

^b Unidad de Anatomía Patológica, Complejo Hospitalario de Jaén, Jaén, España

^c Unidad de Dermatología, Complejo Hospitalario de Granada, Granada, España

Varón de 14 años de edad, derivado por su pediatra de atención primaria para la valoración de acropaquia unilateral en el primer dedo del pie derecho de 6 meses de evolución (fig. 1 A), dolorosa, sin otras alteraciones asociadas. No refería antecedente traumático previo. La radiografía simple del pie derecho mostró una zona de mayor densidad en cara lateral de la falange del primer dedo del pie derecho compatible con exostosis ósea (fig. 1 B). El examen histológico mostró, subyacente a un periostio fibroso, un disco de tejido cartilaginoso no organizado, con osificación de su base que se continuaba con trabéculas óseas (fig. 1 C), compatible con osteocondroma subungueal. La no existencia de exostosis en el fémur distal o en la tibia proximal, y la ausencia de familiares con lesiones similares nos ayudó a descartar el síndrome de exostosis múltiple hereditaria. Revisado el paciente a los 9 meses no hay recidiva de la lesión.

El osteocondroma subungueal es un tumor benigno de escasa incidencia, que afecta con más frecuencia a jóvenes adolescentes con predominio del sexo masculino. El crecimiento del hueso endocondral puede poner de manifiesto

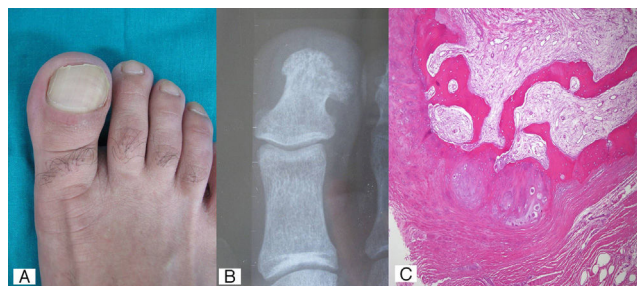


Figura 1

su existencia en la adolescencia, al ser asintomático en la infancia. No suele existir antecedentes de traumatismo previo. Histológicamente se diferencia de la exostosis por la presencia de cartílago hialino, y morfológicamente la exostosis suele ser aplanada o en forma de copa en la radiografía simple, mientras que el osteocondroma es sésil, pedunculado y bien circunscrito.

* Autor para correspondencia.

Correo electrónico: ismenios@hotmail.com (R. Ruiz-Villaverde).