



ACTAS Derma-Sifiliográficas

Full English text available at
www.actasdermo.org



ORIGINAL

Alopecia frontal fibrosante en el varón: presentación de 12 casos y revisión de la literatura



N. Ormaechea-Pérez*, A. López-Pestaña, J. Zubizarreta-Salvador, A. Jaka-Moreno, A. Panés-Rodríguez y A. Tuneu-Valls

Servicio de Dermatología, Hospital Universitario Donostia, San Sebastián, Guipúzcoa, España

Recibido el 22 de abril de 2016; aceptado el 2 de julio de 2016
Disponibile en Internet el 4 de agosto de 2016

PALABRAS CLAVE

Alopecia frontal fibrosante;
Liquen plano folicular;
Alopecia androgenética

Resumen

Introducción: La alopecia frontal fibrosante (AFF) es una alopecia cicatricial caracterizada por el retroceso de la línea de implantación del pelo, asociada a alopecia de cejas. Habitualmente afecta a mujeres en edad posmenopáusica, siendo mucho menos prevalente en varones.

Objetivo: Describir las características clínicas de la AFF en los hombres estudiados y compararlos con los datos recogidos en la literatura.

Material y métodos: Se realizó un estudio descriptivo de los varones diagnosticados de AFF en nuestro Servicio, desde enero del 2010 hasta diciembre del 2015. Se recogieron los datos demográficos, las características clínicas y los tratamientos realizados.

Resultados: Se reclutó a 12 pacientes. La edad media fue de 75 años. La alopecia fue el motivo de consulta únicamente en 4 pacientes. El retroceso medio de la línea de implantación del pelo fue de 3 cm. Las pápulas faciales estaban presentes en el 50% de los hombres, el 83% presentaba alopecia de cejas, extremidades y alopecia androgenética (AGA). El eritema y la hiperqueratosis folicular se veían en el 66% de los casos y solo el 25% refería prurito. El tratamiento más frecuentemente utilizado consistió en corticoide tópico en 8 pacientes (66%), asociado a minoxidil tópico en 4 de ellos (33%).

Conclusiones: Según los datos obtenidos en nuestra serie, las pápulas faciales, la AGA y la afectación del vello corporal son más frecuentes en los hombres con AFF que en las mujeres. Por otra parte, a diferencia de los casos de AFF en varones descritos en la literatura, la edad media es mayor en nuestra serie, lo que podría explicar la mayor incidencia de AGA asociada y que la mayoría consulte por otro motivo.

© 2016 AEDV. Publicado por Elsevier España, S.L.U. Todos los derechos reservados.

* Autor para correspondencia.

Correo electrónico: nereaorma@hotmail.com (N. Ormaechea-Pérez).

KEYWORDS

Frontal fibrosing alopecia;
Follicular lichen planus;
Androgenetic alopecia

Frontal Fibrosing Alopecia in Men: Presentations in 12 Cases and a Review of the Literature

Abstract

Background: Frontal fibrosing alopecia (FFA) is a scarring disease in which the hairline recedes and the eyebrows can be affected. Usually seen in postmenopausal women, FFA is much less common in men.

Objective: To describe the clinical characteristics of FFA in a case series of men and compare this series to those reported in the literature.

Material and methods: Men with FFA being treated in our dermatology department from January 2010 to December 2015 were included prospectively for this descriptive study. We collected patient information and clinical and treatment characteristics.

Results: Twelve men (mean age, 75 years) were recruited. Alopecia was the reason for seeking medical care in only 4 cases. The hairline had receded 3 cm on average. Half the patients had facial papules, and 83% had androgenetic alopecia or hair loss on eyebrows or extremities. Follicular hyperkeratosis and erythema were present in 66%, and only 25% of the men reported pruritus. The most commonly prescribed treatments were topical: corticosteroids in 8 patients (66%) and minoxidil in 4 (33%).

Conclusions: Facial papules, androgenetic alopecia, and loss of body hair are more often observed in men with FFA than in women. The men in this series were older on average than in other FFA case series in the literature, possibly accounting for the higher prevalence of associated androgenetic alopecia and the fact that most of these men were seeking care for conditions other than hair loss.

© 2016 AEDV. Published by Elsevier España, S.L.U. All rights reserved.

Introducción

Las alopecias cicatriciales son un grupo de trastornos que ocasionan la pérdida permanente del cabello debido a la destrucción de las células madre foliculares^{1,2}.

La alopecia frontal fibrosante (AFF) fue descrita por Kossard en 1994 como una forma peculiar de alopecia cicatricial que afecta habitualmente a mujeres en edad menopáusica^{3,4}. Clínicamente se caracteriza por el retroceso de la línea de implantación del pelo a nivel frontotemporal, junto con un grado variable de alopecia de cejas, pápulas faciales, y ocasionalmente alopecia en axilas, pubis y extremidades^{5,6}. La AFF tiende a considerarse una variante de liquen plano folicular (LPF) con predilección por la línea de implantación frontotemporal del cuero cabelludo, aunque esta relación es controvertida ya que la AFF afecta generalmente a mujeres de mayor edad, el patrón de alopecia es distinto, estas pacientes raramente presentan lesiones de liquen plano (LP) en otras partes del tegumento y la histología muestra ligeras diferencias respecto al LPF^{7,8}.

Desde su descripción original se han publicado centenares de casos de AFF, la gran mayoría en mujeres⁹. Esta entidad parece ser poco frecuente en los hombres, de hecho solo hay descritos casos aislados^{9,23}. Sin embargo, creemos que en los varones la AFF podría ser más frecuente de lo publicado, debido a que puede asociarse o confundirse con otros tipos de alopecia, especialmente con la alopecia androgenética (AGA), y a que habitualmente los hombres de cierta edad no consultan ya que consideran que la pérdida de cabello es un proceso normal.

Presentamos una serie de 12 varones con AFF, siendo una de las más largas de las descritas hasta la actualidad. De esta manera, se pretende describir las características clínicas y epidemiológicas de los hombres con AFF y comparar nuestros datos tanto con la serie más larga de AFF en mujeres, así como con los casos de AFF en varones descritos hasta la actualidad.

Material y métodos

Hemos realizado un estudio prospectivo, descriptivo y observacional de los hombres afectados de AFF diagnosticados en el Servicio de Dermatología del Hospital Universitario Donostia durante los últimos 5 años, desde 2010 hasta 2015. Hemos recogido 12 casos, representados en la [tabla 1](#). Las variables clínicas estudiadas han sido la edad, el tiempo de evolución, el motivo de consulta, la forma de presentación (localización, prurito, eritema e hiperqueratosis perifolicular, alopecia en otras áreas del tegumento, presencia de LP en piel, uñas o mucosas), los hallazgos tricoscópicos, la histología, la asociación a AGA, las comorbilidades, los tratamientos realizados y la respuesta a los mismos. Solicitamos un análisis de sangre incluyendo hormonas tiroideas, anticuerpos antitiroideos y anticuerpos antinucleares a todos los pacientes. Los criterios de inclusión fueron: 1) clínicos: retroceso de la línea de implantación del pelo a nivel frontal y/o temporal, con una piel más pálida, de aspecto cicatricial y borramiento de los orificios foliculares a dicho nivel, en ocasiones asociado a alopecia de cejas, eritema e hiperqueratosis perifolicular; 2) tricoscópicos:

Tabla 1 Características clínicas de nuestros pacientes con AFF

Número paciente	Edad (años)	Tiempo evolución	Retroc frontal	Retroc temporal	Retroc occipital	Alopecia cejas	Alopecia extremidades	Prurito	Eritema perifolicular	Hiperqueratosis Perifolicular	AGA (grado Hamilton)	Motivo consulta
1	74	1 año	2 cm	1 cm	No	No	Sí	Sí	+	+	Sí (II)	Prurito cc
2	71	2 años	ND	4 cm	2 cm	Sí	Sí	No	+	+	Sí (VI)	Alopecia
3	77	5 años	~ 5 cm	4 cm	No	Sí	Sí	No	-	-	Sí (III)	Q actínicas
4	82	¿?	4 cm	3 cm	No	Sí	Sí	No	-	-	No	Melanoma
5	85	10?	~ 2 cm	2 cm	No	Sí	Sí	No	-	-	Sí (V)	Q actínicas
6	83	¿?	ND	3 cm	No	Sí	Sí	No	+	+	Sí (VI)	Carcinoma basocelular
7	63	3	ND	4 cm	No	Sí	Sí	No	+	+	Sí (VI)	Alopecia
8	78	2	~ 2 cm	2 cm	No	Sí	Sí	Sí	+	+	Sí (VI)	Prurito cc
9	80	4	ND	6 cm	No	Sí	Sí	No	-	+	Sí (VII)	Carcinoma basocelular
10	70	2	ND	3 cm	No	Sí	No	No	+	+	Sí (VI)	Alopecia
11	77	2	ND	4 cm	No	Sí	No	No	+	+	Sí (VII)	Alopecia
12	68	1	2 cm	0 cm	No	No	Sí	Sí	+	-	No	Prurito cc
Total (%)	75	2,5 años	3 cm	3 cm	8%	83%	83%	25%	66%	66%	83%	Alopecia 33%

AGA: alopecia androgenética; ND: no determinable (no se ha podido especificar el retroceso frontal, debido a que la AGA preexistente hizo que la línea de implantación del pelo a nivel frontal desapareciera); Q actínicas: queratosis actínicas, ¿?: el paciente no sabe especificar el tiempo de evolución.

pérdida de orificios foliculares, placas blancas cicatriciales, eritema perifolicular e hiperqueratosis perifolicular, y 3) histológicos: infiltrado inflamatorio linfocítico localizado preferentemente alrededor del infundíbulo e istmo folicular, presencia de células apoptóticas en la vaina radicular externa, dilatación e hipergranulosis infundibular y tractos fibrosos residuales perifoliculares. El criterio de exclusión fue la incapacidad de distinguir si el paciente presentaba AFF o LPF, sobre todo en pacientes con AGA muy avanzada, en los que no era posible valorar la línea de implantación fronto-temporal. El diagnóstico clínico fue confirmado histológicamente en los casos dudosos (5 pacientes). El retroceso de la línea de implantación del pelo a nivel frontal, temporal y occipital fue medido en función de la presencia de una banda alopécica desde la línea de implantación primitiva, con una piel más pálida, borramiento de aperturas foliculares y atrofia cutánea a dicho nivel.

Resultados

Los datos correspondientes a los pacientes se resumen en la tabla 1.

Los pacientes tenían edades comprendidas entre los 63 y los 85 años (edad media: 75 años). Únicamente 4 consultaron por alopecia y otros 3 por prurito en el cuero cabelludo. En los demás la AFF fue un hallazgo casual, al acudir a nuestras consultas por otros motivos (queratosis actínicas y carcinoma basocelular principalmente). El retroceso de la línea de implantación del pelo se podía apreciar en la zona fronto-temporal en todos los pacientes (siendo el retroceso frontal en ocasiones atribuible a la AFF y/o a la AGA) y a nivel occipital en un paciente (11%). La media del retroceso variaba entre 1 y 6 cm (media de 3 cm), aunque en ocasiones fue difícil medirla con precisión, debido a la AGA ya existente (figs. 1-4). Únicamente uno de ellos presentaba placas de alopecia cicatricial parcheadas en la región parietal típicas de LPF (fig. 5). Clínicamente el eritema y la hiperqueratosis perifolicular se observaban en 8 (66%) pacientes y solo 3 (25%) referían prurito. La alopecia de cejas, muy habitual en la AFF, también fue un hallazgo casi constante en nuestros pacientes (n = 10, 83%), así como la alopecia de antebrazos y piernas (n = 10, 83%). El 83% (n = 10) de los hombres presentaba AGA asociada y solo uno tenía alopecia en la zona de la barba (8%). En 6 hombres pudimos apreciar pápulas faciales (50%), aunque en ocasiones eran poco evidentes. No encontramos lesiones de LP en piel, mucosas o uñas en ninguno de los pacientes, ni tampoco pápulas queratósicas foliculares generalizadas. En la dermatoscopia todos los pacientes presentaban pérdida de orificios foliculares y se veía eritema e hiperqueratosis perifolicular en 8 (66,6%), en concordancia con los hallazgos clínicos descritos anteriormente. En los pacientes 2, 6, 7, 9, 10 y 11 (50%) encontramos además placas blancas cicatriciales junto con puntos amarillos típicos de AGA. Únicamente realizamos biopsia cutánea en los casos dudosos (n = 5, 42%). El estudio histológico mostró una intensa fibrosis perifolicular concéntrica, con un grado variable de inflamación linfocitaria, respetando siempre la epidermis interfolicular; 4 de los varones (33%, siendo los números 2, 7, 10 y 11) realizaron tratamiento con minoxidil al 5% por las noches y betametasona 17-valerato tópico 2 días a la semana, con estabilización de la alopecia

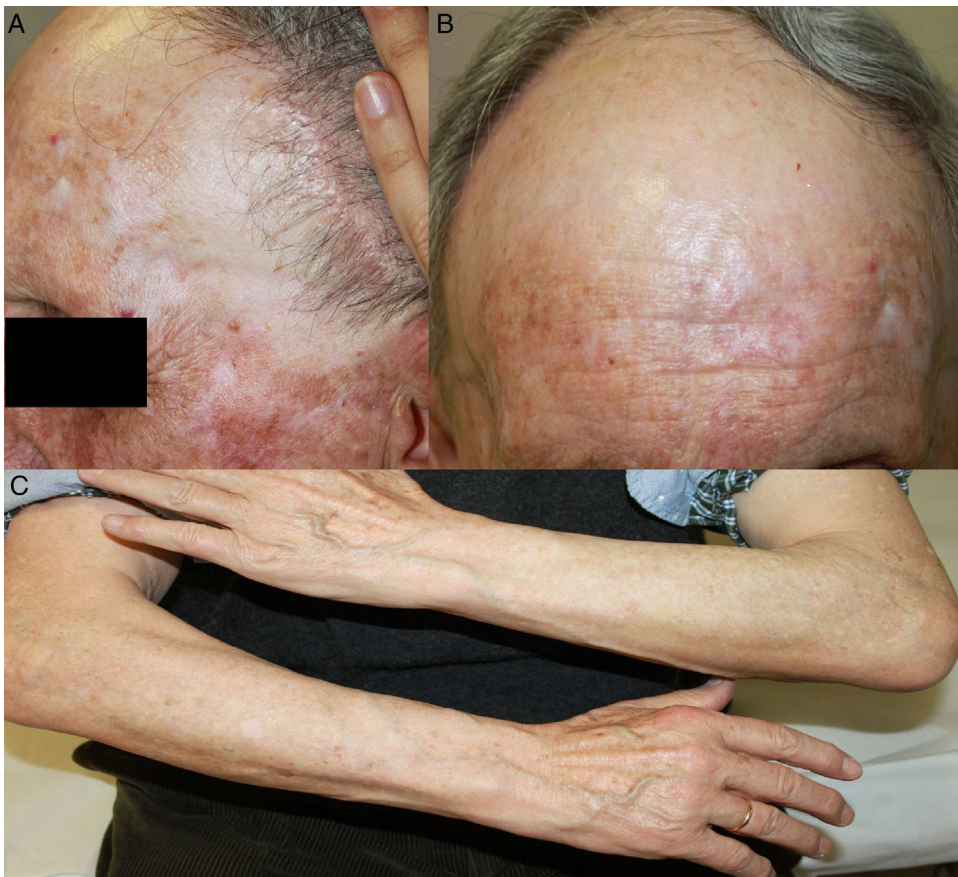

Figura 1 A y B) Retroceso de implantación del pelo frontal y temporal, con una piel más fina y pálida, y oclusión de las aperturas foliculares. C) Alopecia de antebrazos.

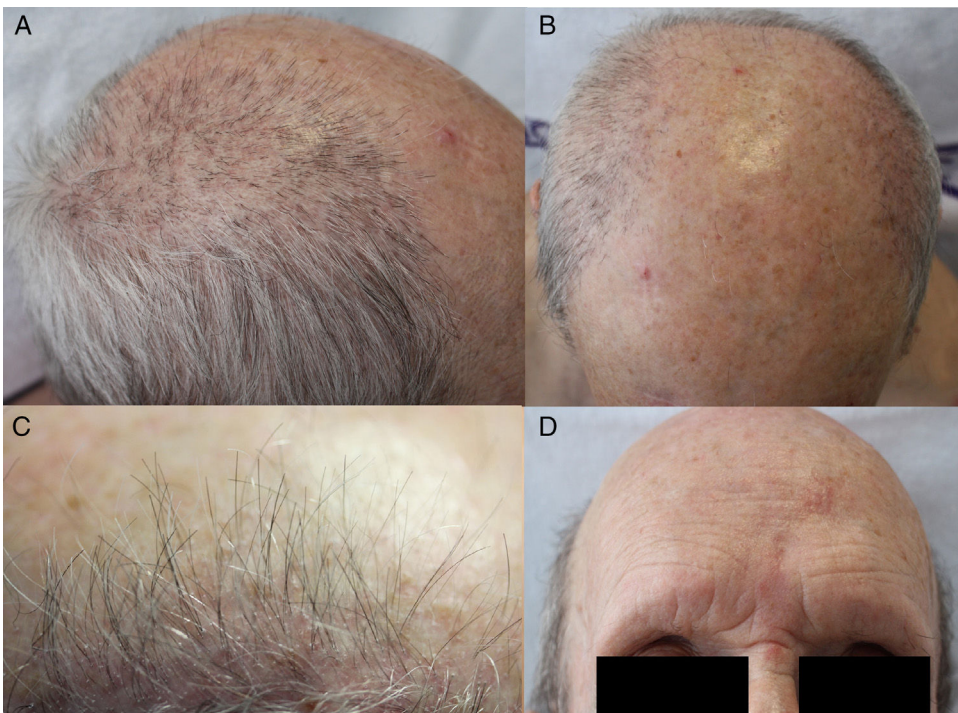


Figura 2 A y B) Retroceso de la línea de implantación del pelo bitemporal y parietal, sobre AGA asociada. C) Detalle de la hiperqueratosis perifolicular. D) Alopecia total de cejas.

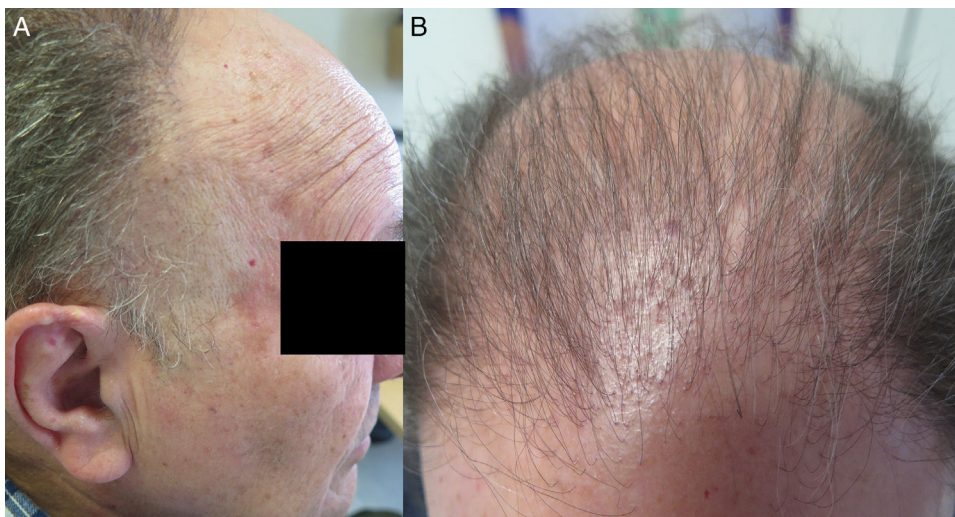


Figura 3 A y B) AGA grado VI de Hamilton, con una banda de piel más fina y con borrado de los orificios foliculares a nivel bitemporal, y presencia de eritema e hiperqueratosis perifolicular fronto-parietal.

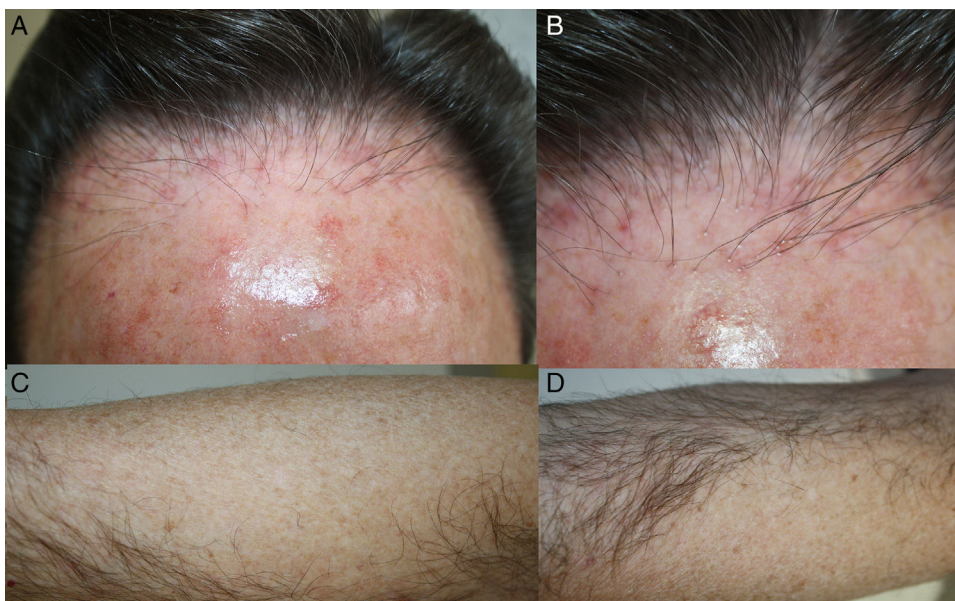


Figura 4 A) Evidente retroceso de la línea de implantación del pelo a nivel frontal, en un paciente sin AGA de base. B) Intenso eritema e hiperqueratosis perifolicular. C y D) Placas alopécicas en ambas extremidades superiores.

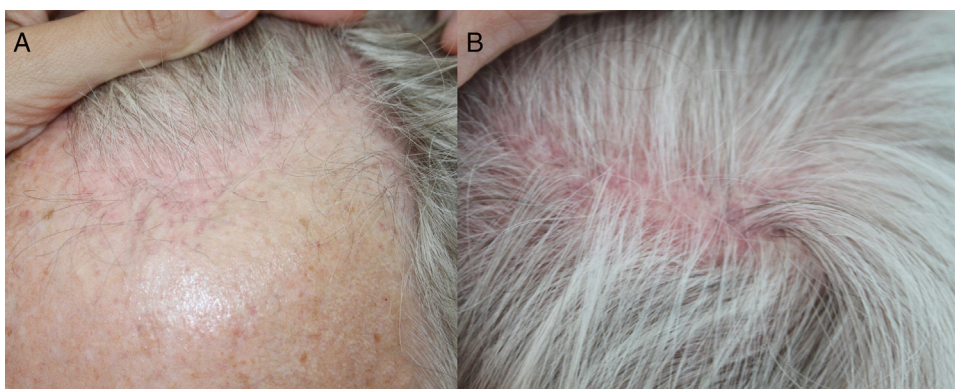


Figura 5 A) Retroceso de la línea de implantación del pelo, con eritema e hiperqueratosis perifolicular. B) Áreas parcheadas de alopecia cicatricial parietal típicas de LPP.

y satisfacción por su parte. Los pacientes número 1, 6, 8 y 12 (el 33% de los casos) realizaron tratamiento con corticoides tópicos de manera ocasional consiguiendo el control del prurito, que era lo que les preocupaba. Los otros 4 pacientes (33%) no quisieron realizar ninguna terapia. En la analítica uno de los varones (8%) presentaba positividad de los anticuerpos antinucleares a título bajo (1/80), no encontrándose alteraciones tiroideas en ninguno de ellos. Por otra parte, ninguno de nuestros pacientes refería el uso de cosméticos o maquillajes de fondo con filtro solar en la cara. Las comorbilidades más frecuentemente encontradas fueron: hipercolesterolemia (n = 2, 17%) e hipertensión arterial (n = 3, 25%). Los medicamentos que tomaban eran: estatinas (n = 2, 17%), inhibidores de la enzima convertidora de angiotensina (n = 3, 25%) y ácido acetilsalicílico (n = 2, 17%). Cabe destacar que uno de los hombres (8%) presentó una hepatitis autoinmune 10 años antes, que fue tratada con azatioprina y corticoides por vía oral, y otro de los casos (8%) presentó cáncer de próstata que recibió tratamiento mediante prostatectomía 5 años antes del inicio de la AFF.

Discusión

La AFF se considera una variante de LPF con predilección por la línea de implantación frontotemporal del cuero cabelludo. Suele afectar a mujeres posmenopáusicas, dando lugar a un retroceso de la línea de implantación del pelo. La alopecia de cejas es muy característica, y también se suele observar alopecia no cicatricial en axilas, brazos, piernas o abdomen. El prurito típico del LPF no suele observarse en estos pacientes y el eritema y la hiperqueratosis perifolicular suelen ser más tenues. Los hallazgos histológicos son superponibles a los del LPF, aunque en la AFF se describe menos inflamación folicular y más células apoptóticas que en el LPF. Además, el infiltrado inflamatorio en la epidermis interfolicular del cuero cabelludo se ve ocasionalmente en el LPF pero muy excepcionalmente en la AFF⁸.

La mayoría de los pacientes con AFF son mujeres posmenopáusicas, habiendo pocos casos descritos en hombres. En la literatura revisada únicamente hemos encontrado 28 casos de hombres con AFF (tabla 2). Todos ellos habían acudido a la consulta por dicho motivo, a diferencia de lo ocurrido en nuestra serie de casos. El 28% (n = 8) de los pacientes publicados referían prurito, porcentaje similar al nuestro (25%, n = 3), y el 42% (n = 12) presentaban AGA asociada, porcentaje menor a nuestra serie (83%, n = 10). La edad media de los casos descritos en la literatura es inferior a la nuestra (55 vs. 75 años), dato que podría explicar por qué nuestros pacientes tienen mayor incidencia de AGA y también que no hubieran consultado. El hecho de que la edad media de los varones con AFF en nuestro estudio sea mucho más elevada que la descrita hasta ahora en la literatura podría explicarse debido a que en nuestro estudio hemos recopilado pacientes que acudieron consultando por la AFF (n = 4, 33%, edad media 70 años) y también los que consultaron por otros motivos (n = 8, 66%, edad media 78 años). De esta manera, la edad media de los casos descritos en la literatura podría ser menor debido a que todos consultaron por dicho motivo, y esto podría explicar que a los hombres más jóvenes les preocupe la alopecia, mientras que en los de edad más avanzada la AFF sea habitualmente

un hallazgo incidental. Por otra parte, en uno de nuestros pacientes coexistían lesiones de AFF y de LPF, hecho que no ha sido descrito en ninguno de los hombres de la literatura revisada. Para poder diferenciar la AFF del LPF en los hombres es importante prestar especial atención a la piel de la región parietal del cuero cabelludo y buscar placas alopécicas cicatriciales a dicho nivel. En la AFF veremos una banda alopécica que causa retroceso de la línea de implantación del pelo a nivel frontal y/o temporal, habitualmente asociada a alopecia de cejas, y en el LPF veremos una o más placas alopécicas a nivel parietal, con eritema e hiperqueratosis perifolicular en el borde de avance.

Si comparamos nuestros datos en varones, con las características clínicas descritas por Vañó Galván et al.¹¹ en mujeres y hombres (n = 355, 12 hombres), las diferencias más significativas serían las siguientes: en su serie únicamente el 40% (144 del total de 355) de los pacientes presentaban AGA asociada (vs. el 83% de nuestros pacientes), el 14% tenía pápulas faciales (vs. el 50% de nuestra serie), el 24% afectación del vello corporal (vs. el 83% en nuestros pacientes) y el 15% hipotiroidismo (ausente en nuestra serie y también en el subgrupo de los 12 hombres de la serie de Vañó Galván et al.¹¹). Las similitudes encontradas son las siguientes: el 35% presentaba prurito (25% en nuestra serie), el 15% afectación occipital (8% en nuestro estudio) y el 80% alopecia de cejas (83% de nuestros pacientes). De esta manera, podríamos hipotetizar que la AGA, las pápulas faciales y la afectación del vello corporal son más frecuentes en los hombres con AFF que en las mujeres. Por otra parte, si comparamos nuestra serie de casos con el subgrupo de 12 varones del estudio de Vañó Galván et al., podríamos destacar como similitudes la baja frecuencia de prurito (33%) y la ausencia de hipotiroidismo y de elevación de anticuerpos antinucleares. Como diferencias encontramos la menor frecuencia de pápulas faciales (33%), de afectación del vello corporal (42%) y de AGA asociada (67%), y una edad de presentación más temprana (47 años). Esta menor asociación a AGA podría ir asociada a la menor edad de presentación, y además no enmascarar la presencia de la AFF, lo que ayudaría a que los hombres consulten por dicho motivo y esta no pase desapercibida. Según Vañó Galván et al.¹¹, la disminución del vello corporal y las pápulas perifoliculares en la cara se asocian a un peor pronóstico, por lo que podríamos preguntarnos si la AFF en los varones va asociada a una peor evolución, o si los hombres presentan pápulas faciales y alopecia corporal con más frecuencia debido al largo tiempo de evolución o a su edad (media de 75 años). Sin embargo, según López-Pestaña et al.²⁴, las pápulas faciales se aprecian con más frecuencia en las pacientes jóvenes, porque aparecerían precozmente en el curso de la enfermedad o porque podría ser más fácil identificarlas en los pacientes con menor fotoenvejecimiento. Tanto en la serie de 12 hombres de Vañó Galván et al. como en la nuestra, ninguno de los pacientes presentaba hipotiroidismo, lo que pondría de manifiesto una relación menos clara con la etiopatogenia autoinmune. Aunque este hecho también podría ser debido al pequeño tamaño muestral, ya que en el estudio multicéntrico de Vañó Galván et al., que incluye a 355 pacientes, el hipotiroidismo estaba presente en el 15% de ellos¹¹.

A diferencia de lo publicado en la literatura, solo en 4 de los 12 casos que hemos recogido durante estos últimos 5 años la alopecia fue el motivo de consulta. Creemos

Tabla 2 Listado de los casos de varones con AFF recogidos en la literatura revisada

Estudio	Pacientes varones	Edad media	Tiempo evolución	AGA	Alopecia cejas	Alopecia extremidades	Prurito	Biopsia	Raza	Analítica	Tratamiento
Presente estudio	12	75 años	2,5 años	10 (83%)	10 (83%)	10 (83%)	3 (25%)	5 (42%)	Caucásica	Normal	Minoxidil, corticoide tópico
AlGaadi et al. ⁹ , 2015	1	46 años	3	No	No	No		Sí			Corticoide tópico e intralesional
Dlova et al. ¹⁰ , 2015	1	35 años	1 año	No	Sí	No	Sí	Sí	Africana	Normal	Hidroxicloroquina
Vañó Galván et al. ¹¹ , 2014	12	47 años		8 (67%)	7 (58%)	5 (42%)	4 (33%)	12 (100%)	Caucásica	Normal	Minoxidil Corticoide tópico, intralesional y oral Finasterida Hidroxicloroquina
Salido-Vallejo et al. ¹² , 2014	1	52 años	10	No	Sí	Sí		Sí	Caucásica		Corticoide tópico Hidroxicloroquina Acitretino
Banka et al. ¹³ , 2014	1			Sí							Finasterida 1 mg
Chen et al. ¹⁴ , 2014	1	66 años	6 meses	Sí	Sí	Sí		Sí	Caucásica	Normal	Corticoide intralesional
Khan et al. ¹⁵ , 2013	1	46 años	3 meses	No	Sí	Sí	Sí	Sí	Caucásica	ANA +	
Dlova et al. ¹⁶ , 2013	1	62 años	1 año		Sí	Sí		Sí	Caucásica		
Ramaswamy et al. ¹⁷ , 2012	3	50 años		No	1 (33%)	1 (33%)	1 (33%)	3 (100%)	Africana (1) Caucásica (2)	No	
Miteva et al. ¹⁸ , 2012	1							Sí	Africana		
Nusbaum y Nusbaum ¹⁹ , 2010	1	44 años	6 meses	Sí	Sí	No		Sí	Caucásica	Normal	Corticoide intralesional Finasterida 1 mg Trasplante capilar
Samrao et al. ²⁰ , 2010	1	52 años	5 años								
Roche et al. ²¹ , 2008	1	71 años	9 meses	No	Sí	No	Sí	Sí			Corticoide tópico
Kossard y Shiell ²² , 2005	1	75 años	18 meses	Sí	No	No		Sí	Caucásica		
Stockmeier et al. ²³ , 2002	1	69 años			Si			Sí	Caucásica	Normal	

que esta entidad está infradiagnosticada en el sexo masculino, ya que quizás muchos de ellos no consulten. Esto podría explicarse por 2 motivos: 1) en la AFF no siempre están presentes el prurito, el eritema o la hiperqueratosis perifolicular, por lo que el retroceso puede pasar desapercibido, y 2) la mayoría de los varones afectados presentan AGA asociada, con ausencia de pelo muchas veces frontal, lo que hace que el retroceso sea menos evidente. A este respecto, hay otro hecho fundamental que determina que la AFF sea mucho menos llamativa en los hombres que en las mujeres: la AGA masculina (MAGA) es el tipo de alopecia más frecuente en los hombres, afectando al 69,6% de la población masculina²⁵. Esta suele presentarse hacia los 40 años y produce una miniaturización de los folículos pilosos, inicialmente a nivel frontotemporal con retroceso de la línea de implantación del pelo, seguido de una disminución de la densidad pilosa en la región parietal. La AGA femenina se presenta a una edad más tardía que la MAGA (36% de las mujeres de más de 80 años), y habitualmente afecta a la región frontoparietal manteniendo la línea de implantación del pelo²⁶. Así pues, la AGA es menos frecuente en mujeres, aparece más tardíamente y suele preservar la línea de implantación del pelo. Probablemente muchos hombres afectados de MAGA, para cuando desarrollan la AFF no la advierten, ya que la recesión del borde frontotemporal tan típica de la AFF ya estaba presente. Así, analizando los datos expuestos anteriormente, podemos ver que en la literatura revisada únicamente el 42% de los varones presentaban AGA asociada⁹⁻²³ vs. el 88% de los pacientes de nuestra serie. Todo esto determina que la AFF sea más evidente en mujeres y que, por lo tanto, la mayoría de ellas consulten, a diferencia de los hombres, en los que para poder llegar al diagnóstico de AFF hay que llevar a cabo una exploración exhaustiva.

Aunque la etiología es desconocida, el aumento de la incidencia los últimos años indica una etiología medioambiental. Aldoeri et al.²⁷ han realizado un estudio para intentar determinar cuáles podrían ser los factores potenciales implicados en la aparición de esta enfermedad. Los resultados del estudio indican una relación entre la AFF y la utilización de productos de cuidado de la cara. Los filtros solares químicos utilizados en estos productos probablemente podrían ser responsables de esta afección. En nuestra serie, ningún paciente refería utilizar productos cosméticos en la cara, así como filtros solares de manera habitual, por lo que no hemos encontrado dicha asociación. También se postula que podrían estar implicados factores genéticos, hormonales y autoinmunes. En nuestra serie ninguno de los pacientes tenía antecedentes familiares de AFF ni había recibido ningún tipo de tratamiento hormonal. Cabe destacar que uno de ellos había presentado una hepatitis autoinmune previa, que precisó tratamiento con inmunosupresores, lo que podría apoyar la hipótesis autoinmune. La presentación de AFF en el sexo masculino, así como la mejoría de la misma mediante los inhibidores de la 5- α -reductasa, indican que los andrógenos podrían ser parcialmente responsables de la patogénesis.

El tratamiento de la AFF es un reto terapéutico, ya que es una alopecia cicatricial y la mayoría de los pacientes suelen consultar en fases avanzadas de la enfermedad. Nosotros únicamente hemos pautado tratamiento para la alopecia a 4 de nuestros pacientes, sobre la base de corticoide tópico y minoxidil al 5%, con relativo buen control de la AFF y de la

AGA asociada, con una media de 20 meses de seguimiento (rango 6-26 meses). En las fases iniciales de la AFF se podrían utilizar los corticoides tópicos e intralesionales, las tetraciclinas por vía oral y los antipalúdicos para disminuir el componente inflamatorio y evitar la alopecia secundaria²⁸. Los inhibidores de la 5- α -reductasa inhiben la miniaturización folicular típica de la AGA, por lo que en los pacientes con AFF y AGA asociada se podría conseguir una mejoría al disminuir el grado de AGA. Por otra parte, el finasterida y el dutasterida podrían ser útiles también en los pacientes que únicamente presenten AFF, debido al probable componente hormonal implicado en esta afección²⁹. Nosotros no hemos pautado estos tratamientos a ninguno de nuestros pacientes, ya que no deseaban realizar tratamiento vía por oral. El trasplante de pelo podría ser una opción terapéutica válida, pero en la mayoría de los casos existe recidiva³⁰.

Como limitaciones de nuestro estudio destacamos que no hemos realizado biopsia a todos los pacientes y el pequeño tamaño muestral, por lo que son necesarias series más amplias para poder confirmar estos hallazgos.

Conclusiones

La AFF podría estar infradiagnosticada en los hombres. Este hecho podría explicarse por la escasa sintomatología y la frecuente asociación a AGA, y por la edad de presentación más tardía de la AFF que de la MAGA —que haría que en muchas ocasiones la AFF pase desapercibida. Por este motivo recomendamos realizar una exploración minuciosa de la línea de implantación del pelo en los varones. La búsqueda de alopecia de cejas, de una piel más fina y pálida en la línea de implantación del pelo, de eritema perifolicular y de oclusión de las aperturas foliculares nos podría orientar hacia un caso de AFF en un hombre, aunque acuda a nuestra consulta por otro motivo. La tricoscopia también puede ser útil, demostrando pérdida de orificios foliculares y placas blancas cicatriciales.

Consideramos que la AFF en los hombres podría estar asociada a alopecia de vello corporal y a pápulas faciales con más frecuencia que en las mujeres, y destacamos la ausencia de hipotiroidismo en nuestra serie, así como la asociación a LPF clásico en uno de los hombres. No obstante, son necesarios estudios con mayores tamaños muestrales que permitan confirmar estos hallazgos preliminares.

Responsabilidades éticas

Protección de personas y animales. Los autores declaran que para esta investigación no se han realizado experimentos en seres humanos ni en animales.

Confidencialidad de los datos. Los autores declaran que en este artículo no aparecen datos de pacientes.

Derecho a la privacidad y consentimiento informado. Los autores declaran que en este artículo no aparecen datos de pacientes.

Conflicto de intereses

Los autores declaran no tener ningún conflicto de intereses

Bibliografía

1. Abal-Díaz L, Soria X, Casanova-Seuma JM. Alopecias cicatriciales. *Actas Dermosifiliogr.* 2012;103:376–87.
2. Harries MJ, Paus R. The pathogenesis of primary cicatricial alopecias. *Am J Pathol.* 2010;177:2152–62.
3. Kossard S. Postmenopausal frontal fibrosing alopecia. Scarring alopecia in a pattern distribution. *Arch Dermatol.* 1994;130:770–4.
4. Kossard S, Lee MS, Wilkinson B. Postmenopausal frontal fibrosing alopecia: A variant of lichen planopilaris. *J Am Acad Dermatol.* 1997;36:59–66.
5. Camacho Martínez F, García-Hernández MJ, Mazuecos Blanca J. Postmenopausal frontal fibrosing alopecia. *Br J Dermatol.* 1999;140:1181–2.
6. Stockmeier M, Kunte C, Sander CA, Wolf H. Kossard frontal fibrosing alopecia in a man. *Hautarzt.* 2002;53:409–11.
7. Moreno-Ramírez D, Camacho Martínez F. Frontal fibrosing alopecia: A survey in 16 patients. *J Eur Acad Dermatol Venereol.* 2005;19:700–5.
8. Poblet E, Jimenez F, Pascual A, Piqué E. Frontal fibrosing alopecia versus lichen planopilaris: A clinicopathological study. *Int J Dermatol.* 2006;45:375–80.
9. AlGaadi S, Miteva M, Tosti A. Frontal fibrosing alopecia in a male presenting with sideburn loss. *Int J Trichology.* 2015;7:72–3.
10. Dlova NC, Goh CL. Frontal fibrosing alopecia in an African man. *Int J Dermatol.* 2015;54:81–3.
11. Vañó Galván S, Molina Ruiz AM, Serrano Falcón C, Arias Santiago S, Rodrigues Barata AR, Garnacho Saucedo G, et al. Frontal fibrosing alopecia: A multicenter review of 355 patients. *J Am Acad Dermatol.* 2014;70:670–8.
12. Salido-Vallejo R, Garnacho-Saucedo G, Moreno-Gimenez JC, Camacho-Martinez FM. Beard involvement in a man with frontal fibrosing alopecia. *Indian J Dermatol Venereol Leprol.* 2014;80:542–4.
13. Banka N, Mubki T, Bunagan MJ, McElwee K, Shapiro J. Frontal fibrosing alopecia: a retrospective clinical review of 62 patients with treatment outcome and long-term follow-up. *Int J Dermatol.* 2014;53:1324–30.
14. Chen W, Kigitsidou E, Prucha H, Ring J, Andres C. Male frontal fibrosing alopecia with generalised hair loss. *Australas J Dermatol.* 2014;55:e37–9.
15. Khan S, Fenton DA, Stefanato CM. Frontal fibrosing alopecia and lupus overlap in a man: Guilt by association? *Int J Trichology.* 2013;5:217–9.
16. Dlova N, Goh CL, Tosti A. Familial frontal fibrosing alopecia. *Br J Dermatol.* 2013;168:220–2.
17. Ramaswamy P, Mendese G, Goldberg LJ. Scarring alopecia of the sideburns: a unique presentation of frontal fibrosing alopecia in men. *Arch Dermatol.* 2012;148:1095–6.
18. Miteva M, Whiting D, Harries M, Bernardes A, Tosti A. Frontal fibrosing alopecia in black patients. *Br J Dermatol.* 2012;167:208–10.
19. Nusbaum BP, Nusbaum AG. Frontal fibrosing alopecia in a man: Results of follicular unit test grafting. *Dermatol Surg.* 2010;36:959–62.
20. Samrao A, Chew AL, Price V. Frontal fibrosing alopecia: A clinical review of 36 patients. *Br J Dermatology.* 2010;163:1296–300.
21. Roche M, Walsh MY, Armstrong DKB. Frontal fibrosing alopecia-occurrence in male and female siblings. *J Am Acad Dermatol.* 2008;58 2 Suppl:AB81.
22. Kossard S, Shiell RC. Frontal fibrosing alopecia developing after hair transplantation for androgenetic alopecia. *Int J Dermatol.* 2005;44:321–3.
23. Stockmeier M, Kunte C, Sander CA, Wolff H. Kossard frontal fibrosing alopecia in a man. *Hautarzt.* 2002;53:409–11.
24. López-Pestaña A, Tuneu A, Lobo C, Ormaechea N, Zubizarreta J, Vildosola S, et al. Facial lesions in frontal fibrosing alopecia (FFA): Clinicopathological features in a series of 12 cases. *J Am Acad Dermatol.* 2015;73:e1–6.
25. Camacho FM, Montagna W. Alopecia androgenética masculina. En: Camacho FM, Tosti A, editores. *Tricología. Enfermedades del folículo pilosebáceo.* 3.ª ed. Madrid: Biblioteca Aula Médica; 2013. p. 579–80.
26. Rivera R, Guerra-Tapia A. Manejo de la alopecia androgenética en mujeres posmenopáusicas. *Actas Dermosifiliogr.* 2008;99:257–61.
27. Aldoori N, Dobson K, Holden CR, McDonagh AJ, Harries M, Messenger AG. Frontal Fibrosing alopecia —possible association with leave-on facial skin care products and sunscreens; a questionnaire study. *Br J Dermatol.* 2016. En prensa.
28. Rácz E, Gho C, Moorman PW, Noordhoek Hegt V, Neumann HA. Treatment of frontal fibrosing alopecia and lichen planopilaris: A systematic review. *J Eur Acad Dermatol Venereol.* 2013;27:1461–70.
29. Vañó-Galván S, Saceda-Corral D, Alonso-Castro L, Urech M, Espada J. Antiandrogenic drugs, a therapeutic option for frontal fibrosing alopecia patients. *J Am Acad Dermatol.* 2016;74:e77.
30. Jimenez E, Poblet E. Is hair transplantation indicated in frontal fibrosing alopecia? The results of test grafting in three patients. *Dermatol Surg.* 2013;39:1115–8.