



# ACTAS Derma-Sifiliográficas

Full English text available at  
www.actasdermo.org



## IMÁGENES EN DERMATOLOGÍA

### Cambio espontáneo en un *nevus* melanocítico común Spontaneous Change in a Common Melanocytic Nevus



C. Mendoza Chaparro\*, P. Esther Zamberk Majils y P. Cortina de la Calle

Servicio de Dermatología, Hospital General Universitario de Ciudad Real, Ciudad Real, España

Mujer de 39 años, fototipo II de Fitzpatrick, con antecedentes de melanoma en 2 familiares de primer grado, en seguimiento dermatoscópico digital por síndrome de *nevus* displásico, que consultó por cambio brusco de aspecto y aparición de prurito, en una lesión en la espalda, de años de evolución, que permanecía estable hasta entonces. Negaba traumatismo previo.

En la región lumbar izquierda presentaba una lesión pigmentada marrón de 5 mm, rodeada por un halo eritematoso. La dermatoscopia mostraba una lesión melanocítica con área homogénea central marrón clara y retículo periférico, con zonas violáceas y costras, rodeada por un halo

eritematovioláceo, que respetaba una franja de piel sana (fig. 1A).

Tras 4 semanas de tratamiento tópico, con mupirocina, desapareció el halo (fig. 1B) y remitió el prurito. El *nevus* permanece estable tras 2 años de seguimiento.

El *nevus* hemosiderótico en diana es una lesión benigna, infrecuente y autorresolutiva, que se ha relacionado con traumatismos. Aunque clínicamente puede simular un melanoma, la dermatoscopia muestra un *nevus* con un patrón benigno rodeado por un halo equimótico originado por la presencia de vasos dilatados, extravasación hemática y depósito de hemosiderina en la dermis papilar.

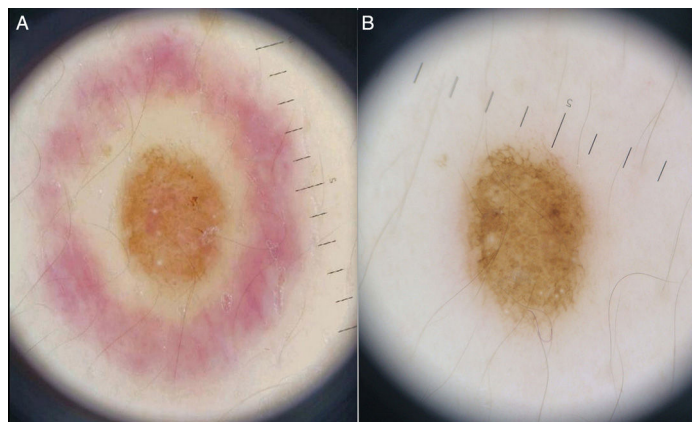


Figura 1

\* Autor para correspondencia.

Correo electrónico: [cmendoch@gmail.com](mailto:cmendoch@gmail.com)

(C. Mendoza Chaparro).