



ACTAS Derma-Sifiliográficas

Full English text available at
www.actasdermo.org



E-CASOS CLÍNICOS

Terapia fotodinámica con azul de metileno en úlceras cutáneas infectadas con *Pseudomonas aeruginosa* y *Fusarium* spp.



C. Aspiroz^{a,*}, M. Sevil^b, C. Toyas^c e Y. Gilaberte^{d,e}

^a Sección de Microbiología, Hospital Royo Villanova, Zaragoza, España

^b Servicio de Medicina Interna, Hospital Royo Villanova, Zaragoza, España

^c Servicio de Medicina Interna/Unidad de Enfermedades Infecciosas, Hospital Royo Villanova, Zaragoza, España

^d Servicio de Dermatología, Hospital San Jorge, Huesca, España

^e Instituto Aragonés de Ciencias de la Salud, Zaragoza, España

PALABRAS CLAVE

Terapia fotodinámica;
Azul de metileno;
Úlceras;
Pseudomonas aeruginosa;
Fusarium spp.

KEYWORDS

Photodynamic therapy;
Methylene blue;
Ulcers;
Pseudomonas aeruginosa;
Fusarium spp.

Resumen La terapia fotodinámica tiene una importante acción antimicrobiana. Se presentan 2 casos clínicos de úlceras crónicas en las extremidades inferiores sobreinfectadas por hongos y bacterias de difícil manejo, en los que el tratamiento fotodinámico con azul de metileno como fotosensibilizante resultó en la curación clínica y microbiológica. No se presentaron efectos adversos reseñables. La posibilidad de utilizar la terapia fotodinámica con azul de metileno en el manejo de las úlceras crónicas sobreinfectadas constituye una interesante alternativa para reducir el uso de antibióticos y disminuir la aparición de resistencias.

© 2017 AEDV. Publicado por Elsevier España, S.L.U. Todos los derechos reservados.

Photodynamic Therapy With Methylene Blue for Skin Ulcers Infected With *Pseudomonas aeruginosa* and *Fusarium* spp.

Abstract Photodynamic therapy (PDT) is a therapeutic modality with significant antimicrobial activity. We present 2 cases of chronic lower limb ulcers in which fungal and bacterial superinfection complicated management. PDT with methylene blue as the photosensitizer led to clinical and microbiological cure with no significant adverse effects. PDT with methylene blue is a valid option for the management of superinfected chronic ulcers, reducing the use of antibiotics and the induction of resistance.

© 2017 AEDV. Published by Elsevier España, S.L.U. All rights reserved.

Introducción

La terapia fotodinámica (TFD) es una modalidad terapéutica basada en la fotooxidación de materiales biológicos

* Autor para correspondencia.

Correo electrónico: caspirozs@gmail.com (C. Aspiroz).

inducida por un fotosensibilizante (FS) que, localizado selectivamente en ciertas células, y al ser iluminado con una determinada luz, consigue la destrucción de las mismas¹.

La TFD tiene indicación aprobada en el tratamiento del cáncer cutáneo queratinocitario, aunque puede tener otras aplicaciones^{1,2}. Además de actuar sobre células tumorales, la TFD tiene una acción antimicrobiana que es conocida desde hace más de 100 años³. Entre sus puede servir como tratamiento en infecciones mixtas (no solo de diferentes bacterias —sea cual sea su perfil de resistencia—, sino también de la combinación de bacterias, hongos, virus e incluso parásitos), constituyendo una alternativa o un complemento a los antimicrobianos convencionales².

La TFD antimicrobiana (TFDa) tiene una acción local directa, por lo que es especialmente utilizada en zonas accesibles como las lesiones cutáneas, y constituye una terapia segura y con escasos efectos secundarios¹.

Las úlceras cutáneas colonizadas y/o infectadas son una importante preocupación, tanto clínica (entidad recalcitrante, lenta en cicatrizar, dolorosa, antiestética, fuente de infección) como epidemiológica (reservorio de bacterias multirresistentes y de hongos de difícil manejo y costosos tratamientos), por no entrar en el capítulo de gastos que todo esto lleva añadido⁴.

La TFD tiene además otras acciones que se suman a la mejoría que se pueda derivar de la reducción —o desaparición— de la carga microbiana⁵. Propicia la cicatrización y la epitelización cutánea mediante procesos inmunomoduladores y regenerativos, como el aumento en el contenido de hidroxiprolina, la mejora en la angiogénesis y los efectos moduladores del colágeno (atenuando su degradación y mediando su remodelación)⁵⁻⁷.

La experiencia práctica en el uso de la TFDa en el manejo de las úlceras es escasa, si bien hay 2 ensayos clínicos publicados con prometedores resultados^{8,9}. Nuestro grupo cuenta con la resolución de un complejo caso de esporotricosis cutánea ulcerada recalcitrante curada con la aplicación de TFD con azul de metileno (AM) intralesional en tratamiento combinado con un antifúngico sistémico¹⁰.

A continuación se presentan 2 casos de úlceras tórpidas sobreinfectadas en las extremidades inferiores resueltos con la ayuda de la TFD en sus 2 modalidades: la aplicación convencional (con lámpara Aktilite®) y la nueva modalidad con luz de día.

Casos clínicos

Caso 1

Una mujer de 76 años ingresó en el servicio de medicina interna por presentar una úlcera varicosa crónica de grado IV en la extremidad inferior derecha de evolución tórpida, con aumento de extensión, mal olor, supuración y necrosis (fig. 1 A). En los cultivos crecieron repetidamente *Fusarium* sp. y *Pseudomonas aeruginosa*. Se realizó un desbridamiento quirúrgico y se trató empíricamente con linezolid y piperacilina-tazobactam IV. Tras los resultados del cultivo se cambió a ciprofloxacino, añadiéndose voriconazol. La evolución de la paciente fue muy tórpida, con múltiples complicaciones (sepsis urológica e ictus) y la introducción de nuevos tratamientos (anticoagulantes, ceftazidima y

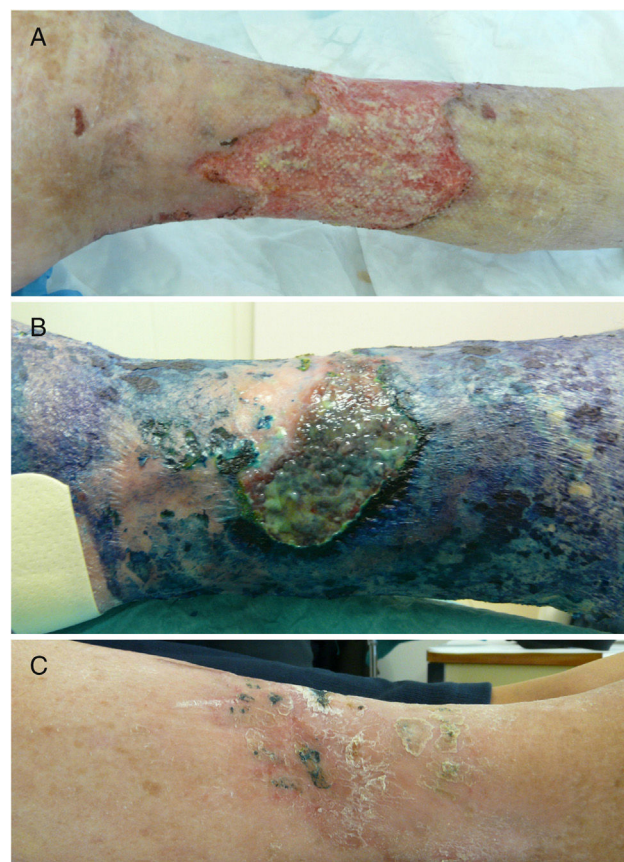


Figura 1 Evolución de la úlcera situada en la extremidad inferior del caso 1 en la que se aisló repetidamente *Fusarium* sp. y *Pseudomonas aeruginosa*. Las imágenes corresponden a las fechas de: octubre de 2012 (A), enero de 2013 (B) y abril de 2013 (C).

amikacina). Ante esta evolución, y tras obtener el consentimiento de la paciente, se procedió a la aplicación de TFD con solución de AM al 1% (30 min de incubación en oclusiva) e irradiación, previa limpieza con suero fisiológico del exceso de AM, con lámpara Aktilite (Galderma, SL, Francia; fluencia de 37 J/cm²). Se administraron 3 sesiones la primera semana y 2 la segunda y tercera semana (fig. 1 B). La mejoría fue importante, por lo que la paciente fue dada de alta, continuando con 2 sesiones semanales de «TFD con luz de día» en su domicilio (aplicación del AM y exposición a la luz del día durante 30 min diariamente, con controles bisemanales). En el seguimiento tardío apareció en cultivo *Staphylococcus aureus* resistente a meticilina (SARM), que se valoró como una colonización con escaso valor patógeno, si bien se aplicó mupirocina tópica y se siguió con la TFD domiciliaria, desapareciendo en el siguiente control microbiológico. Tras 6 meses de tratamiento se consiguió la curación completa de la lesión (fig. 1 C).

Caso 2

Una mujer de 38 años de edad, portadora de trasplante mixto de riñón y páncreas, en oral con tacrolimus y prednisona, sufrió unas quemaduras simétricas en la zona gemelar durante una intervención quirúrgica por una eventración.

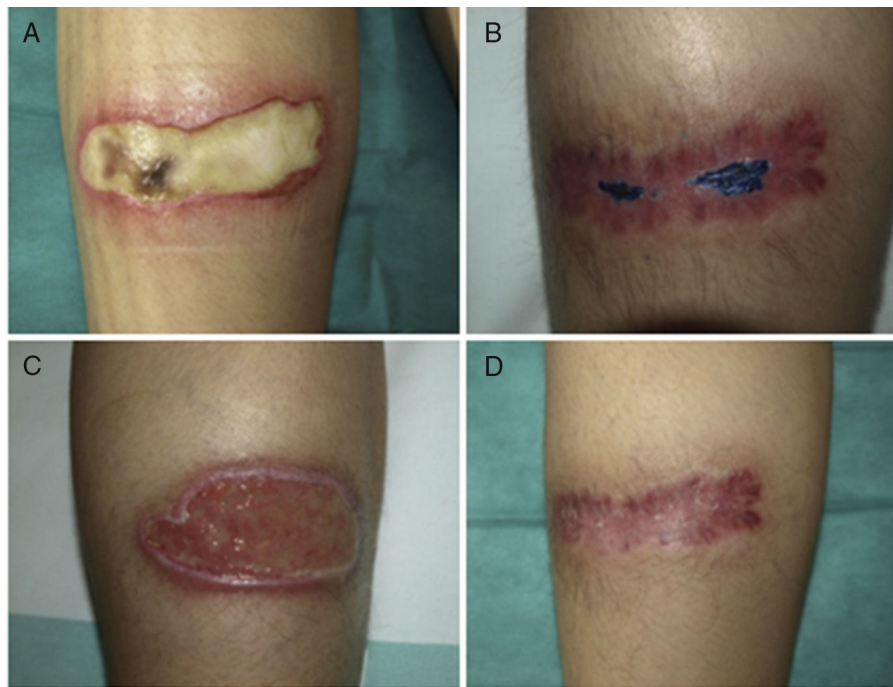


Figura 2 Evolución de las úlceras situadas en las extremidades inferiores del caso 2, en las que se aisló repetidamente *Fusarium oxysporum* (además de *Corynebacterium ulcerans*). En las imágenes A y C está al principio del proceso y en las imágenes B y D tras el tratamiento, en proceso de resolución.

A la inspección se apreciaban 2 úlceras simétricas de 9×4 cm, que en un principio estaban cubiertas por una escara negruzca que posteriormente dejó un lecho de fibrina (figs. 2 A y C). En las lesiones se aisló repetidamente *Corynebacterium striatum* y *Fusarium oxysporum*. La paciente fue tratada con ciprofloxacino oral durante una semana y se inició TFD con solución de AM 1% con el protocolo expuesto anteriormente. Se administró una sesión semanal y el cultivo realizado a las 8 semanas fue negativo para bacterias y hongos. A los 2 meses se evidenció la cicatrización en la pierna derecha, mientras que en el lado izquierdo se aisló SARM, reiniciándose la TFD con AM y mupirocina entre sesiones, negativizándose el cultivo en 3 semanas. A los 3 meses las 2 lesiones estaban cicatrizadas (figs. 2 B y D).

En la evolución de ambos casos los cultivos se fueron negativizando, evidenciando una gradual disminución de carga microbiana (bacteriana y fúngica). La percepción de las pacientes fue muy positiva, valorando subjetivamente la terapia como eficaz, sin presentar dolor, y refiriendo como único efecto colateral la coloración azul intensa en la zona tratada y de la orina ocasionalmente.

Discusión

La TFD con AM resultó eficaz en el manejo de 2 úlceras tórpidas sobreinfectadas con *Fusarium* sp., *Pseudomonas* y otras bacterias de difícil tratamiento. De este modo las 2 pacientes lograron la curación y epitelización de las úlceras, sin necesidad de utilizar terapias de elevado coste, no exentas de interacciones y efectos adversos y que pueden requerir administración parenteral.

La presencia de *Fusarium* sp. en los 2 casos y de *P. aeruginosa* en el caso 1 constituye uno de los paradigmas de microorganismos de difícil tratamiento con antimicrobianos. Especialmente *P. aeruginosa* constituye, hoy por hoy, un reto terapéutico debido a su creciente multirresistencia. Por otro lado, en ambos casos se aisló SARM durante la evolución, pero este no requirió tratamiento sistémico, manejándose con mupirocina tópica y con la propia TFD. La TFDa puede constituir una terapia adyuvante, segura, sencilla y económica que, además, no crea resistencias, es de amplio espectro y puede tener efecto sobre el biofilm¹¹. Este último fenómeno (formación de biofilms o biocapas) parece influir en la alteración de la cicatrización y consiste en la formación de comunidades de bacterias agregadas y cubiertas por una matriz extracelular de polisacáridos que las protege contra los antibióticos y de la inmunidad del paciente¹². La TFD complementa los tratamientos antimicrobianos, con los que puede tener efectos sinérgicos¹¹, evita terapias caras y agresivas para la microbiota de las personas y no tiene interacciones, por lo que puede ser especialmente útil en pacientes inmunosuprimidos, diabéticos y ancianos polimedicados, como nuestros casos¹³. Todo ello se une a otras propiedades que, en el caso de su aplicación en las úlceras cutáneas, parecen disminuir la carga microbiana y promover la cicatrización de un modo importante¹¹.

En ninguno de los 2 casos se realizó biopsia, ya que ni la clínica ni la historia natural nos hicieron sospechar otra etiología.

No existe un FS comercializado para realizar TFDa. Diferentes estudios *in vitro* e *in vivo* demuestran el excelente perfil del AM, activo frente a bacterias gram positivas, gram negativas y hongos². Respecto a *Pseudomonas*, hay ya publicadas exitosas experiencias de la TFD sobre lesiones

cutáneas, tanto *in vitro* como en modelo animal¹⁴⁻¹⁶. Los casos presentados son la primera experiencia de uso de TFD con AM en *Fusarium* sp.

El AM está indicado para uso humano de forma intravenosa, por tanto es seguro. Además, es barato y está disponible en el hospital. No obstante, hay que tener las precauciones necesarias –aun cuando su uso es tópico en la TFDa– en el embarazo y en caso de que los pacientes estén tratados con medicamentos psiquiátricos serotoninérgicos (<http://www.fda.gov/Drugs/DrugSafety/ucm267886.htm>).

La TFDa ejerce su acción solo en el momento en que el fotosensibilizante es fotoactivado, y en el instante en que no hay luz este deja de ser activo. Por dicha razón, recomendamos a los pacientes que sigan activando con la luz del día el AM que persiste en la úlcera en los días siguientes a su aplicación. De esta forma se puede alcanzar una dosis diaria de TFD.

En conclusión, los casos presentados son un ejemplo de cómo la TFDa puede ser una alternativa terapéutica con un interesante futuro en el manejo de las úlceras cutáneas crónicas. Su uso puede ayudar a sortear las multirresistencias, y a reservar los antimicrobianos para casos en los que verdaderamente estén indicados y en localizaciones en las que esta terapia no sea capaz de actuar.

Responsabilidades éticas

Protección de personas y animales. Los autores declaran que para esta investigación no se han realizado experimentos en seres humanos ni en animales.

Confidencialidad de los datos. Los autores declaran que han seguido los protocolos de su centro de trabajo sobre la publicación de datos de pacientes.

Derecho a la privacidad y consentimiento informado. Los autores declaran que en este artículo no aparecen datos de pacientes.

Conflicto de intereses

Los autores declaran no tener ningún conflicto de intereses.

Financiación

Los autores cuentan con el apoyo del Ministerio de Economía y Competitividad en su investigación en terapia fotodinámica mediante el Proyecto del Plan Estatal de Investigación Científica y Técnica y de Innovación CTQ2013-48767-C3-2-R. Asimismo, cuentan con el apoyo del Gobierno de Aragón mediante la participación en el Grupo de Investigación B-85.

Agradecimientos

Los autores quieren hacer constar su agradecimiento al Dr. Antonio Rezusta por su colaboración y asesoramiento.

Bibliografía

- Gilaberte Y, Paz-Cristóbal MP, Rezusta A, Aspiroz C. Terapia fotodinámica antimicrobiana en dermatología. *Piel*. 2012;27:274-82.
- Kharkwal GB, Sharma SK, Huang YY, Dai T, Hamblin MR. Photodynamic therapy for infections: Clinical applications. *Lasers Surg Med*. 2011;43:755-67.
- Raab O. Über die Wirkung fluoreszierender Stoffe auf Infusori. *Z Biol*. 1900;39:524-36.
- Kirsner RS, Vivas AC. Lower-extremity ulcers: Diagnosis and management. *Br J Dermatol*. 2015;173:379-90.
- Reinhard A, Sandborn WJ, Melhem H, Bolotine L, Chamailard M, Peyrin-Biroulet L. Photodynamic therapy as a new treatment modality for inflammatory and infectious conditions. *Expert Rev Clin Immunol*. 2015;11:637-57.
- Sahu K, Sharma M, Bansal H, Dube A, Gupta PK. Topical photodynamic treatment with poly-L-lysine-chlorin p6 conjugate improves wound healing by reducing hyperinflammatory response in *Pseudomonas aeruginosa*-infected wounds of mice. *Lasers Med Sci*. 2013;28:465-71.
- Sahu K, Sharma M, Dube A, Gupta PK. Topical antimicrobial photodynamic therapy improves angiogenesis in wounds of diabetic mice. *Lasers Med Sci*. 2015;30:1923-9.
- Morley S, Griffiths J, Philips G, Moseley H, O'Grady C, Mellish K, et al. Phase IIa randomized, placebo-controlled study of antimicrobial photodynamic therapy in bacterially colonized, chronic leg ulcers and diabetic foot ulcers: A new approach to antimicrobial therapy. *Br J Dermatol*. 2013;168:617-24.
- Mannucci E, Genovese S, Monami M, Navalesi G, Dotta F, Anichini R, et al. Photodynamic topical antimicrobial therapy for infected foot ulcers in patients with diabetes: A randomized, double-blind, placebo-controlled study—the D.A.N.T.E (Diabetic Ulcer Antimicrobial New Topical treatment Evaluation) study. *Acta Diabetol*. 2014;51:435-40.
- Gilaberte Y, Aspiroz C, Alejandro MC, Andres-Ciriano E, Fortuño B, Charlez L, et al. Cutaneous sporotrichosis treated with photodynamic therapy: an *in vitro* and *in vivo* study. *Photomed Laser Surg*. 2014;32:54-7.
- Lei X, Liu B, Huang Z, Wu J. A clinical study of photodynamic therapy for chronic skin ulcers in lower limbs infected with *Pseudomonas aeruginosa*. *Arch Dermatol Res*. 2015;307:49-55.
- Velasco M. Aspectos diagnósticos y terapéuticos de las úlceras de las piernas. *Actas Dermosifiliogr*. 2011;102:780-90.
- Aspiroz C, Gilaberte Y, Paz-Cristóbal P, Rezusta A. Onicólisis distal en un paciente anciano polimedcado resuelta con terapia fotodinámica. *Enferm Infecc Microbiol Clin*. 2011;29:626-8.
- Ronqui MR, de Aguiar Coletti TM, de Freitas LM, Miranda ET, Fontana CR. Synergistic antimicrobial effect of photodynamic therapy and ciprofloxacin. *J Photochem Photobiol B*. 2016;158:122-9.
- Dai T, Gupta A, Huang YY, Yin R, Murray CK, Vrahas MS, et al. Blue light rescues mice from potentially fatal *Pseudomonas aeruginosa* burn infection: Efficacy, safety, and mechanism of action. *Antimicrob Agents Chemother*. 2013;57:1238-45.
- Amin RM, Bhayana B, Hamblin MR, Dai T. Antimicrobial blue light inactivation of *Pseudomonas aeruginosa* by photo-excitation of endogenous porphyrins: *In vitro* and *in vivo* studies. *Lasers Surg Med*. 2016;48:562-8.