



ACTAS Derma-Sifiliográficas

Full English text available at
www.actasdermo.org



ORIGINAL

Plasma rico en plaquetas en el tratamiento del fotodaño cutáneo en las manos



J.O. Cabrera-Ramírez^a, A.G. Puebla-Mora^b, A. González-Ojeda^c,
D. García-Martínez^c, J.A. Cortés-Lares^c, A.R. Márquez-Valdés^c,
G.I. Contreras-Hernández^c, J. Bracamontes-Blanco^a, J.A. Saucedo Ortiz^a
y C. Fuentes-Orozco^{c,*}

^a Servicio de Cirugía Plástica, Hospital de Especialidades del Centro Médico Nacional de Occidente, Instituto Mexicano del Seguro Social, Guadalajara, Jalisco, México

^b Servicio de Anatomía y Patología, Hospital de Especialidades del Centro Médico Nacional de Occidente, Instituto Mexicano del Seguro Social, Guadalajara, Jalisco, México

^c Unidad de Investigación Biomédica 02, Unidad Médica de Alta Especialidad, Hospital de Especialidades, Centro Médico Nacional de Occidente, Instituto Mexicano del Seguro Social, Guadalajara, Jalisco, México

Recibido el 8 de diciembre de 2016; aceptado el 18 de abril de 2017

Disponible en Internet el 16 de junio de 2017

PALABRAS CLAVE

Fotodaño;
Plasma rico en
plaquetas;
Factores de
crecimiento

Resumen

Introducción: El plasma rico en plaquetas (PRP) aporta factores de crecimiento que inducen la síntesis de colágeno y otros componentes de la matriz extracelular, y estimula la activación de fibroblastos. El objetivo de este estudio es evaluar el efecto del PRP en el tratamiento del fotodaño en manos.

Material y métodos: Estudio de tipo experimental. Se incluyeron individuos con envejecimiento en el dorso de las manos, de tipo 3 en la escala de fotodaño de Glogau o de clase II de la clasificación de arrugas y elastosis de Fitzpatrick, entre agosto de 2012 y enero de 2013. Se aplicó PRP en la piel del dorso de las manos y se tomaron biopsias cutáneas antes y después del tratamiento para la comparación histológica.

Resultados: Se trataron 18 mujeres con una edad media de $47,9 \pm 4,3$ años. El análisis histológico demostró un incremento en el número de fibroblastos ($p = 0,000$), número de vasos ($p = 0,000$) y cantidad de colágeno ($p = 0,27$), representado como un cambio en la escala de clasificación de arrugas y elastosis de Fitzpatrick ($p < 0,001$) y en la escala de fotodaño de Glogau ($p = 0,01$).

Conclusiones: El PRP indujo una reducción en los signos y síntomas del envejecimiento cutáneo, con mejoría en las arrugas y elastosis.

© 2017 AEDV. Publicado por Elsevier España, S.L.U. Todos los derechos reservados.

* Autor para correspondencia.

Correo electrónico: clotilde.fuentes@gmail.com

(C. Fuentes-Orozco).

<http://dx.doi.org/10.1016/j.ad.2017.04.006>

0001-7310/© 2017 AEDV. Publicado por Elsevier España, S.L.U. Todos los derechos reservados.

KEYWORDS

Photodamage;
Platelet-rich plasma;
Growth factors

Platelet-Rich Plasma for the Treatment of Photodamage of the Skin of the Hands**Abstract**

Background: Platelet-rich plasma (PRP) provides growth factors that stimulate fibroblast activation and induce the synthesis of collagen and other components of the extracellular matrix. The objective of this study was to evaluate the effect of PRP in the treatment of photodamage of the skin of the hands.

Material and methods: Experimental study enrolling persons with photoaged skin on the dorsum of the hands (Glogau photoaging scale, type III, or Fitzpatrick wrinkle classification, type II) were included between August 2012 and January 2013. A histological comparison was made of skin biopsies taken before and after the application of PRP to the skin of the dorsum of the hands.

Results: The mean (SD) age of the 18 women enrolled was 47.9 (4.3) years. Histological analysis showed an increase in the number of fibroblasts ($P<.001$), number of vessels ($P<.001$), and collagen density ($P=.27$). These changes produced significant improvements in the Fitzpatrick wrinkle and elastosis scale ($P<.001$) and in the Glogau photoaging scale ($P=.01$).

Conclusions: PRP induced a reduction in the manifestations of skin aging, including an improvement in wrinkles and elastosis.

© 2017 AEDV. Published by Elsevier España, S.L.U. All rights reserved.

Introducción

El envejecimiento cutáneo es el daño acumulado a nivel celular, resultado de la declinación gradual, biológica y funcional de las células con el paso del tiempo (envejecimiento intrínseco) o de factores ambientales como el tabaquismo, la exposición química y la radiación ultravioleta (envejecimiento extrínseco)¹.

En la piel constantemente expuesta a los rayos ultravioleta, la degeneración del colágeno y el depósito alterado de elastina resultan en la discapacidad estructural de la integridad de la matriz extracelular, lo que causa pérdida de tono y elasticidad de la piel, y provoca su envejecimiento².

La activación plaquetaria se presenta en respuesta al daño tisular y a la exposición vascular para proveer hemostasia y secretar proteínas biológicamente activas³⁻⁶. Dichas proteínas están a cargo de varias funciones como la quimiotaxis, la proliferación y diferenciación tisular, y la angiogénesis y regeneración de la matriz extracelular. *In vitro* existe una relación dosis-respuesta entre la concentración plaquetaria y la proliferación de células mesenquimales, fibroblastos y producción de colágeno de tipo I⁷⁻¹⁰.

Los factores de crecimiento en el plasma rico en plaquetas (PRP) pueden estimular la activación de los fibroblastos y lograr la regeneración de heridas del tejido blando y duro^{2,3}. Sus efectos regenerativos son atribuidos a la presencia de factores biológicos, como el factor de crecimiento derivado de plaquetas, el factor de crecimiento transformante- β , el factor de crecimiento epidérmico, el factor de crecimiento similar a la insulina y el factor de crecimiento endotelial vascular, los cuales se liberan localmente tras su aplicación¹¹. El incremento en el grosor de la dermis y la epidermis, así como el aumento en el número y organización de los fibroblastos en la piel de pacientes con fotodaño, indica que estos factores actúan en la proliferación celular y en la reducción de la elastosis actínica^{12,13}, incluso hasta 3 meses tras su aplicación⁶.

Aunque el PRP es muy utilizado en diversas enfermedades, existe un número limitado de estudios experimentales que confirman los efectos de la bioestimulación del PRP en el tratamiento del envejecimiento cutáneo^{6,14-17}.

Material y método

Se realizó un estudio de tipo experimental durante el periodo comprendido entre el 1 de agosto del 2012 y el 31 de enero del 2013. Se autorizó con el número R-2013-1301-142 del registro del Comité Local de Investigación y Ética en Investigación en Salud. Se incluyó a pacientes de 40-60 años de edad con envejecimiento cutáneo leve a moderado de acuerdo con la escala de fotoenvejecimiento de Glogau¹⁸. Los criterios de exclusión fueron el uso de tratamientos tópicos en los 6 meses previos al inicio del estudio, embarazo, infección cutánea, antecedentes de disfunción plaquetaria, uso de corticoesteroides, tabaquismo, cáncer, hemoglobina <10 g/dL o recuento plaquetario $<105 \times 10^9$ /L.

Las pacientes recibieron 3 sesiones de aplicación de PRP, con un intervalo de 30 días entre cada una de ellas.

La evaluación de los resultados se hizo de acuerdo con la Escala de Fotoenvejecimiento de Glogau, la Escala de Arrugas y Elastosis de Fitzpatrick¹⁹ y mediante el análisis histológico de las biopsias obtenidas antes y después del tratamiento. Se solicitó a las pacientes que no alteraran el cuidado rutinario de su piel durante el tiempo de duración del estudio.

Obtención del plasma rico en plaquetas

Mediante punción venosa con sistema Vacutainer (sistema de tubos al vacío) se extrajo sangre autóloga, que se depositó en 6 tubos estériles con citrato de sodio al 3,2%. Posteriormente se procedió al centrifugado de las muestras obtenidas utilizando una centrífuga digital MS 2000. El primer ciclo de

centrifugado se realizó a 1.500 rpm durante 10 min, logrando la separación de la sangre en sus diferentes componentes (células rojas, capa leucocitaria y plasma). El plasma fue separado en 3 partes: 2 fracciones superiores conocidas como plasma pobre en plaquetas y una fracción inferior conocida como PRP. Mediante técnica estéril, se recolectaron las 2 fracciones superiores del plasma de cada tubo con una jeringa de 10 ml con aguja hipodérmica de 25 G × 16 mm y se depositaron en 2 tubos estériles al vacío. Se realizó el mismo procedimiento con las fracciones inferiores del plasma y se depositaron en un tercer tubo. Finalmente, se colocaron los 3 tubos obtenidos y se procedió al segundo ciclo de centrifugado a 2.000 rpm por 10 min²⁰.

Técnica anestésica

Se realizó asepsia y antisepsia del dorso de las manos de cada paciente y con técnica estéril se efectuó bloqueo de los nervios radial y cubital mediante infiltración subcutánea de 3 cc de lidocaína simple al 2% proximales a la apófisis estiloides del radio (tabaquera anatómica) y de 2 cc de lidocaína simple al 2% a la altura de la apófisis estiloides del cúbito entre el tendón del flexor cubital del carpo y la arteria cubital.

Toma de biopsia

Se identificó la región con mayor fotodaño y se procedió a la toma de biopsia con un *punch* desechable de 2,5 mm (Uni-Punch®). Se realizó la toma de biopsia en 2 ocasiones: inmediatamente antes de la primera aplicación del tratamiento y 28 días después de la última.

Aplicación del plasma rico en plaquetas

La activación de las fracciones superiores del plasma se realizó administrando gluconato de calcio al 10%, en una concentración 10:1 y mezclando el contenido del tubo con movimientos uniformes; el producto de la mezcla se extrajo por medio de una aguja hipodérmica de 25 G × 16 mm a jeringas de insulina de 100 unidades. Se realizaron incisiones puntiformes con una hoja de bisturí n.º 11 a nivel de la superficie dorsal del segundo, tercer y cuarto espacios interdigitales y se introdujo una cánula de lipoinfiltración de 17 mm de punta roma, con la que el plasma se administró subcutáneamente de forma radiada y cruzada^{21,22}. Posteriormente se procedió a la activación de la fracción inferior del plasma siguiendo los pasos ya mencionados y su aplicación se llevó a cabo por medio de inyecciones de aproximadamente 1,5 ml en la dermis del dorso de las manos con una aguja de 25 G × 16 mm con distancia de 1,5 a 2 mm entre cada zona de aplicación.

Análisis clínico

Las participantes fueron evaluadas y clasificadas, antes del inicio del tratamiento y un mes después de la última aplicación, de acuerdo con la escala de fotoenvejecimiento de Glogau¹⁸ como de tipo 1, fotoenvejecimiento temprano sin arrugas; tipo 2, fotoenvejecimiento temprano a moderado con arrugas en movimiento; tipo 3, fotoenvejecimiento

avanzado con arrugas en reposo o de tipo 4, fotoenvejecimiento severo, únicamente arrugas. De la misma forma, se clasificó a las pacientes de acuerdo con la Escala de Elastosis y Arrugas de Fitzpatrick¹⁹ como de clase I, elastosis leve con arrugas finas; de clase II, elastosis moderada con arrugas de finas a moderadas o de clase III, elastosis severa con arrugas de finas a profundas.

Análisis histológico

Para su evaluación, las muestras obtenidas fueron fijadas con formalina al 10% y se realizaron cortes de 6 µm. Se utilizó tinción con hematoxilina-eosina para la visualización de los fibroblastos y sus características nucleares, tinción tricrómica de Masson para la visualización de las fibras de colágeno tipo I y reacción de Schiff (técnica de PAS) para la visualización de las membranas basales de los vasos sanguíneos.

El análisis de las imágenes fue realizado utilizando el *software* de análisis de imágenes ImageJ. La evaluación y análisis histológico de los vasos sanguíneos, colágeno y fibroblastos fue realizado cuantitativamente en 10 campos de seco fuerte, 2 mm por debajo de la membrana basal del epitelio hacia la dermis profunda y en zonas no adyacentes a anexos cutáneos. Las características de atipia o reacción fibroblástica en el núcleo y la elastosis se evaluaron cualitativamente con base en su presencia o ausencia.

Análisis estadístico

Las variables cualitativas se describen con frecuencias y porcentajes; su análisis inferencial se realizó mediante la prueba exacta de Fisher o de chi cuadrado. Las variables cuantitativas se expresan como medias, desviaciones estándar o medianas; su análisis inferencial se realizó mediante la prueba de rangos de Wilcoxon. Todo valor de $p < 0,05$ se consideró estadísticamente significativo.

Resultados

Se incluyeron 20 mujeres, 2 de las cuales interrumpieron el tratamiento: una por presentar flebitis aislada de la extremidad superior y otra dislipidemia descontrolada. El resto ($n = 18$) continuó hasta finalizar el estudio. La edad media fue de $47,90 \pm 4,3$ años.

De acuerdo a la Escala de Elastosis y Arrugas de Fitzpatrick, hubo cambios significativos tras el tratamiento con PRP ($p < 0,001$), con una media de puntuación antes y después del tratamiento de $4,94 \pm 0,80$ y $2,78 \pm 0,42$ respectivamente, lo cual se consideró como un cambio en la clasificación, de clase II a clase I.

En cuanto a la Escala de Fotodaño de Glogau, 11 pacientes fueron clasificadas como tipo 3, y 7 como tipo 2 antes del inicio del estudio. Posteriormente al tratamiento, 7 (63,64%) de las pacientes que se clasificaron como tipo 3 fueron reclasificadas como tipo 2 ($p = 0,01$); el resto de las pacientes se mantuvo dentro del grupo asignado antes del tratamiento (fig. 1).

Para el análisis y evaluación histológica, se valoró cuantitativamente el número de vasos sanguíneos y fibroblastos de

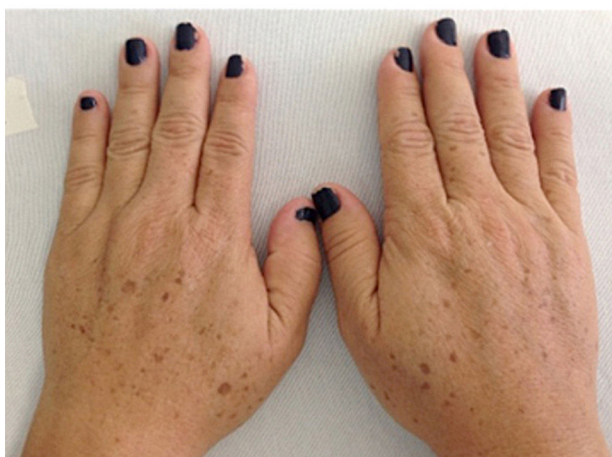
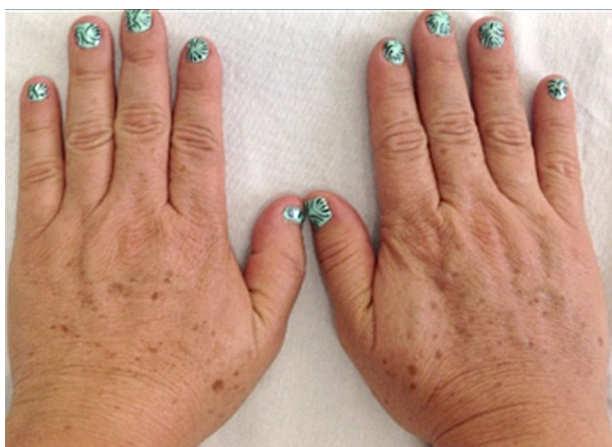
Figura 1 Dorso de las manos. Superior: previo al tratamiento. Inferior: posterior al tratamiento con PRP.

acuerdo con el número de membranas basales y de núcleos de fibroblastos: este mostró un incremento significativo, así como un aumento en la cantidad de colágeno de la dermis papilar (figs. 2 y 3).

Con relación a la elastosis y la morfología de la membrana basal, no se encontraron cambios histológicos que pudieran asociarse al tratamiento con PRP. Tampoco se encontraron cambios atípicos evaluables en los fibroblastos, únicamente se notaron núcleos vesiculosos y nucléolos discretos, datos relacionados con reactividad fibroblástica leve.

El recuento y análisis del número de fibroblastos, de vasos sanguíneos y la cantidad de colágeno se expresan en la [tabla 1](#) evidenciándose un incremento significativo en el número de los dos primeros.

Discusión

Durante el proceso de envejecimiento cutáneo, la piel presenta múltiples cambios clínicos. Uno de los más importantes es la aparición de arrugas, que con la presencia de elastosis y la aparición de discromías y queratosis dan como resultado una apariencia no deseada de la piel. Estas manifestaciones clínicas tienen su fundamento en los cambios histológicos.

En diversos estudios se ha establecido que la aplicación del PRP de manera intradérmica estimula factores de

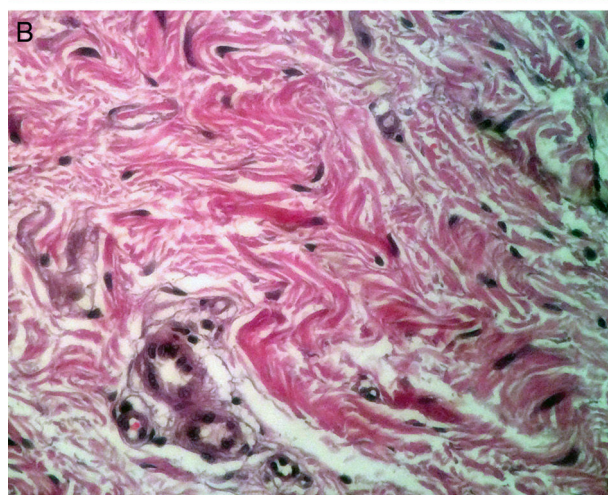
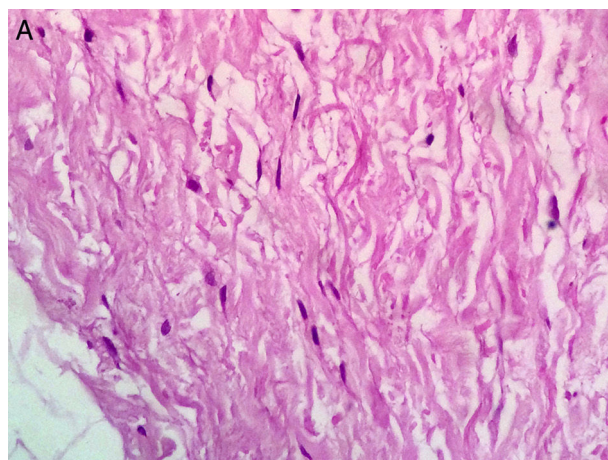


Figura 2 Corte histológico con aumento 40x y con tinción de hematoxilina y eosina. Se observa el incremento en el número de fibroblastos al comparar los cortes de las biopsias anterior (A) y posterior al tratamiento (B).

crecimiento, los cuales favorecen la regeneración celular de la piel^{23,24}. En nuestro estudio se observó un aumento considerable en el número de núcleos de fibroblastos y de membranas basales de vasos sanguíneos después de recibir el tratamiento con PRP. Si bien se encontraron cambios significativos en las variables valoradas, pudimos observar que los cambios producidos en el colágeno no fueron significativos en comparación con los resultados obtenidos en otros estudios^{6,17}.

En el artículo publicado por Díaz-Ley⁶ se realizó un análisis histológico del uso de plasma rico en factores de crecimiento (PRGF) en la piel, y se encontró un incremento en el grosor de la dermis y epidermis, así como un aumento significativo en el número de fibroblastos y fibras de colágeno a los 3 meses de aplicación del tratamiento, por lo que el tiempo puede ser un factor importante para la visualización de cambios histológicos. Sin embargo, en nuestro estudio, así como en el realizado por Elnehrawy et al.²⁵, las pacientes refirieron percibir un cambio en el grado de arrugas a pesar de la falta de incremento significativo en la cantidad de colágeno.

Debido a que los fibroblastos son los encargados de la síntesis de las fibras reticulares, colágenas y elásticas del tejido

Tabla 1 Análisis histológico anterior y después del tratamiento con PRP

	Pretratamiento			Postratamiento			Z	p
	N	Media (DE)	Mediana	N	Media (DE)	Mediana		
Fibroblastos/250 μm^2	18	2,78 (0,42)	3	18	4,94 (0,80)	5	-3,77	0,000 ^a
Fracción promedio de área con colágeno	18	60,67 (2,78)	62	18	63 (1,60)	63	-2,20	0,27 ^a
Número de vasos sanguíneos /250 μm^2	18	6,72 (1,80)	6,5	18	11,5 (2,3)	11,5	-3,49	0,000 ^a

^a Por prueba de rangos de Wilcoxon.

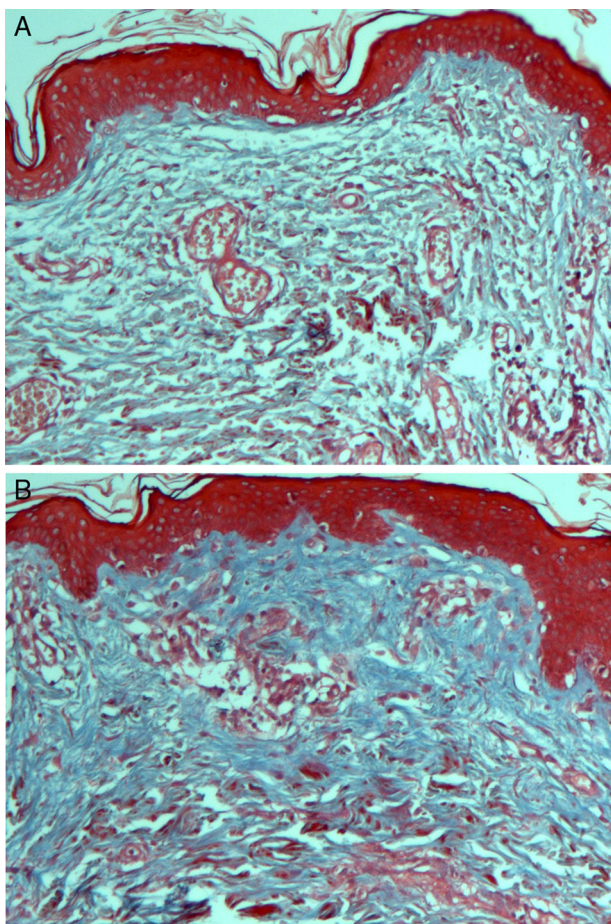


Figura 3 Corte histológico con aumento 10x y técnica de Masson. Se aprecian las fibras de colágeno previas al tratamiento (A) y posteriores a este (B) se observa su incremento.

conjuntivo, el aumento de estos estimula la síntesis de las fibras antes mencionadas^{26,27}. Por ello consideramos que si los procesos de cicatrización y regeneración tisular siguen llevándose a cabo posteriormente al tiempo en que realizamos nuestras mediciones, se podrían encontrar cambios histológicos significativos. Por lo que debemos considerar el tiempo en que se realizó la segunda biopsia una limitación en nuestro estudio.

Así mismo, las señales proangiogénicas liberadas por el PRP provocan que las células endoteliales sean capaces de cambiar su fenotipo para convertirse en células altamente proliferativas con capacidad de remodelar la matriz extracelular circundante, migrar hacia el foco angiogénico

y diferenciarse para formar nuevos vasos sanguíneos^{8,28}. Las líneas celulares encargadas de la angiogénesis también están involucradas en los procesos de reconocimiento, reparación y quimiotaxis para la regeneración celular, por lo que la angiogénesis podría sustentar los cambios clínicos que se presentan y ser un factor importante en los resultados obtenidos con la aplicación del PRP. Por esta razón, proponemos su medición en estudios clínicos posteriores.

De acuerdo con algunos autores^{29,30}, la aplicación tópica o la inyección subcutánea del PRP y sus factores de crecimiento producen cambios significativos sobre la piel: restauran su elasticidad y vitalidad, aumentan su grosor y mejoran la circulación sanguínea, lo que indica que el PRP y sus factores de crecimiento regulan la remodelación de la dermis y epidermis facial. Sin embargo, un estudio señaló que el uso de la aguja en la aplicación del PRP podría ser, por sí mismo, un factor importante para el incremento del colágeno, posiblemente por el aumento en la actividad de los fibroblastos en la piel. Recientemente, Abuaf et al.¹⁷ comprobaron que hay un incremento en la cantidad de colágeno con el uso de la técnica de mesoterapia sin aplicación de PRP. Por la técnica utilizada en nuestro estudio podría considerarse que los cambios en el colágeno podrían ser aún mayores; sin embargo, nuestros resultados no fueron significativos.

Debido a que las manos generalmente se encuentran sometidas a una exposición solar continua, los resultados obtenidos en nuestro estudio pueden ser de utilidad para el tratamiento del fotodaño en zonas de menor exposición solar. Tras revisar la literatura, este es el primer estudio acerca del efecto rejuvenecedor del PRP en manos, por lo que proponemos que se realicen estudios similares que ayuden a entender y determinar los efectos de la aplicación del PRP en el tratamiento del fotodaño cutáneo.

Conclusiones

La aplicación del PRP demostró reducir los signos del envejecimiento cutáneo, favoreciendo la síntesis de colágeno y el incremento del número de fibroblastos y vasos sanguíneos en la dermis superficial.

Responsabilidades éticas

Protección de personas y animales. Los autores declaran que los procedimientos seguidos se conformaron a las normas éticas del comité de experimentación humana responsable y de acuerdo con la Asociación Médica Mundial y la Declaración de Helsinki.

Confidencialidad de los datos. Los autores declaran que han seguido los protocolos de su centro de trabajo sobre la publicación de datos de pacientes.

Derecho a la privacidad y consentimiento informado. Los autores han obtenido el consentimiento informado de los pacientes o sujetos referidos en el artículo. Este documento obra en poder del autor de correspondencia.

Conflicto de intereses

Los autores declaran no tener ningún conflicto de intereses.

Bibliografía

- Yaar M, Eller MS, Gilchrist BA. Fifty years of skin aging. *J Invest Dermatol Symposium Proceedings*. 2002;7:51–8.
- Sclafani AP. Applications of platelet-rich fibrin matrix in facial plastic surgery. *Facial Plast Surg*. 2009;25:270–6.
- Kim DH, Je YJ, Kim CD, Lee YH, Seo YJ, Lee JH, et al. Can platelet-rich plasma be used for skin rejuvenation? Evaluation of effects of platelet-rich plasma on human dermal fibroblast. *Ann Dermatol*. 2011;23:424–31.
- Anitua E, Sanchez M, Orive G, Andía I. The potential impact of the preparation rich in growth factors (PRGF) in different medical fields. *Biomaterials*. 2007;28:4551–60.
- Leo MS, Kumar AS, Kirit R, Konathan R, Sivamani RK. Systematic review of the use of platelet-rich plasma in aesthetic dermatology. *J Cosmet Dermatol*. 2015;14:315–23.
- Díaz-Ley B, Cuevas J, Alonso-Castro L, Calvo MI, Ríos-Buceta L, Orive G, et al. Benefits of plasma rich in growth factors (PRGF) in skin photodamage: Clinical response and histological assessment. *Dermatol Ther*. 2015;28:258–63.
- Online Archive of International cellular medicine society. Section VIII Platelet rich plasma (PRP) guidelines 2011 [consultado 3 oct 2014]. Disponible en: [http://www.cellmedicinesociety.org/attachments/370.Section%2010%20-%20Platelet%20Rich%20Plasma%20\(PRP\)%20Guidelines.pdf](http://www.cellmedicinesociety.org/attachments/370.Section%2010%20-%20Platelet%20Rich%20Plasma%20(PRP)%20Guidelines.pdf)
- Anitua E. The use of plasma-rich growth factors (PRGF) in oral surgery. *Pract Proced Aesthet Dent*. 2001;13:487–93.
- Beca T, Hernández G, Morante S, Bascones A. Plasma rico en plaquetas; una revisión bibliográfica. *Av Periodon Implantol*. 2007;19:39–52.
- Henderson J, Cupp C, Ross E, Shick P, Keefe M, Wester D, et al. The effects of autologous platelet gel on wound healing. *Ear Nose Throat J*. 2003;82:598–602.
- Shin M, Lee J, Lee S, Kim N. Platelet-rich plasma combined with fractional laser therapy for skin rejuvenation. *Dermatol Surg*. 2012;38:623–30.
- Li Z, Choi H, Choi D, Sohn K, Im M, Seo Y, et al. Autologous platelet-rich plasma: A potential therapeutic tool for promoting hair growth. *Dermatol Surg*. 2012;38:1040–6.
- Rabe J, Mamelak A, McElgunn P, Morison W, Sauder D. Photoaging, mechanisms and repair. *J Am Acad Dermatol*. 2006;55:1–13.
- Bhanot S, Alex JC. Current applications of platelet gels in facial plastic surgery. *Facial Plast Surg*. 2002;18:27–33.
- Yao E, Eriksson E. Gene therapy in wound repair and regeneration. *Wound Repair Regen*. 2000;8:4443–51.
- Escobar HM. Terapia de bioestimulación con plasma rico en plaquetas para el envejecimiento cutáneo. *Rev Argent Dermatol*. 2012;93.
- Abuaf OK, Yildiz H, Baloglu H, Bilgili ME, Simsek HA, Dogan B. Histologic evidence of new collagen formulation using platelet rich plasma in skin rejuvenation: A prospective controlled clinical study. *Ann Dermatol*. 2016;28:718–24.
- Glogau RG. Aesthetic and anatomic analysis of the aging skin. *Semin Cutan Med Surg*. 1996;15:134–8.
- Fitzpatrick RE, Goldman MP, Satur NM, Tope WD. Pulsed carbon dioxide laser resurfacing of photo-aged facial skin. *Arch Dermatol*. 1996;132:395–402.
- Perez AG, Lana JFS, Rodrigues AA, Luzo ACM, Belangero WD, Santana MHA. Relevant aspects of centrifugation step in the preparation of platelet-rich plasma. *ISRN Hematol*. 2014.
- Butterwick KJ. Lipoaugmentation for aging hands: A comparison of the longevity and aesthetic results of centrifuged versus noncentrifuged fat. *Dermatol Surg*. 2002;28:987–91.
- Coleman SR. Hand rejuvenation with structural fat grafting. *Plast Reconstr Surg*. 2002;110:1731–44.
- Kakudo N, Minakata T, Mitsui T, Kushida S, Notodihardjo FZ, Kusumoto K. Proliferation-promoting effect of platelet-rich plasma on human adipose-derived stem cells and human dermal fibroblasts. *Plast Reconstr Surg*. 2008;11:1352–60.
- Carrillo P, Gonzalez A, Macias S. Plasma rico en plaquetas ¿Herramienta versátil de la medicina regenerativa? *Cir Cir*. 2013;81:74–82.
- Elnehrawy NY, Ibrahim ZA, Eltoukhy AM, Nagy HM. Assessment of the efficacy and safety of single platelet-rich plasma injection on different types and grades of facial wrinkles. *J Cosmet Dermatol*. 2016, <http://dx.doi.org/10.1111/jocd.12258>.
- Lacci K, Dardik A. Platelet-rich plasma: Support for its use in wound healing. *Yale J Biol Med*. 2010;83:1–9.
- Arquero P. Plasma rico en plaquetas en cirugía estética. *Cir Estet Plas*. 2009;5:42–8.
- Fitzpatrick RE, Rostan EF. Reversal of photodamage with topical growth factors: A pilot study. *J Cosmet Laser Ther*. 2003;5:25e34.
- Ehrlich M, Rao J, Pabby A, Goldman MP. Improvement in the appearance of wrinkles with topical transforming growth factor beta and 1-ascorbic acid. *Dermatol Surg*. 2006;32:618–25.
- Gold MH, Goldman MP, Biron J. Efficacy of novel skin cream containing mixture of human growth factors. *J Drugs Dermatol*. 2007;6:197–201.