

C. Morales-Raya*, L. Maroñas-Jiménez, R. Aragón-Miguel y C. Postigo-Llorente

Servicio de Dermatología, Hospital Universitario 12 de Octubre, Madrid, España

* Autor para correspondencia.

Correo electrónico: carlosmoralesraya@hotmail.com (C. Morales-Raya).

<http://dx.doi.org/10.1016/j.ad.2017.02.030>

0001-7310/

© 2017 AEDV.

Publicado por Elsevier España, S.L.U. Todos los derechos reservados.

Caracterización ecográfica de la psoriasis ungueal: estudio de casos y controles



Ultrasound Characterization of Psoriasis of the Nails: A Case-Control Study

Sra. Directora:

La ecografía de alta frecuencia en modo B y el estudio doppler puede objetivar cambios en la anatomía y vascularización de la uña en los pacientes con psoriasis ungueal (PsU). El objetivo primario del estudio fue describir los hallazgos ecográficos de la uña del dedo pulgar en una serie de pacientes adultos psoriásicos con afectación de esa uña. Se decidió evaluar la uña del primer dedo de la mano por ser la uña de mayor tamaño y la más frecuentemente afectada en la PsU. Se realizó un estudio multicéntrico transversal no prospectivo de casos y controles en el que participaron hospitales de 4 provincias españolas. Los controles fueron sujetos sanos sin alteraciones clínicas en la uña del pulgar que acudieron a la consulta de dermatología de forma consecutiva. Los 5 médicos realizaron un solo estudio ecográfico a cada paciente, con las mismas variables: transductor lineal de 18 MHz (modo B), entre 6,6 y 12,5 MHz en modo doppler, repetición de impulsos por segundo (PRF) de 750 y filtro de pared de 3. Se evaluó la estructura y grosor de la tabla ungueal en dos ejes, el grosor del lecho ungueal (distancia entre la lámina ventral y la falange) en dos ejes, y la señal doppler del lecho ungueal y del área matricial mediante una escala semicuantitativa (0-3)¹. El lecho ungueal se definió como el área situada por debajo de la tabla ungueal distal al eponiquio (cutícula) y el área matricial como el área situada por debajo del pliegue proximal que limita proximalmente con la inserción del tendón extensor del dedo y distalmente con el lecho ungueal. El análisis estadístico se realizó con el programa SPSS® v.21.0 y se utilizó un nivel de significación estadística de 0,05.

Se incluyeron un total de 79 participantes, 36 casos y 43 controles. La edad media era de 44 años, el 75% eran mujeres y el IMC medio fue de 25, sin diferencias significativas entre los 2 grupos. En los pacientes psoriásicos la edad media de inicio de la PsU era de 32 años, el PASI medio fue de 5, un 19% estaba diagnosticado de artritis psoriásica (Aps) periférica (n = 7), y el 30% seguía tratamiento sistémico para la PsU (54% metotrexato, 27% biológicos y 19% otros). En los casos, el 72% tenía afectación clínica del lecho ungueal, el 67% de la matriz ungueal y en el 39% de ambas. La afectación más frecuente fue el piqueteado ungueal (83%), seguida de

la onicólisis (65%) y la hiperqueratosis subungueal (46%). La ecografía de la tabla ungueal mostró una estructura trilaminar regular en el 95% de los controles y en el 25% de los casos ($p < 0,05$). En los pacientes con PsU se objetivó un engrosamiento de la tabla (1,02 mm eje longitudinal y 1,08 mm eje transversal) y del lecho ungueal (2,19 mm longitudinal y 2,21 mm transversal), con diferencias significativas con los controles (1,69 mm) (tabla 1). La señal doppler del lecho ungueal mostró una mediana y una moda de 1 en los casos, y de 0 los controles ($p < 0,05$). El doppler del área matricial de los casos mostró una mediana de 1 y una moda de 2, y en los controles de 1 y 0 ($p < 0,05$) (fig. 1). La comparación de los hallazgos ecográficos de los pacientes psoriásicos con o sin Aps no mostró diferencias significativas.

En los pacientes psoriásicos se han demostrado cambios ecográficos en la tabla, lecho y matriz ungueal, y en la inserción del tendón extensor del dedo¹⁻⁶. Gisondi et al.⁵ publicaron el engrosamiento de la tabla y lecho en pacientes con PsU, siendo nuestros resultados similares. Sandobal et al.⁶ evaluaron el grosor del lecho ungueal de los pacientes con PsU, Aps, AR y controles, y establecieron el punto de corte de 2 mm (80% sensibilidad, 71% especificidad) como factor predictor de PsU y Aps, y en nuestro estudio también se observa este hallazgo. El presente estudio evaluaba por primera vez por separado la señal doppler del lecho ungueal y del área matricial, y se han obtenido diferencias estadísticamente significativas respecto a los controles en ambas. El presente estudio presenta algunas limitaciones. La primera es la tecnológica, inherente a todos los estudios ecográficos, según la cual cuanto más moderno es el ecógrafo, mayor es su sensibilidad para la detección del doppler. Otra limitación

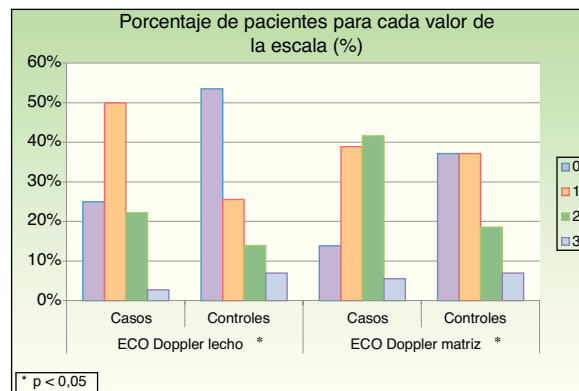


Figura 1 Señal doppler del lecho y la matriz ungueal. Escala semicuantitativa (0-3).

*p < 0,05.

Tabla 1 Grosos de la tabla y lecho ungueal en milímetros

	Grosor máximo de la tabla ungueal		Grosor máximo del lecho ungueal	
	Eje longitudinal (mín-máx)	Eje transversal (mín-máx)	Eje longitudinal (mín-máx)	Eje transversal (mín-máx)
Casos	1,02* (0,6-2,5)	1,08* (0,7-2,6)	2,19* (1,0-3,1)	2,21* (1,0-3,4)
Controles	0,69 (0,4-1,4)	0,77 (0,4-1,3)	1,69 (1,0-2,8)	1,69 (1,0-2,9)

* p < 0,05.

son los sesgos de los subgrupos de pacientes psoriásicos diagnosticados de Aps y los que siguen tratamiento sistémico. Estos grupos tienen una muestra limitada y contienen sesgos como el tiempo desde el diagnóstico o en tratamiento, la gravedad de la Aps y la dosis de la medicación. Como conclusión, los hallazgos ecográficos de la uña del dedo pulgar son significativamente distintos entre los pacientes con PsU y los sujetos sanos.

Conflicto de intereses

Los autores declaran no tener ningún conflicto de intereses.

Bibliografía

- Gutierrez M, di Geso L, Salaffi F, Bertolazzi C, Tardella M, Filosa G, et al. Development of a preliminary US power Doppler composite score for monitoring treatment in PsA. *Rheumatology (Oxford)*. 2012;51:1261-8.
- Worstman X, Holm E, Jemec G, Gniadecka M, Wulf H. Ultrasonido de alta resolución (15 MHz) en el estudio de la uña psoriática. *Rev Chil Radiol*. 2004;10:6-11.
- Gutierrez M, Wortsman X, Filippucci E, de Angelis R, Filosa G, Grassi W. High-frequency sonography in the evaluation of psoriasis: Nail and skin involvement. *J Ultrasound Med*. 2009;28:1569-74.
- Aydin SZ, Castillo-Gallego C, Ash ZR, Marzo-Ortega H, Emery P, Wakefield RJ, et al. Ultrasonographic assessment of nail in psoriatic disease shows a link between onychopathy and distal

interphalangeal joint extensor tendon enthesopathy. *Dermatology*. 2012;225:231-5.

- Gisondi P, Idolazzi L, Girolomoni G. Ultrasonography reveals nail thickening in patients with chronic plaque psoriasis. *Arch Dermatol Res*. 2012;304:727-32.
- Sandobal C, Carbó E, Iribas J, Roverano S, Paira S. Ultrasound nail imaging on patients with psoriasis and psoriatic arthritis compared with rheumatoid arthritis and control subjects. *J Clin Rheumatol*. 2014;20:21-4.

D. Vidal^{a,*}, F. Alfageme^b, R. Ruiz-Villaverde^c, S. Arias-Santiago^c y A. Martorell^d

^a Servicio de Dermatología, Hospital de Sant Joan Despi Moisès Broggi, Sant Joan Despi, Barcelona, España

^b Servicio de Dermatología, Hospital Universitario Puerta de Hierro-Majadahonda, Majadahonda, Madrid, España

^c Unidad de Gestión Clínica de Dermatología, Complejo Hospitalario de Granada, Granada, España

^d Servicio de Dermatología, Hospital de Manises, Manises, Valencia, España

* Autor para correspondencia.

Correo electrónico: david.vidal@sanitatintegral.org (D. Vidal).

<http://dx.doi.org/10.1016/j.ad.2017.04.025>
0001-7310/

© 2017 AEDV.

Publicado por Elsevier España, S.L.U. Todos los derechos reservados.