



# ACTAS Derma-Sifiliográficas

Full English text available at  
[www.actasdermo.org](http://www.actasdermo.org)



## E-CASOS CLÍNICOS

### Síndrome de Iso-Kikuchi: 3 casos en la edad pediátrica

L.L. Tirelli\*, P.C. Luna, R. Cano, J.P. Giraldo y M. Larralde



Servicio de Dermatología, Hospital Alemán, Ciudad Autónoma de Buenos Aires, Argentina

#### PALABRAS CLAVE

Iso-Kikuchi;  
Anoniquia;  
Uña;  
Dedo índice;  
Falange

#### KEY WORDS

Iso-Kikuchi;  
Anonychia;  
Nail;  
Index finger;  
Phalanx

**Resumen** El síndrome de Iso-Kikuchi, oncodisplasia congénita del dedo índice, es una entidad poco frecuente caracterizada por la anoniquia total o displasia de la uña del dedo índice, acompañado, en algunas ocasiones, de alteraciones óseas subyacentes, por lo general, en ausencia de otras anomalías. Si bien se han planteado distintas hipótesis fisiopatogénicas, la etiología sigue siendo desconocida.

Describimos los casos de 3 pacientes pediátricos, 2 varones y una niña, con alteraciones ungueales y óseas compatibles con el síndrome de Iso-Kikuchi. Destacamos la importancia de reconocer esta entidad tempranamente para evitar la realización de estudios complementarios y terapéuticos innecesarios.

© 2017 AEDV. Publicado por Elsevier España, S.L.U. Todos los derechos reservados.

#### Iso-Kikuchi Syndrome: Report of 3 Pediatric Cases

**Abstract** Iso-Kikuchi syndrome, or congenital onychodysplasia of the index finger, is an uncommon condition characterized by total anonychia or dysplasia of the nail of the index finger. It is occasionally accompanied by underlying bone abnormalities and is rarely associated with other conditions. Although various hypotheses have been put forward to explain the pathophysiology of the syndrome, its etiology remains unknown.

We report the cases of 3 pediatric patients (2 boys and 1 girl) with nail changes and bone abnormalities consistent with Iso-Kikuchi syndrome. We highlight the importance of recognizing this entity early to avoid the need for additional tests and unnecessary treatment.

© 2017 AEDV. Published by Elsevier España, S.L.U. All rights reserved.

## Introducción

El síndrome de Iso-Kikuchi (SIK) se caracteriza por la ausencia o displasia de la uña del dedo índice acompañada o no de

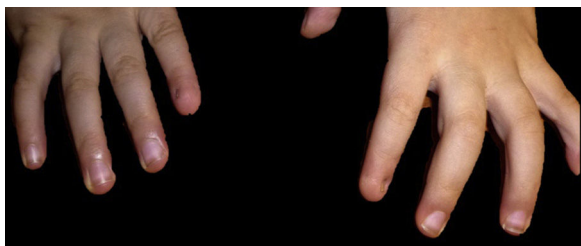
lesión ósea subyacente. Es una entidad benigna, que no presenta asociación con anomalías en otros órganos o sistemas y muy escasamente descrita.

## Casos clínicos

Tres niños con SIK, 2 varones y una mujer, consultaron por primera vez entre los 2 y 4 años de vida.

\* Autor para correspondencia.

Correo electrónico: [lucianatirelli@yahoo.com.ar](mailto:lucianatirelli@yahoo.com.ar) (L.L. Tirelli).



**Figura 1** Paciente 1. Obsérvese la microniquia radial del dedo índice bilateral.

El paciente 1, un varón de 2 años de edad, presenta compromiso bilateral de dedos índice asociado a la deformidad en Y a nivel de la falange subyacente (fig. 1). Se destaca como antecedente su nacimiento pre-término extremo (30 semanas), razón por la cual en la tabla 1 se describen ciertas enfermedades asociadas a dicha condición.

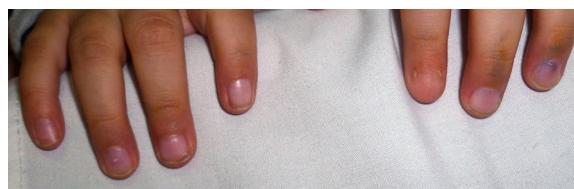
Por otro lado, el paciente 2, es una niña de 4 años de edad, que presenta compromiso del dedo índice de la mano izquierda asociado a la bifurcación en Y de la falange comprometida (fig. 2).

Por último, el paciente 3, un varón de 2 años de edad, si bien presenta compromiso bilateral de dedos índice de manos (fig. 3), carece de los cambios radiográficos asociados (tabla 1).

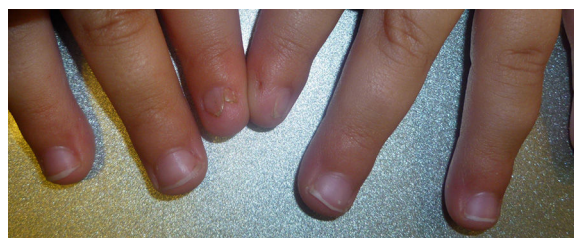Ninguno de los pacientes presentaba otro miembro de la familia afectado. En todos los casos los padres negaron consanguinidad y las alteraciones ungueales se constataron desde el nacimiento.

## Discusión

El SIK, es una rara entidad que fue descrita por primera vez en 1969 y 1974 por los doctores Iso y Kikuchi, respectivamente<sup>1-3</sup>. Es un síndrome muy poco frecuente, con escasos casos publicados en la literatura (tabla 2). Afecta a ambos sexos por igual, pudiendo presentarse en forma aislada o con agregación familiar.



**Figura 2** Paciente 2. Obsérvese el compromiso de la uña correspondiente al dedo índice izquierdo únicamente, presentando microniquia del lado cubital y radial del lecho ungueal. El resto de las uñas no presentan alteraciones.



**Figura 3** Paciente 3. Presenta polioniquia de índice izquierdo y distrofia ungueal del índice derecho.

Se trata de un cuadro clínico de curso benigno, caracterizado por displasia o ausencia de la uña del dedo índice acompañado de alteraciones óseas en la falange subyacente<sup>4</sup>. Puede afectar a las uñas de las manos como de los pies, tanto de forma uni o bilateral. Baran y Stroud han propuesto como criterios diagnósticos, conforme a sus observaciones y los distintos casos clínicos: 1) hipoplasia unilateral o bilateral del dedo índice y/o de otros dedos de las manos o de los pies (hasta la anoniquia total); 2) alteración radiológica correspondiente a la falange distal del dedo afectado; 3) enfermedad congénita, esporádica o hereditaria. En este último caso, la herencia sería autosómica dominante. No se identificó en la literatura asociación con otro tipo de enfermedad<sup>4,5</sup>.

En relación a la displasia ungueal, cabe mencionar que se pueden observar múltiples alteraciones (tabla 2). Las que

**Tabla 1** Casos presentados

Paciente	1	2	3
Sexo	Masculino	Femenino	Masculino
Edad	2 años	4 años	2 años
Antecedente perinatal	Nacido de 30 semanas. Alteración ungueal presente al nacimiento	Nacida de término. Alteración ungueal presente al nacimiento	Nacido de término. Alteración ungueal presente al nacimiento
Dedo comprometido	Ambos índices	Índice izquierdo	Ambos índices
Aspecto uña restante	Microniquia del lado radial del dedo	Microniquia «bilateral»	Un dedo con polioniquia, la homolateral distrófica
Radiografía de manos	Deformidad en Y bilateral	Deformidad en Y en dedo afectado	No
Otras alteraciones	Hemorragia intraventricular grado 3, hernia inguinal bilateral y estenosis pielo-ureteral bilateral	No	Reflujo gastroesofágico
Antecedentes familiares	No	No	No

Tabla 2 Trabajos publicados

Publicación	Cita	Número de pacientes	Edad	Sexo	Características	Otros
Di Chiacchio et al.	3	1	13 años	Sin aclaración	Microniquia y alteración de la lúnula de dedo índice derecho. Microniquia, alteración en la alineación y en la lúnula del dedo índice izquierdo	No
Valerio et al.	4	1	Neonato	Sin aclaración	Anoniquia completa del dedo medio izquierda	Madre: consumo de mebendazol durante el embarazo.
Baran y Stroud	5	1	41 años	Masculino	Hemionicrogrifosis del dedo índice de ambas manos y alteración en la configuración de la lúnula respectivamente	No
Hussein et al.	7	1	52 años	Femenino	Microniquia cubital en dedos índice de ambas manos	Leuconiquia en uñas de manos
Thappa y Shivaswamy	8	1	20 años	Masculino	Polioniquia del dedo índice de mano derecha	No
Iso Kikuchi et al.	1 2	2	5 años 29 años	Femenino Femenino	Polioniquia de dedos índice de ambas manos con ausencia de lúnula Polioniquia del dedo índice de mano izquierda; hemionicrogrifosis (medial) de la uña contralateral	Rx: estrechamiento de la falange distal de ambos índices; braquimesofalangia en pulgares Rx: braquimesofalangia de pulgares de ambas manos.
Kikuchi et al.	6	2	24 años 4 meses	Femenino Femenino	Microniquia cubital en dedos índice de ambas manos Polioniquia de dedo índice de mano izquierda	Rx: bifurcación en Y; Rx: hipoplasia de la falange subyacente

se observan con mayor frecuencia son la anoniquia, la microniquia (en esta entidad, característicamente, la uña no se encuentra centrada, sino que se la encuentra en el lado cubital del lecho ungueal)<sup>6</sup>, la polioniquia (2 esbozos de uña, uno en cada lado del lecho ungueal), la hemionicrogrifosis, la irregularidad de la lúnula y el alineamiento anormal de la uña.

Dentro de los hallazgos radiológicos descritos, el estrechamiento distal de la última falange del dedo afectado es característico, si bien no siempre se encuentra presente. Este se puede apreciar en las radiografías antero-posteriores de la mano y en las proyecciones laterales la bifurcación en «Y» de la misma<sup>3-8</sup>. Se han postulado otras alteraciones óseas acompañantes menos frecuentes como braquidactilia, braquimesofalangia y braquimetacarpo<sup>7,8</sup>.

El mecanismo etiopatogénico por el cual se produce esta entidad no se conoce con exactitud, aunque se han postulado varias teorías, ninguna con aceptación universal. Entre ellas cabe mencionar mutaciones en la vía de señalización del *WNT* durante la embriogénesis, secuela isquémica *intraútero* de las arteriolas que dependen

de la arteria radial (ya que esta presenta menor calibre que la arteria cubital), alteraciones en la osteogénesis de la falange durante la embriogénesis y consumo de drogas teratógenas durante el embarazo (anticonvulsivantes)<sup>4</sup>.

El diagnóstico es eminentemente clínico; se debe sospechar esta entidad en aquellos pacientes con alteraciones congénitas de la uña de uno o ambos dedos índices, en ausencia de otras alteraciones de las manos, especialmente si se acompaña de los hallazgos radiológicos característicos. Entre los diagnósticos diferenciales se plantean otras alteraciones ungueales congénitas como las displasias ectodérmicas, la paquioniquia congénita, el síndrome uña-rótula o el síndrome de oncodistrofia sordera; en todas estas enfermedades, si bien las alteraciones de las uñas están presentes desde temprana edad, presentan características clínicas distintas y en muchas tienen otras alteraciones extracutáneas acompañantes. Cabe destacar que puede plantearse el diagnóstico diferencial con alteraciones adquiridas de las uñas como traumatismos o infecciones, pero en estos casos, el comienzo post-natal de la distrofia nos servirá para diferenciarlas.

Presentamos 3 nuevos casos de este infrecuente síndrome en niños, destacando la utilidad de su reconocimiento temprano a fin de evitar la realización de procedimientos diagnósticos y terapéuticos invasivos, ya que se trata de un cuadro benigno y clínicamente característico.

### Conflicto de intereses

Los autores declaran no tener ningún conflicto de intereses.

### Agradecimientos

Al Lic. Bruno Mentasti por su colaboración en relación a la edición de las fotografías.

### Bibliografía

1. Iso R. Congenital nail defects of the index finger and reconstructive surgery. *Seikei Geka*. 1969;20:1383-4.
2. Kikuchi I, Horikawa S, Amano F. Congenital onychodysplasia of the index fingers. *Arch Dermatol*. 1974;110:743-6.
3. Di Chiacchio N, Jasso-Olivares JC, di Chiacchio NG, Jacinto JA, Restrepo MV. Syndrome in question. *An Bras Dermatol*. 2015;90:423-5.
4. Valerio E, Favot F, Mattei I, Cutrone M. Congenital isolated Iso-Kikuchi syndrome in a newborn. *Clin Case Rep*. 2015;3:866-9.
5. Baran R, Stroud JD. Congenital onychodysplasia of the index fingers-Iso and Kikuchi syndrome. *Arch Dermatol*. 1984;120:243-4.
6. Kikuchi I, Ishi Y, Idemori M, Ogata K. Congenital nail defects of the index finger. A possible explanation of radially pronounced involvement of the nail in this disorder. *J Dermatol*. 1981;8:145-9.
7. Hussein TP, Brandt HRC, Gabbi TVB, Nico MMS. Malformations of the index nails. *Clin Exp Dermatol*. 2008;34:890-1.
8. Thappa DM, Shivaswamy KN. Polyonychia in Congenital onychodysplasia of the Index Finger (Iso and Kikuchi Syndrome): A Report from India. *J Dermatol*. 2002;29:603-5.