

tratamiento tópico y oral⁵ y, obviamente, retirando los corticoides cuando estuvieran presentes⁵. La desaparición de la atrofia es la regla, por lo que, en comparación con otras enfermedades atrofiantes cutáneas, tiene buen pronóstico.

Conflicto de intereses

Los autores declaran no tener ningún conflicto de intereses.

Bibliografía

1. Crespo-Erchiga V, Gómez-Moyano E, Crespo M. La pitiriasis versicolor y las levaduras del género *Malassezia*. *Actas Dermosifiliogr*. 2008;99:764–71.
2. Patalano A, Fiammenghi E, Chianese C, Calabrò G. Pitfalls of easy diagnosis. *Journal of Plastic Dermatology*. 2013;9:149–52.
3. De Graciansky P, Mery F. Atrophie sur pitiriasis versicolor apres corticothérapie locale prolongée. *Bull Soc Fr Dermatol Syphiligr*. 1971;78:295.
4. Vera Casaño A, Trasobares Marugan L, del Valle Martín M, Hernández Hermosa JM, del Palacio Hernández A. Pitiriasis versicolor atrofica inducida por corticoides tópicos fluorados. *Actas Dermosifiliogr*. 1989;80:101–3.
5. Yang YS, Shin MK, Haw CR. Atrophying pitiriasis versicolor: is this a new variant of pitiriasis versicolor? *Ann Dermatol*. 2010;22:456–9.
6. Moon SY, Lee WJ, Lee SJ, Kim DW, Jang JH. Pitiriasis versicolor atrophicans: Is it true atrophy or pseudoatrophy? *J Cutan Pathol*. 2016;43:187–9.

7. Tatnall FM, Rycroft RJ. Pitiriasis versicolor with cutaneous atrophy induced by topical steroid application. *Clin Exp Dermatol*. 1985;10:258–61.
8. Marinello E, Piaserico S, Alaibac M. Atrophic pitiriasis versicolor occurring in a patient with Sjögren's syndrome. *BMJ Case Rep*. 2017, <http://dx.doi.org/10.1136/bcr-2016-218108>, pii: bcr2016218108.
9. Crowson AN, Magro CM. Atrophying tinea versicolor: A clinical and histological study of 12 patients. *Int J Dermatol*. 2003;42:928–32.
10. Levy JM, Magro C. Atrophying pitiriasis versicolor as an idiosyncratic T cell-mediated response to *Malassezia*: A case series. *J Am Acad Dermatol*. 2017;76:730–5.
11. Mostafa WZ, Assaf MI, Ameen IA, El Safoury OS, Al Suhl AS. Hair loss in pitiriasis versicolor lesions: A descriptive clinicopathological study. *J Am Acad Dermatol*. 2013;69:e19–23.

F. Allegue^{a,*}, C. Fachal^b, D. González-Vilas^a y A. Zulaica^a

^a Servicio de Dermatología, Hospital do Meixoeiro, Vigo, Pontevedra, España

^b Servicio de Anatomía Patológica. Hospital Álvaro Cunqueiro, EOXI, Vigo, Pontevedra, España

* Autor para correspondencia.

Correo electrónico: fallegue@mundo-r.com (F. Allegue).

<https://doi.org/10.1016/j.ad.2017.08.013>

0001-7310/

© 2017 AEDV.

Publicado por Elsevier España, S.L.U. Todos los derechos reservados.

Virus del papiloma humano y riesgo de desarrollo de carcinoma escamocelular en la hidradenitis supurativa



Human Papilloma Virus and the Risk of Squamous Cell Carcinoma Arising in Hidradenitis Suppurativa

Sra. Directora:

Un varón de 51 años, fumador y con antecedentes personales de diabetes mellitus tipo 2. Fue derivado al servicio de dermatología por un nódulo doloroso y supurativo inguinal izquierdo de un año de evolución resistente a múltiples tratamientos antibióticos prescritos por el médico de atención primaria. El examen físico mostró una lesión subcutánea eritematosa con áreas de supuración en zona inguinal inferior izquierda que se extendía a la palpación hacia la zona perineal (fig. 1). Además, asociaba 3 lesiones clínicamente compatibles con condilomas acuminados en la región perianal. Con el diagnóstico clínico de hidradenitis supurativa (HS) se realizó una ecografía con sonda lineal de 18MHz que demostró la presencia de un tracto fistuloso, con áreas de colección líquida, junto a una vascularización intensa en el doppler (fig. 2). Dada la localización

y profundidad de la lesión, el paciente fue remitido a la consulta de proctología del área de cirugía para la extirpación completa de la lesión. El examen histológico mostró cambios compatibles con HS y un carcinoma escamocelular (CEC) bien diferenciado sobre el trayecto fistuloso que se encontraba cercano al límite profundo de resección. No se observó invasión vascular ni infiltración perineural (figs. 3A y B). Se decidió ampliar los márgenes quirúrgicos sin encontrarse evidencia de neoplasia residual, pero con presencia de focos sugestivos de infección viral (fig. 3C). La tinción inmunohistoquímica con p16 fue intensamente positiva (fig. 3D). Se investigó la presencia del virus del papiloma humano (VPH) mediante PCR y genotipado por hibridación *in situ* sobre *microarrays* de tejido incluido en parafina, siendo el resultado positivo a genotipo 6 (considerado de bajo riesgo), el cual se demostró también en los condilomas acuminados perianales. Se realizó analítica con serología hepática y VIH negativas. Después de 12 meses de seguimiento clínico y de imagen (TAC y RMN pélvica), el paciente no muestra signos de recidiva local ni de metástasis.

Durante las últimas décadas se han descrito casos de transformación carcinomatosa en HS ubicadas en la región perineal, perianal y glútea, destacando la revisión de Lagoviez et al., donde informan de 13 nuevos casos e investigan la presencia del VPH en 8 muestras histológicas¹. En la literatura científica se informa de un predominio masculino, lo

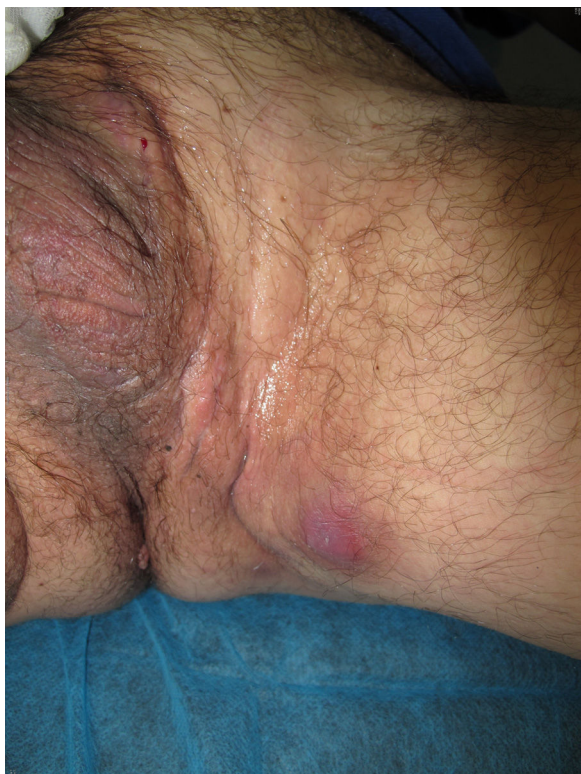

Figura 1 Lesión inguino-perineal izquierda con zona eritematosa e indurada a la palpación. Obsérvese la presencia de lesión condilomatosa asociada en área perianal.

cual es lógico dado que se trata de una localización de HS típica en varones².

Una de las principales cuestiones que suscita actualmente esta enfermedad es si la degeneración maligna ocurre más frecuentemente en la región perianal o glútea debido a la infección por el VPH en dichas áreas. Este virus parece estar implicado en la patogénesis del CEC por expresión oncogénica³. También se ha constatado en el desarrollo de otros tumores y neoplasias intraepiteliales

en la región anogenital como en el pene, el escroto y la zona anal, vulvar y vaginal^{4,5}. Hace 20 años, Li et al. fueron los primeros en plantear la hipótesis de que el VPH podría ser un importante factor contribuyente para el CEC que surge en la HS, pero no realizaron ningún análisis histopatológico⁶. No obstante, posteriormente en el estudio de Lagoviez et al.¹ investigan en 8 muestras tumorales anogenitales la presencia del VPH mediante PCR, siendo positivo en todos ellos, tanto genotipos de bajo riesgo (VPH tipo 6), como de alto riesgo (VPH-16 y 68). Recientemente se ha demostrado que incluso los genotipos del VPH de bajo riesgo *per se* tienen la capacidad de implicarse en el desarrollo de carcinomas escamosos anogenitales⁷.

Flores et al.⁸ observaron una correlación positiva significativa en la carga viral del VPH-16 entre los lugares de infección cercanos, tales como el canal anal y la zona perianal o el área perianal y el escroto, o los sitios en contacto regular entre sí en posición de reposo. Esto sugiere que las áreas genitales no infectadas previamente por el VPH pueden ser inoculadas por infecciones existentes en sitios anatómicos proximales a través del contacto directo y facilitados por factores ambientales tales como la humedad, la temperatura y posiblemente la mala higiene.

Por otra parte, ante la irrupción de los tratamientos anti-TNF en el marco de la HS, diferentes autores recomiendan investigar la presencia de lesiones sugestivas del VPH en dichas áreas, ya que se han descrito incluso casos de muerte debido al desarrollo de CEC tras el inicio de esta terapia^{1,9}.

Tanto la ecografía como la RMN pueden ser muy útiles en el establecimiento de la verdadera extensión anatómica de la enfermedad antes del tratamiento quirúrgico¹⁰. La extirpación amplia de la lesión se considera el tratamiento estándar. El CEC que surge en áreas de inflamación crónica debido a la HS es frecuentemente de tipo bien diferenciado. No obstante, a pesar de este teórico buen pronóstico histológico se puede observar un rápido crecimiento, agresividad local, metástasis tempranas y elevada mortalidad¹.

Nuestro caso clínico apoya el papel relevante del VPH en el desarrollo del CEC en pacientes con HS en las áreas inguinal, perineal y perianal.

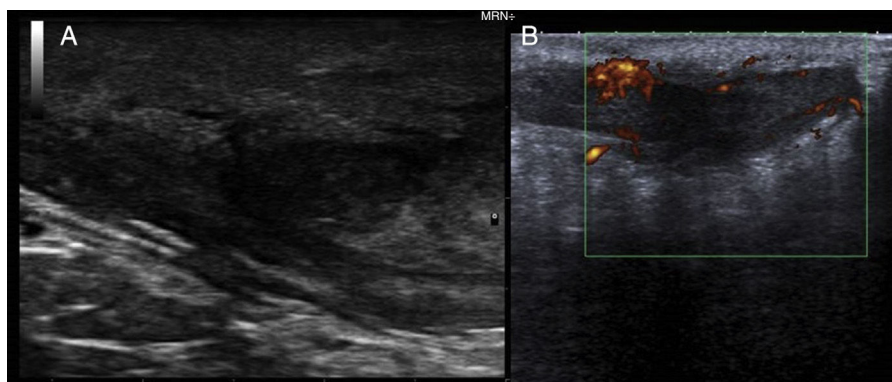


Figura 2 A) Modo B, sonda 18 MHz. Se observa la presencia de un tracto fistuloso en tejido celular subcutáneo junto a área de colección anecoica. B) Estudio doppler que muestra vascularización intensa en el interior del tracto fistuloso.

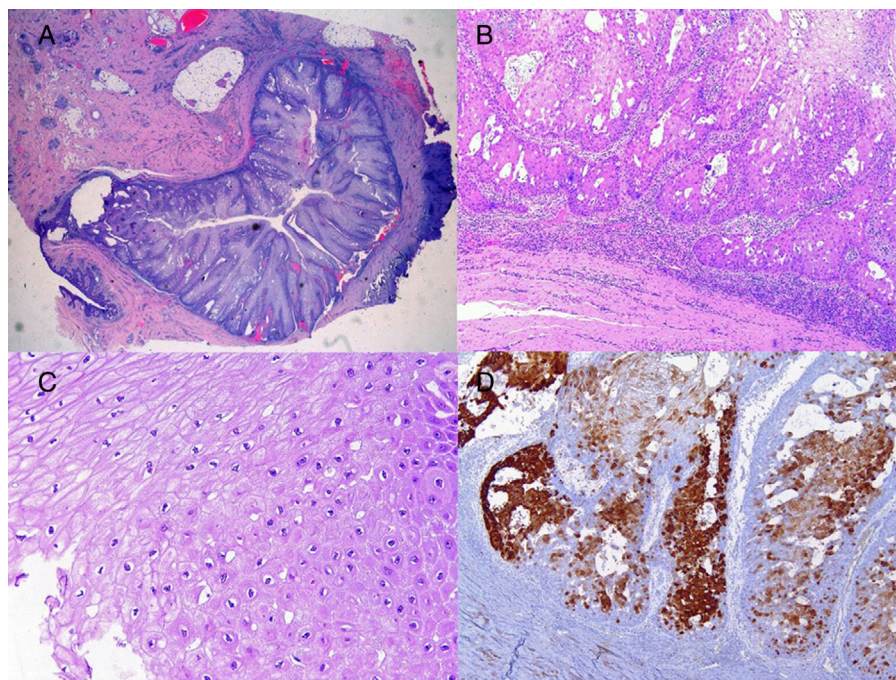


Figura 3 A) Carcinoma escamocelular bien diferenciado que va recubriendo el trayecto fistuloso. B) Patrón de crecimiento expansivo del carcinoma escamocelular a mayor detalle. C) Áreas de aspecto coilocítico. D) Extensa positividad nuclear y citoplasmática a p16.

Conflicto de intereses

Los autores declaran no tener ningún conflicto de intereses.

Bibliografía

- Lavogiez C, Delaporte E, Darras-Vercambre S, Martin de Lassalle E, Castillo C, Mirabel X, et al. Clinicopathological study of 13 cases of squamous cell carcinoma complicating hidradenitis suppurativa. *Dermatology*. 2010;220:147–53.
- Martorell A, García-Martínez FJ, Jiménez-Gallo D, Pascual JC, Pereyra-Rodríguez J, Salgado L, et al. An Update on Hidradenitis Suppurativa (Part I): Epidemiology Clinical Aspects, and Definition of Disease Severity. *Actas Dermosifiliogr*. 2015;106:703–15.
- Zhao X, Rasmussen S, Perry J, Kiev J. The human papillomavirus as a possible cause of squamous cell carcinoma: A case study with a review of the medical literature. *Am Surg*. 2006;72:49–50.
- Krupstrup D, Jensen HL, van den Brule AJ, Frisch M. Histological characteristics of human papilloma-virus-positive and -negative invasive and in situ squamous cell tumours of the penis. *Int J Exp Pathol*. 2009;90:182–9.
- De Vuyst H, Clifford GM, Nascimento MC, Madeleine MM, Franceschi S. Prevalence and type distribution of human papillomavirus in carcinoma and intraepithelial neoplasia of the vulva, vagina and anus: a meta-analysis. *Int J Cancer*. 2009;124:1626–36.
- Li M, Hunt MJ, Commens CA. Hidradenitis suppurativa Dowling Degos disease and perianal squamous cell carcinoma. *Australas J Dermatol*. 1997;38:209–11.
- Guimerà N, Lloveras B, Lindeman J, Alemany L, van de Sandt M, Alejo M, et al. The occasional role of low-risk human papillomaviruses 6, 11, 42, 44, and 70 in anogenital carcinoma defined by laser capture microdissection/PCR methodology: Results from a global study. *Am J Surg Pathol*. 2013;37:1299–310.
- Flores R, Lu B, Nielson C, Abrahamsen M, Wolf K, Lee JH, et al. Correlates of human papillomavirus viral load with infection site in asymptomatic men. *Cancer Epidemiol Biomarkers Prev*. 2008;17:3573–6.
- Scheinfeld N. A case of a patient with stage III familial hidradenitis suppurativa treated with 3 courses of infliximab and died of metastatic squamous cell carcinoma. *Dermatol Online J*. 2014;20, pii: doj_21764.
- Wortsman X, Jemec GB. Real-time compound imaging ultrasound of hidradenitis suppurativa. *Dermatol Surg*. 2007;33:1340–2.

J.M. Segura Palacios^{a,*}, P. García Montero^a,
R. Fúnez Liébana^b y J.B. Repiso Jiménez^a

^a Servicio de Dermatología, Hospital Costa del Sol, Marbella, Málaga, España

^b Servicio de Anatomía Patológica, Hospital Costa del Sol, Marbella, Málaga, España

* Autor para correspondencia.

Correo electrónico: juanmanuelo_1983@hotmail.com
(J.M. Segura Palacios).

<https://doi.org/10.1016/j.ad.2017.06.019>

0001-7310/

© 2017 AEDV.

Publicado por Elsevier España, S.L.U. Todos los derechos reservados.