

3. Lisboa A, Silvestre K, Pedreira R, Alves N, Obadia D, Azulay-Abulafia L. Agminated blue nevus - Case report. *An Bras Dermatol.* 2016;91:658–60.
4. Rocha C, Grazziotin T, Rey M, Luzzatto L, Bonamigo R. Congenital agminated melanocytic nevus - Case report. *An Bras Dermatol.* 2013;88:170–2.
5. Paolino G, Didona D, Lopez T, Alesini F, Cantisani C, Richetta AG, et al. Agminated blue nevus: Two case reports and a mini-review of the literature. *Acta Dermatovenerol Croat.* 2016;24:37–41.
6. Dorsey CS, Montgomery H. Blue nevus and its distinction from Mongolian spot and the nevus of Ota. *J Invest Dermatol.* 1954;22:225–36.
7. Pizzichetta M, Soyer H, Massone C, Cerroni L. Clinical and dermoscopic features of agminated blue nevus. *Arch Dermatol.* 2007;143:1209.
8. Pellacani G, Cesinaro A, Seidenari S. Reflectance-mode confocal microscopy for the in vivo characterization of pagetoid melanocytosis in melanomas and nevi. *J Invest Dermatol.* 2005;125:532–7.
9. Van Raamsdonk C, Bezrookove V, Green G, Bauer J, Gaugler L, O'Brien J, et al. Frequent somatic mutations of GNAQ in uveal melanoma and blue naevi. *Nature.* 2008;457:599–602.
10. Buntinx-Krieg T, Ouyang J, Cartwright M. An orbital malignant melanoma arising in cellular blue nevus in a patient with nevus of Ota. *Cureus.* 2016;8:698.

L. Diluvio*, M. Mazzeo, L. Bianchi
y E. Campione

Unidad de Dermatología, Universidad de Roma Tor Vergata, Roma, Italia

* Autor para correspondencia.
Correo electrónico: lauradiluvio@yahoo.it (L. Diluvio).

<https://doi.org/10.1016/j.ad.2017.07.022>

0001-7310/

© 2017 AEDV.

Publicado por Elsevier España, S.L.U. Todos los derechos reservados.

Enfermedad de Rosai-Dorfman cutánea: una nueva presentación clínica



Cutaneous Rosai-Dorfman Disease: A Novel Clinical Presentation

Sra. Directora:

Se presenta el caso de una mujer de 21 años de edad con una erupción asintomática difusa en rostro y tronco de 3 meses de evolución. Dijo no tener fiebre ni ningún otro síntoma constitucional y la revisión de sus síntomas no fue contributiva. Informó no tener ningún antecedente médico o familiar. La única medicación que llevaba años tomando era norgestimato/etinilestradiol. La exploración física reveló pápulas y pequeños nódulos no foliculares, difusos y diseminados de colores vivos. Muchas de las lesiones mostraban indentación central que recordaba a una infección por *molluscum contagiosum* (figs. 1 y 2). No había presencia de linfadenopatía cervical, axilar ni inguinal. El análisis de la membrana mucosa no arrojó nada especial y las glándulas lacrimales no parecían agrandadas. El análisis histológico rutinario de la lesión en la región derecha del cuello reveló presencia de un infiltrado denso rico en células mononucleares dérmicas nodulares con un importante número de células plasmáticas y numerosos histiocitos multinucleados diseminados positivos para S100 acompañado, todo ello, de una marcada emperipolesis y eosinófilos discretos (fig. 3). El recuento completo de glóbulos rojos con índice de sedimentación eritrocítica, lactato deshidrogenasa, transaminasas hepáticas, alcalina fosfatasa, bilirrubina y creatinina dio negativo o dentro de los límites normales. Las imágenes por resonancia magnética torácicas y abdominales fueron normales. Recibió tratamiento con 60mg de prednisona oral que fue reduciéndose en el transcurso de 6 meses y que resultó en la resolución completa de las lesiones cutáneas.

El seguimiento que se hizo 10 meses después del comienzo de la enfermedad confirmó la completa remisión del cuadro.

La enfermedad de Rosai-Dorfman (ERD) es un trastorno de la proliferación histiocítica, relativamente raro, descrito por primera vez en 1969¹. Aunque la ERD suele comenzar con un cuadro de linfadenopatía masiva bilateral y síntomas

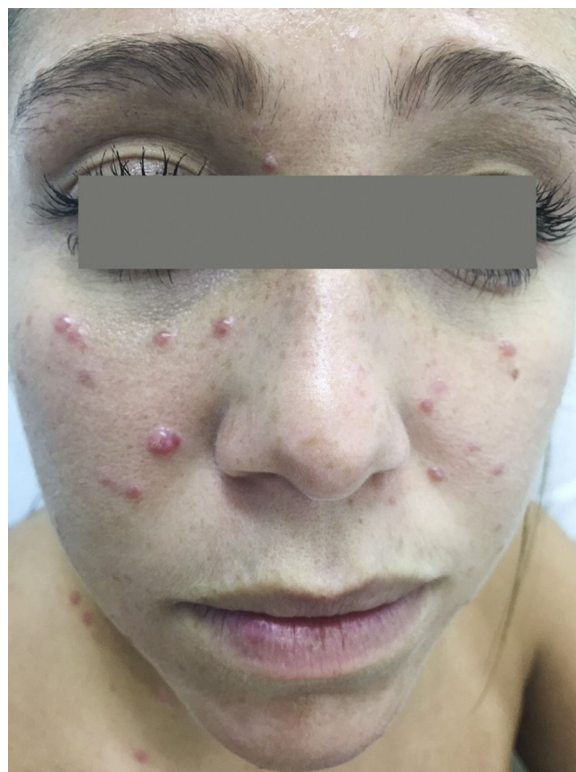

Figura 1 Se observa en rostro, la presencia de pápulas y pequeños nódulos no foliculares, difusos y diseminados de colores vivos, algunos de los cuales con indentaciones centrales.

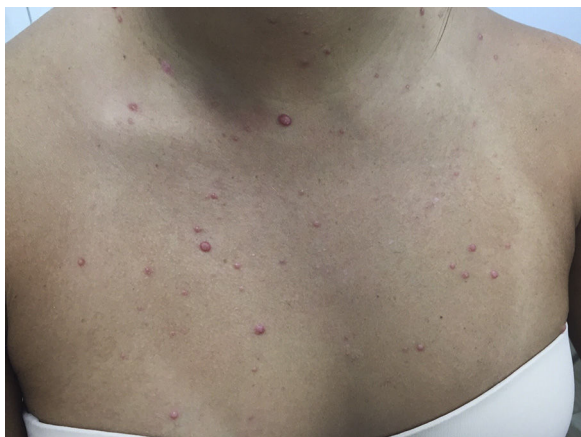

Figura 2 Se observa en tronco, la presencia de pápulas y pequeños nódulos no foliculares, difusos y diseminados de colores vivos, algunos de los cuales con indentaciones centrales.

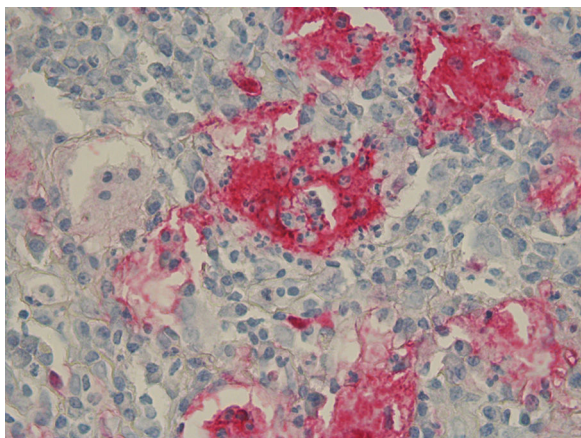


Figura 3 Infiltrado denso rico en células mononucleares dérmicas nodulares con un importante número de células plasmáticas y numerosos histiocitos multinucleados diseminados positivos para S100 acompañado, todo ello, de una marcada emperipolesis y eosinófilos discretos.

sistémicos, suele tener un curso benigno y un pronóstico favorable. En la ERD, el 43% de los pacientes presentan compromiso de otras zonas extranodales, siendo la piel la ubicación más habitual². Aunque la piel supone el 10% de las regiones extranodales comprometidas, aproximadamente el 3% son solo enfermedad de Rosai-Dorfman Cutánea (ERDC), sin compromiso de otras regiones nodales o extranodales³. Aunque la incidencia es baja, la ERDC es más prevalente en mujeres asiáticas y de raza blanca de mediana edad². La etiología de la ERDC no termina de estar clara, aunque se han planteado posibles causas inmunológicas⁴, víricas y genéticas, incluidas mutaciones del gen SLC29A3⁵.

La presentación clásica de la ERDC es la de una placa auto-involutiva, relativamente asintomática, de nódulos acompañada de pápulas satélite circundantes³. No obstante, se ha descrito también, la evolución de un amplio espectro de presentaciones morfológicas clínicas. Las ubicaciones más frecuentes son el rostro, seguido de los muslos y el tronco. Se han descrito recurrencias transcurridos al cabo de uno y 3,5 años⁶. Que sepamos, esta es la primera

descripción de un cuadro de ERD similar a la infección por *molluscum contagiosum*.

El hallazgo histológico patognomónico de la ERD es la emperipolesis de linfocitos intactos por histiocitos pálidos positivos para S100 y CD68, así como para CD1a y negativos para langerina, caracterizados también, por núcleos vesiculares y pequeños nucléolos. Cabe destacar que la emperipolesis propicia la fagocitación de células hematológicas intactas, al contrario que ocurre con la hemofagocitosis que degrada las células fagocitadas, por los histiocitos o megacariocitos. Las llamadas «células de Rosai-Dorfman» son un tipo de histiocitos caracterizados por la emperipolesis de solo linfocitos con halo.

Estos característicos histiocitos pueden ser abundantes o estar discretamente diseminados en mitad de otras células inflamatorias⁷. Las células plasmáticas están presentes, virtualmente, en todas las lesiones de la ERDC. Las células polimorfonucleares, llamadas eosinófilos, suelen encontrarse en lesiones cutáneas. No es raro identificar una mayor vascularidad con endotelio grueso, con o sin fibrosis, concretamente, en lesiones de larga duración.

La emperipolesis en los trastornos cutáneos se ha asociado tradicionalmente a la ERD hasta recientes descripciones de otros trastornos asociados al llamado síndrome H⁸. Este trastorno está caracterizado por la presencia de hiperpigmentación, hipertrichosis, pérdida auditiva, anomalías cardíacas, hepatoesplenomegalia, hipogonadismo y *hallux valgus*⁹, y está provocado por una mutación del gen SLC29A3. Muchos autores creen que síndromes asociados con mutaciones del gen SLC29A3 incluida la ERD familiar y la hipertrichosis pigmentada con diabetes insulínica⁵, además del síndrome H, entran dentro del mismo espectro de la ERD.

El reconocimiento de presentaciones pleomórficas y fenotípicas de enfermedades asociadas al SCL29A3 es importante tanto para el diagnóstico como para poder tener en cuenta el diagnóstico diferencial de emperipolesis. Además de las enfermedades asociadas al SCL29A3, las enfermedades relacionadas con la IgG4 también se solapan a la ERD, ya que un subgrupo de la ERD ha resultado contener números más altos de células plasmáticas positivas para la IgG4⁴. En cualquier caso, sigue habiendo mucha polémica al respecto.

En la actualidad, no existen directrices estándar para el manejo de la ERDC. El curso clínico de esta enfermedad suele ser benigno y autolimitado. La resolución espontánea es variable y puede durar meses, o incluso varios años². En el caso de lesiones resistentes y/o recurrentes, diversas intervenciones terapéuticas tales como extirpaciones quirúrgicas, crioterapia, radioterapia, corticosteroides lesionales y sistémicos, talidomida, metotrexato y hasta quimioterapia¹⁰ han tenido éxito.

En resumen, presentamos, por primera vez, un caso de ERDC con una particular erupción que recuerda a la infección por *molluscum contagiosum*, ampliando, por tanto, el espectro de la presentación clínica cutánea de esta enfermedad y convirtiendo a la ERDC en otro impostor dermatológico. La presentación clínica inespecífica y el discreto e infrecuente hallazgo de células de Rosai-Dorfman en las muestras de piel acompañado de una resolución espontánea serían las características clínico-patológicas que están llevando a la tangible posibilidad de que la ERDC esté siendo pasada por alto.

Conflicto de intereses

Los autores declaran no tener ningún conflicto de intereses.

Bibliografía

- Rosai J, Dorfman RF. Sinus histiocytosis with massive lymphadenopathy: A newly recognized benign clinicopathological entity. *Arch Pathol.* 1969;87:63–70.
- Brenn T, Calonje E, Granter S, Leonard N, Grayson W, Fletcher CDM, McKee PH. Cutaneous Rosai-Dorfman disease is a distinct clinical entity. *Am J Dermatopathol.* 2002;24:385–91.
- Lu CI, Kuo TT, Wong WR, Hong HS. Clinical and histopathologic spectrum of cutaneous Rosai-Dorfman disease in Taiwan. *J Am Acad Dermatol.* 2004;51:931–9.
- Zhang X, Hyjek E, Vardiman J. A subset of Rosai-Dorfman disease exhibits features of IgG4-related disease. *Am J Clin Pathol.* 2013;139:622–32.
- Morgan NV, Morris MR, Vangul H, Gleeson D, Straatman-Iwanowska A, Davies N, et al. Mutations in SLC29A3, encoding an equilibrative nucleoside transporter ENT3, cause a familial histiocytosis syndrome (Faisalaba histiocytosis) and familial Rosai-Dorfman disease. *PLoS Genet.* 2010;6:e1000833.
- Liu P, Wang P, Du J, Zhang J. Successful treatment of refractory cutaneous Rosai-Dorfman disease with vincristine. *J Dermatol.* 2015;42:97–8.
- Kutlubay Z, Bairamov O, Sevim A, Demirkesen C, Mat MC. Rosai-Dorfman disease: A case report with nodal and cutaneous involvement and re literature. *Am J Dermatopathol.* 2014;36:353–7.
- Colmenero I, Molho-Pessach V, Torrelo A, Ziotogorski A, Requena L. Emperipolesis: An additional common histopathologic finding in H syndrome and Rosai-Dorfman disease. *Am J Dermatopathol.* 2012;34:315–20.
- Molho-Pessach V, Lerer I, Abeliovich D, Agha Z, Libdeh AA, Brohtilova V, et al. The H Syndrome Is Caused by Mutations in the Nucleoside Transporter hENT3. *Am J Hum Genet.* 2008;86:529–34.
- Wang KH, Chen WY, Liu HN, Huang CC, Lee WR, Hu CH. Cutaneous Rosai-Dorfman disease: Clinicopathological profiles, spectrum and evolution of 21 lesions in six patients. *Br J Dermatol.* 2006;154:277–86.

J.M. Conde^{a,*}, A.Y. Kim^b, R. de Miguel^c
y C.H. Nousari^a

^a *Dermatology, Broward Health Medical Center/Nova Southeastern University College of Osteopathic Medicine, Fort Lauderdale, FL, EE.UU.*

^b *Nova Southeastern University College of Osteopathic Medicine, Fort Lauderdale, FL, EE.UU.*

^c *Celimar Central Clinic, West Bay, Islas Caimán*

* Autor para correspondencia.

Correo electrónico: docmoscoso@gmail.com (J.M. Conde).

<https://doi.org/10.1016/j.ad.2017.06.023>

0001-7310/

© 2017 AEDV.

Publicado por Elsevier España, S.L.U. Todos los derechos reservados.

Enfermedad de Kikuchi-Fujimoto con compromiso de cuero cabelludo



Kikuchi-Fujimoto Disease with Scalp Involvement

Señora Directora:

Una mujer peruana de 49 años de edad presentaba linfadenopatía cervical y dolor de cuello de cinco meses de evolución. Los antecedentes sociales, familiares y médicos no aportaron nada significativo. En la exploración física, se evidenciaron adenopatías cervicales bilaterales y una placa eritematosa de 3 cm de diámetro en cuero cabelludo (fig. 1a). En la analítica destacaba neutropenia (2,2 x 10⁹/l) y positividad para los anticuerpos antinucleares (títulos 1:160)

Tanto la tomografía computarizada como la tomografía por emisión de positrones con 18 fluorodeoxiglucosa confirmaron la presencia de adenopatías cervicales bilaterales con ganglios linfáticos agrandados de hasta 2 cm de tamaño.

La biopsia de piel mostró un leve cambio vacuolar en las células basales epidérmicas, acompañado de un infiltrado linfocitario perifolicular junto con cariorrexis en la dermis reticular (fig. 1 b, 1 c). El estudio inmunohistoquímico reveló que el infiltrado linfocitario era CD3+,

predominantemente CD8+ (fig. 1 d). La positividad de CD68, CD163 y mieloperoxidasa puso en evidencia la presencia de múltiples histiocitos, y la positividad de CD123, la presencia de algunos monocitos plasmocitoides. No se detectaron neutrófilos, eosinófilos ni granulomas en el infiltrado, ni se encontraron hallazgos sugestivos de vasculitis

La biopsia de los ganglios linfáticos reveló hiperplasia paracortical, necrosis en parches con abundantes restos celulares y una profusión de células histiocíticas periféricas. Se diagnosticó enfermedad de Kikuchi-Fujimoto (EKF) con compromiso cutáneo.

La EKF, también conocida como linfadenitis necrosante histiocítica, fue descrita, por primera vez por Kikuchi¹ y Fujimoto² en 1972. Se trata de un trastorno benigno y auto-limitante caracterizado por linfadenopatía acompañada de fiebre baja y síntomas similares a los de la gripe. Suele haber compromiso de ganglios cervicales unilaterales y posteriores, si bien puede comenzar como una linfadenopatía generalizada³.

En mujeres la proporción es de más de 4:1. La predominancia de casos descritos en Japón y el hecho de que se hayan descrito, también, casos en muchas pacientes europeas y norteamericanas de ascendencia asiática, quizá apunte a cierta susceptibilidad racial o genética⁴. Su etiología no termina de estar clara.

Se sospecha, desde hace tiempo, de un origen vírico; no obstante, el curso clínico de esta enfermedad, la desaparición de lesiones sin tratamiento específico y cierta similitud