

alternativa cuando no se dispone de infraestructuras para realizar TFD convencional, además de posibilitar regímenes de autoadministración y disminuir el dolor¹⁰.

Como conclusión, la TFD es una técnica segura, poco cruenta, que no genera resistencias y que ha alcanzado tasas de curación completa con cicatrices residuales no deprimidas y resultados estéticos óptimos a largo plazo. Este hecho la convierte en una alternativa eficaz en el tratamiento de la LC a considerar en nuestra práctica clínica.

Conflicto de intereses

Los autores declaran no tener ningún conflicto de intereses.

Bibliografía

1. Unger A, O'Neal S, Machado PR, Guimarães LH, Morgan DJ, Schrieffer A, et al. Association of treatment of American cutaneous leishmaniasis prior to ulcer development with high rate of failure in northeastern Brazil. *Am J Trop Med Hyg.* 2009;80:574–9.
2. Aronson N, Herwaldt BL, Libman M, Pearson R, Lopez-Velez R, Weina P, et al. Diagnosis and treatment of leishmaniasis: Clinical practice guidelines by the Infectious Diseases Society of America (IDSA) and the American Society of Tropical Medicine and Hygiene (ASTMH). *Clin Infect Dis.* 2016;63:e202–64.
3. González U, Pinart M, Reveiz L, Alvar J. Interventions for Old World cutaneous leishmaniasis. *Cochrane Database Syst Rev.* 2008, <http://dx.doi.org/10.1002/14651858.CD005067.pub3>. CD005067.
4. Morton CA, Szeimies RM, Sidoroff A, Wennberg AM, Basset-Seguín N, Calzavara-Pinton P, et al. Guidelines on topical photodynamic therapy. *European Dermatology Forum.* 2017 [consultado 29 Jun 2017]. Disponible en: <http://www.euroderm.org/edf/index.php/edf-guidelines/category/5-guidelines-miscellaneous>
5. Jori G, Fabris C, Soncin M, Ferro S, Coppellotti O, Dei D, et al. Photodynamic therapy in the treatment of microbial infections: Basic principles and perspective applications. *Lasers Surg Med.* 2006;38:468–81.
6. Morton C, Szeimies RM, Sidoroff A, Wennberg AM, Basset-Seguín N, Calzavara-Pinton P, et al. European dermatology forum guidelines on topical photodynamic therapy. *Eur J Dermatol.* 2015;25:296–311.
7. Abok K, Cadenas E, Brunk U. An experimental model system for leishmaniasis. Effects of porphyrin-compounds and menadione on *Leishmania* parasites engulfed by cultured macrophages. *APMIS.* 1988;96:543–51.
8. Gardlo K, Horska Z, Enk CD, Rauch L, Megahed M, Ruzicka T, et al. Treatment of cutaneous leishmaniasis by photodynamic therapy. *J Am Acad Dermatol.* 2003;48:893–6.
9. Asilian A, Davami M. Comparison between the efficacy of photodynamic therapy and topical paromomycin in the treatment of Old World cutaneous leishmaniasis: A placebo-controlled, randomized clinical trial. *Clin Exp Dermatol.* 2006;31:634–7.
10. Enk CD, Nasereddin A, Alper R, Dan-Goor M, Jaffe CL, Wulf HC. Cutaneous leishmaniasis responds to daylight-activated photodynamic therapy: Proof of concept for a novel self-administered therapeutic modality. *Br J Dermatol.* 2015;172:1364–70.

L. Sainz-Gaspar^{a,*}, E. Rosón^a, J. Llovo^b
y H. Vázquez-Veiga^a

^a Servicio de Dermatología, Complejo Hospitalario Universitario, Santiago de Compostela, La Coruña, España

^b Servicio de Microbiología y Parasitología, Complejo Hospitalario Universitario, Santiago de Compostela, La Coruña, España

* Autor para correspondencia.

Correo electrónico: laurasainzgaspar@gmail.com
(L. Sainz-Gaspar).

<https://doi.org/10.1016/j.ad.2018.02.018>
0001-7310/

© 2018 AEDV.

Publicado por Elsevier España, S.L.U. Todos los derechos reservados.

Utilidad del diltiazem tópico al 2% en la condrodermatitis nodular del hélix: descripción de 2 casos



Usefulness of 2% Topical Diltiazem in Chondrodermatitis Nodularis Helicis: A Report of 2 Cases

Sr. Director:

La condrodermatitis nodular del hélix (CNH) es una enfermedad inflamatoria benigna que afecta a la piel y al cartilago del hélix y con menor frecuencia el antehélix, siendo común encontrarse con pacientes que refieren un dolor intenso al apoyar la zona afectada, requiriéndose una solución. La etiología es desconocida, aunque se ha postulado que podría producirse por una disminución del flujo sanguíneo local debido a periodos prolongados de presión sobre el cartilago

auricular y pericondrio, en una región anatómica con escaso tejido celular subcutáneo que sirva de protección. Una vez instaurada la isquemia tendría lugar una eliminación transepitelial del material degenerado, de ahí que muchos autores consideren la CNH un tipo de dermatosis perforante¹. El daño actínico crónico, la exposición a bajas temperaturas, o los traumatismos locales repetidos, representarían diversos factores de riesgo². El tratamiento de la CNH supone a menudo todo un reto, habiéndose descrito varias opciones terapéuticas con tasas de curación variables. En el presente artículo describimos 2 casos de CNH tratados con éxito con diltiazem tópico al 2%, una opción terapéutica no descrita hasta la fecha.

El primer caso hace referencia a un hombre de 74 años que acudió a consulta por un nódulo eritematoso con ulceración central en el antehélix izquierdo, doloroso al tacto, de 4 meses de evolución (fig. 1A). El segundo caso afectaba a un hombre de 46 años, con antecedentes de infección crónica por virus de la hepatitis C y adicción a drogas por vía parenteral, que consultó por un nódulo con importante ulceración en antehélix derecho, intensamente doloroso, de 6 meses

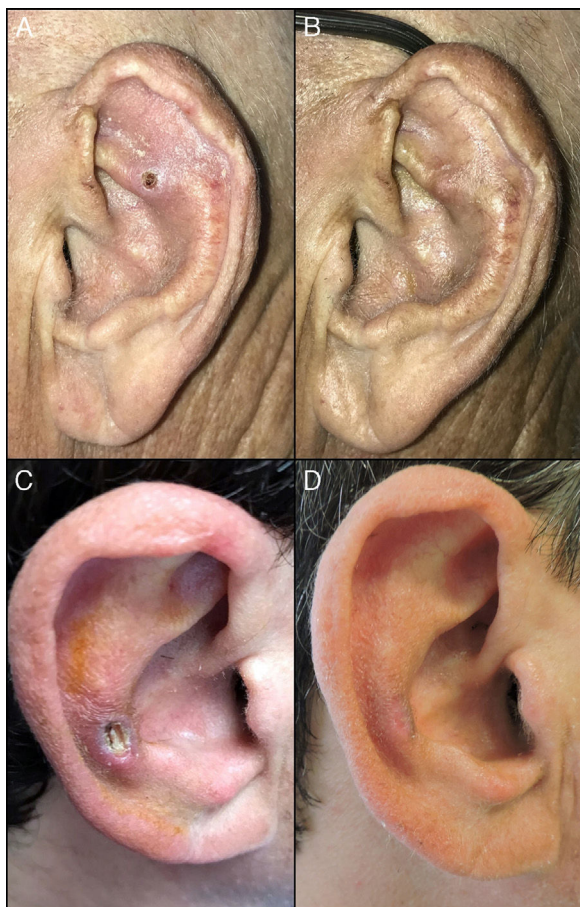


Figura 1 A: caso 1 previo inicio del tratamiento; B: caso 1 tras finalizar tratamiento con diltiazem tópico al 2%; C: caso 2 previo inicio del tratamiento; D: caso 2 tras finalizar el tratamiento con diltiazem tópico al 2%.

de evolución, que no había respondido a la aplicación de corticoides y antibióticos tópicos (fig. 1C). En ambos casos se realizó el diagnóstico clínico de CNH y se decidió llevar a cabo tratamiento mediante la aplicación de una fórmula magistral de diltiazem al 2% en gel, 3 veces al día durante un periodo de 3 meses (tabla 1). Mientras se llevó a cabo la aplicación del diltiazem, no se realizó ningún otro tratamiento concomitante. Se observó una importante mejoría del aspecto clínico y una práctica desaparición del dolor en ambos casos al finalizar el tratamiento (figs. 1B y 1D). No se constató ningún efecto adverso relacionado con el procedimiento.

Con respecto al tratamiento de la CNH, se han descrito varias opciones terapéuticas, desde crioterapia o raspado, hasta dispositivos para evitar la presión, corticoides tópicos o intralesionales, láser de CO₂, terapia fotodinámica con

Tabla 1 Fórmula magistral de diltiazem al 2% en gel para el tratamiento de la CNH

Diltiazem clorhidrato: 2 g
Propilenglicol: 10 ml
Hidroxietilcelulosa: 2 g
Agua conservans csp: 100 ml

metil-aminolevulinato³ y nitroglicerina tópica a distintas concentraciones, así como en parches. Cuando se emplea nitroglicerina al 2% en gel, se llegan a obtener tasas de mejoría de hasta un 92%, pero se ha descrito cefalea transitoria como efecto adverso más común en el 17% de los pacientes^{4,5}. Sin embargo, cuando se emplean concentraciones de nitroglicerina del 0,2% las tasas de mejoría obtenidas son equivalentes y la tolerancia aumenta de forma significativa⁶. La cirugía ofrece tasas de curación del 82%⁷, habiéndose descrito un amplio abanico de opciones quirúrgicas^{8,9}.

El diltiazem actúa bloqueando selectivamente los canales de calcio a nivel muscular, produciendo vasodilatación, por lo que vía oral es usado en el tratamiento de la hipertensión arterial, la angina de pecho y como agente antiarrítmico. En la CNH el diltiazem tópico actuaría de forma similar a la nitroglicerina tópica, relajando la musculatura lisa arteriolar, restableciendo el flujo sanguíneo local y revirtiendo la isquemia del cartilago. La dosis tan baja administrada de diltiazem por vía tópica muestra una muy baja absorción del producto por vía sistémica, lo que implica una escasa probabilidad de efectos adversos sistémicos.

En cirugía general el diltiazem tópico lleva aplicándose con éxito desde hace años en el tratamiento de la fisura anal crónica. De hecho en el tratamiento de esta dolencia se han llevado a cabo ensayos controlados aleatorizados comparándolo con la nitroglicerina, poniendo de manifiesto la superioridad del diltiazem por la práctica inexistencia de efectos adversos, con una eficacia clínica superior¹⁰.

Hasta donde sabemos y tras realizar una exhaustiva revisión de la literatura, esta es la primera vez que se hace referencia al tratamiento de la CNH con diltiazem tópico. De cara a futuros trabajos resultaría de gran interés estudiar si un excipiente diferente (por ejemplo, emulsión o/w en lugar de gel), implicaría una mayor eficacia terapéutica. Una limitación importante de este trabajo es el hecho de que solo sean 2 casos clínicos, pero dada la gran eficacia mostrada, su excelente tolerancia y lo razonable de su mecanismo de acción, consideramos el diltiazem tópico una posibilidad terapéutica novedosa a tener en cuenta en la CNH.

Conflicto de intereses

Los autores declaran no tener ningún conflicto de intereses.

Bibliografía

1. Yoshinaga E, Enomoto U, Fujimoto N, Ohnishi Y, Tajima S, Ishibashi A. A case of chondrodermatitis nodularis chronica helicis with an autoantibody to denatured type II collagen. *Acta Derm Venereol.* 2001;81:137-8.
2. Wagner G, Liefelth J, Sachse MM. Clinical appearance, differential diagnoses and therapeutical options of chondrodermatitis nodularis helicis Winkler. *J Dtsch Dermatol Ges.* 2011;9:287-91.
3. García-Malinis AJ, Turrión-Merino L, Pérez-García B, Saceda-Corralo D, Harto-Castaño A, Gilaberte Y. Observational study of chondrodermatitis nodularis helicis treated with methyl aminolevulinic photodynamic therapy. *J Am Acad Dermatol.* 2017;76:1103-8.

4. Flynn V, Chisholm C, Grimwood R. Topical nitroglycerin: A promising treatment option for chondrodermatitis nodularis helioides. *J Am Acad Dermatol.* 2011;65:531–6.
 5. Yélamos O, Dalmau J, Puig L. Chondrodermatitis nodularis helioides tratada con éxito con nitroglicerina al 2% en gel. *Actas Dermosifiliogr.* 2013;104:531–2.
 6. Sanz-Motilva V, Martorell-Calatayud A, Gutiérrez García-Rodrigo C, Hueso-Gabriel L, García-Melgares ML, Pelufo-Enguix C, et al. La utilidad de la nitroglicerina tópica al 0,2% en la chondrodermatitis nodular del hélix. *Actas Dermosifiliogr.* 2015;106:555–61.
 7. Kechichian E, Jabbour S, Haber R, Abdelmassih Y, Tomb R. Management of chondrodermatitis nodularis helioides: A systematic review and treatment algorithm. *Dermatol Surg.* 2016;42:1125–34.
 8. Bruns NM, Hessam S, Valavanis K, Scholl L, Bechara FG. Surgical treatment of chondrodermatitis nodularis helioides via a retroauricular incision. *J Dtsch Dermatol Ges.* 2015;13:1049–52.
 9. De Ru JA, Lohuis PJ, Saleh HA, Vuyk HD. Treatment of chondrodermatitis nodularis with removal of the underlying cartilage alone: Retrospective analysis of experience in 37 lesions. *J Laryngol Otol.* 2002;116:677–81.
 10. Puche JJ, García-Coret MJ, Villalba FL, Ali-Mahmoud I, Roig JV. Local treatment of a chronic anal fissure with diltiazem vs nitroglycerin. A comparative study. *Cir Esp.* 2010;87:224–30.
- A. de Quintana-Sancho^{a,*}, L. Carnero-González^b, R. González-Pérez^b y M. Drake-Monfort^a
- ^a Servicio de Dermatología, Hospital Universitario Marqués de Valdecilla, Santander, España
^b Servicio de Dermatología, Hospital Universitario de Araba, Vitoria, España
- * Autor para correspondencia.
 Correo electrónico: adriandeq@gmail.com
 (A. de Quintana-Sancho).
- <https://doi.org/10.1016/j.ad.2017.10.019>
 0001-7310/
 © 2018 AEDV.
 Publicado por Elsevier España, S.L.U. Todos los derechos reservados.

Coexistencia de lupus eritematoso túbido y lupus eritematoso discoide



Coexistence of Tumid Lupus Erythematosus and Discoid Lupus Erythematosus

Sr. Director:

El término lupus eritematoso túbido (LET) fue acuñado en 1909 por Hoffmann¹, siendo en 1930 cuando Gougerot y

Burnier² describieron los casos de 5 pacientes con un cuadro clínico similar consistente en lesiones faciales eritematosas, induradas, sin cambios en la superficie y no cicatriciales. Se trata de una entidad infraestimada en la literatura previa, que ha sido recientemente caracterizada como un subtipo de lupus eritematoso cutáneo (LEC) con unas características clínicas, fotobiológicas, histológicas y pronósticas particulares.

Una mujer de 70 años, con antecedentes de hipertensión arterial y tiroiditis de Hashimoto, consulta por la aparición hace 5 meses, en la época estival, de lesiones cutáneas asintomáticas a nivel facial, sin clínica sistémica asociada. Así

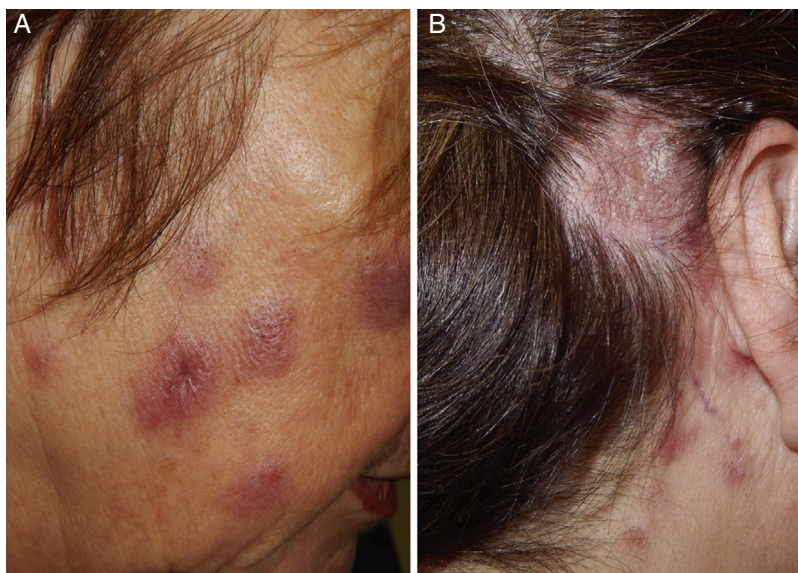


Figura 1 A) Placas eritemato-violáceas de aspecto suculento sin cambios en la superficie, localizadas a nivel facial. B) Placa eritemato-marrónácea, descamativa, alopécica a nivel del cuero cabelludo retroauricular.