



# ACTAS Derma-Sifiliográficas

Full English text available at  
www.actasdermo.org



## E-IMÁGENES EN DERMATOLOGÍA

### Vesículas perimenstruales recurrentes en el interior de la oreja. Una presentación inusual



### Recurrent Perimenstrual Vesicles Inside the Ear: A Rare Presentation

V. Zavar, M. Pawar\* y S. Kumavat

Dermatology, Skin Disease Centre, Nashik, Maharashtra, India

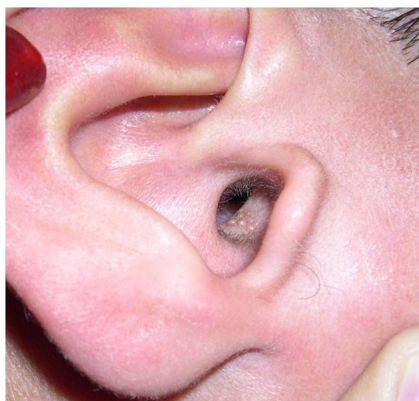

Figura 1

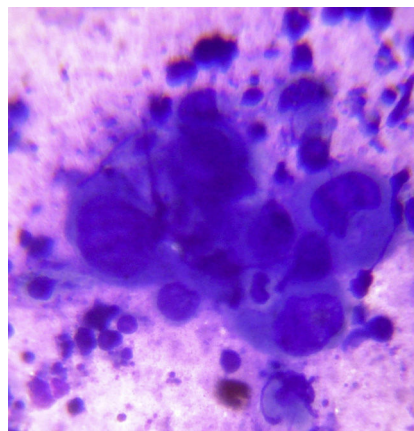


Figura 2

Una niña de 15 años acudió a la consulta por presentar de forma recurrente erupciones de vesículas agrupadas sobre una base eritematosa a lo largo del meato auditivo externo, que solían exacerbarse peculiarmente antes de la menstruación (fig. 1). Se asociaban con linfadenopatía regional. Por lo demás la paciente estaba sana. Refería una historia de herpes labial en el pasado. El resto del examen clínico, así como los estudios de laboratorio (tinción de Gram, frotis de KOH y cultivos bacterianos del líquido vesicular) resultaron negativos. La preparación de Tzanck del líquido vesicular reveló la presencia de células gigantes multinucleadas (fig. 2) y en cada episodio recurrente se obtuvo una titulación positiva alta para el anticuerpo anti-virus del *Herpes simplex*

(VHS)-1. No se identificó ningún factor predisponente. Los resultados de la terapia con aciclovir oral fueron efectivos.

La infección por VHS suele tener lugar en la piel del rostro (incluyendo la forma clínica *Herpes gladiatorum*, cuya infección suele implicar a la a oreja) o en la piel y mucosa genital, siendo por lo general menos frecuente en el tronco y en las extremidades. Aunque se sabe que el VHS infecta varios ganglios craneales, la localización en el canal auditivo externo es sumamente rara. Los cambios hormonales asociados al ciclo menstrual pueden influir sobre la respuesta inmune frente al VHS y, en determinadas mujeres, las recurrencias premenstruales de VHS son bastante características, tal y como le sucedió a nuestra paciente. Debido a las conexiones nerviosas entre las ramas del canal auditivo y del nervio facial, la diseminación local del VHS puede ocasionar parálisis del nervio facial.

\* Autor para correspondencia.

Correo electrónico: [manojpawar624@yahoo.com](mailto:manojpawar624@yahoo.com) (M. Pawar).