



ACTAS Derma-Sifiliográficas

Full English text available at
www.actasdermo.org



CARTAS CIENTÍFICO-CLÍNICAS

Dermatitis alérgica de contacto al ácido kójico



Allergic Contact Dermatitis to Kojic Acid

Sr. Director:

Una mujer de 54 años acude a la consulta de dermatología con eritema acompañado de quemazón y prurito en la cara tras aplicarse Neoretin Serum® (Cantabria Lab., Santander, España) que usaba desde hacía un mes aproximadamente (fig. 1). Se cesó el uso del cosmético y comenzó con hidrocortisona tópica hasta la mejoría.

La paciente fue testada con pruebas epicutáneas según las recomendaciones de la Sociedad Europea de Dermatitis de Contacto¹, con la serie estándar recomendada por el GEIDAC (proveedor: BIAL-Arístegui, Bilbao, España), así como con el Neoretin Serum® como test semiabierto en el antebrazo; los resultados a las 48 y 96 h solo fueron positivas para el producto propio, con una lectura de +++ (fig. 2A).

A las 4 semanas la paciente fue testada con los ingredientes individuales del cosmético facilitados gentilmente por la empresa fabricante (Cantabria Labs, SL) y vehiculizados en vaselina (hidroxipinacolona retinoato, N-acetilglucosamina, Cromabright®, Natriquest®, Alistin®, Albatín®, niacinamida, HidraCare®, Hydromanil®, acetyl hexapéptido, extracto de *Physalis angulata*, extracto de *Portulaca oleracea*, ácido salicílico, nanoliposomas de ácido kójico y ácido kójico). Las sustancias se testaron tal y como fueron recibidas menos los ingredientes de ácido kójico que fueron testadas al

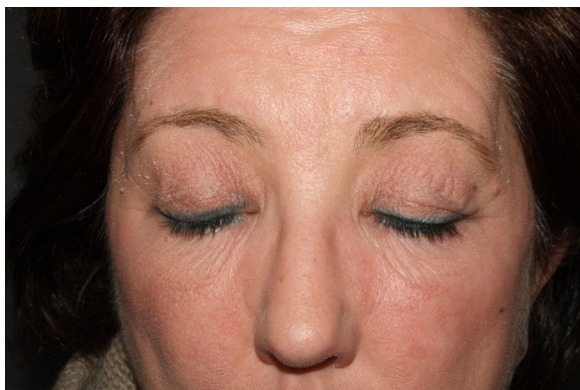

Figura 1 Lesiones eczematosas en las zonas de aplicación del cosmético.

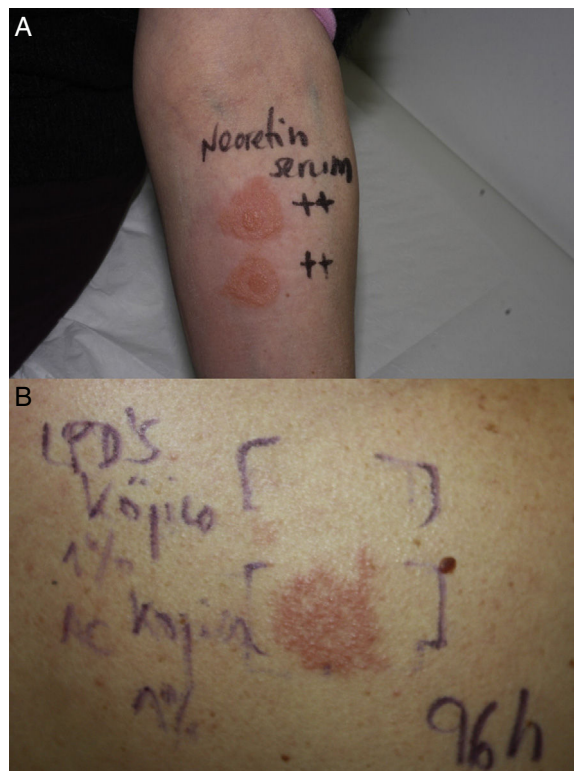


Figura 2 A) Test en semioclusión con el cosmético en el antebrazo a las 48 h. B) Test epicutáneos a las 96 h con los productos aportados por la distribuidora. Positividad del ácido kójico al 1% en solución acuosa.

1% en solución acuosa como se describe en publicaciones anteriores². A las 48 h la paciente no mostró reacción. A las 96 h fue reevaluada con reacción fuertemente positiva para el ácido kójico (++) (fig. 2B). A los 7 días mantenía dicha reacción. El resto de las sustancias aportadas fueron negativas.

La solución de ácido kójico al 1% fue evaluada en 12 pacientes como controles siendo negativos en todos ellos a las 96 h.

El ácido kójico (5-hidroxi-2-(hidroximetil)-4-pirona) es un producto ampliamente usado como cosmético blanqueante. Su mecanismo de acción despigmentante se debe a la quelación del cobre de la tirosinasa libre.

Se trata de una sustancia natural producida por ciertos hongos y bacterias como *Aspergillus*, *Penicillium* y *Acetobacter spp*². Es también un producto utilizado en la comida

tradicional japonesa como parte integrante del miso (pasta de soja), *shoyu* (salsa de soja) y *sake*². No se ha evidenciado que su consumo a las dosis presentes en los alimentos sea perjudicial³. Tampoco se ha evidenciado que en pacientes con dermatitis de contacto al ácido kójico, el consumo de alimentos con ácido kójico desencadene recidivas de dermatitis u otros efectos adversos².

Pese a su uso muy extendido hoy en día, no se han publicado muchos casos de dermatitis de contacto al producto^{2,4,5}. También ha sido descrita la aparición de leucoderma o hipopigmentación tras su uso⁶. Incluso se ha descrito la aparición paradójica de hiperpigmentación por su aplicación⁷.

En la serie más larga de dermatitis de contacto por ácido kójico, según Nakagawa y Kawai² la sensibilización ocurre en un periodo relativamente corto desde el inicio del producto (1-12 meses) probablemente por la aplicación frecuente del producto y las reacciones en las pruebas epicutáneas son muy intensas, sobre todo entre los días 3 y 7, como fue en el presente caso.

Otra característica que observan es acerca de la intensidad de la reacción en los test epicutáneos. Siendo esta más intensa entre los días 3 y 7 que a las 48 h. Son particularidades que también se observaron en el presente caso.

Se aporta un caso de dermatitis de contacto al ácido kójico tópico. Aunque es un proceso poco frecuente en la literatura, el hecho de que se trata de un cosmético de amplio uso hoy en día para el tratamiento de las hiperpigmentaciones, hace que sea necesario conocer esta entidad.

Conflicto de intereses

Los autores declaran no tener ningún conflicto de intereses.

Bibliografía

1. Johansen JD, Aalto-Korte K, Agner T, Andersen KE, Bircher A, Bruze M, et al. European Society of Contact Dermatitis guideline for diagnostic patch testing - recommendations on best practice. *Contact Dermatitis*. 2015;73:195-221.
2. Nakagawa M, Kawai K. Contact allergy to kojic acid in skin care products. *Contact Dermatitis*. 1995;32:9-13.
3. Burdock GA, Soni MG, Carabin IG. Evaluation of health aspects of kojic acid in food. *Regul Toxicol Pharmacol*. 2001;33:80-101.
4. Serra-Baldrich E, Tribó MJ, Camarasa JG. Allergic contact dermatitis from kojic acid. *Contact Dermatitis*. 1998;39:86-7.
5. Mata TL, Sanchez JP, de la Cuadra Oyanguren J. Allergic contact dermatitis due to kojic acid. *Dermatitis*. 2005;16:89, quiz 55-85.
6. Madhogaria S, Ahmed I. Leucoderma after use of a skin-lightening cream containing kojic dipalmitate, liquorice root extract and *Mitracarpus scaber* extract. *Clin Exp Dermatol*. 2010;35:e103-5.
7. García-Gavín J, González-Vilas D, Fernández-Redondo V, Toribio J. Pigmented contact dermatitis due to kojic acid. A paradoxical side effect of a skin lightener. *Contact Dermatitis*. 2010;62:63-4.

A. Tejera-Vaquerizo^{a,*} y J. García-Gavín^b

^a Servicio de Dermatología, Instituto Dermatológico GlobalDerm, Palma del Río, Córdoba, España

^b Clínica Pérez & Gavín dermatólogos, Vigo, Pontevedra, España

* Autor para correspondencia.

Correo electrónico: antoniotejera@aedv.es

(A. Tejera-Vaquerizo).

<https://doi.org/10.1016/j.ad.2018.03.021>

0001-7310/

© 2018 AEDV.

Publicado por Elsevier España, S.L.U. Todos los derechos reservados.

Análisis de supervivencia, eficacia y seguridad en psoriasis moderada-grave tratada con ustekinumab. Estudio observacional de 69 pacientes en la práctica clínica habitual



An analysis of Drug Survival, Effectiveness, and Safety in Moderate to Severe Psoriasis Treated With Ustekinumab: An Observational Study of 69 Patients in Routine Clinical Practice

Sr. Director:

La psoriasis es una enfermedad crónica con una prevalencia del 1-3% de la población con manifestaciones clínicas y comorbilidades que afectan de forma importante a los pacientes.

Los fármacos biológicos han supuesto un avance muy importante para el control de los pacientes con psoriasis moderada-grave¹. Aun así, el tratamiento de esta enfermedad es complejo. Disponemos de datos de pacientes de ensayos clínicos, pero estos no suelen ser los mismos que encontramos en la práctica clínica, tal y como se publicó en el registro BIOBADADERM². En este se analizó una muestra de 1042 pacientes en tratamiento sistémico (clásico y biológico) y se observó que hasta un 30% de éstos no hubieran entrado en los ensayos clínicos. Estos pacientes no elegibles para ensayo clínico mostraron un mayor riesgo de padecer efectos adversos graves al tratamiento sistémico.

Consideramos importante la comunicación de los datos en la práctica clínica habitual, por lo que planteamos un estudio para evaluar eficacia, seguridad y supervivencia del tratamiento con ustekinumab en nuestro hospital. Se incluyen los pacientes con psoriasis moderada-grave que inician tratamiento con ustekinumab en la unidad de psoriasis entre 1 de enero de 2010 y 30 de abril de 2017.

La [tabla 1](#) recoge las características de los pacientes. Ustekinumab se administra, en pacientes ≤ 100 kg, en una