

3. Ramassamy S, Gibikote S, George RE. Anonychia with absent phalanges and brachydactyly: A report of two unrelated cases. *Indian J Dermatol Venereol Leprol.* 2016;82:693–5.
4. Eadie MJ. Antiepileptic drugs as human teratogens. *Expert Opin Drug Saf.* 2008;7:195–9.
5. Buehler BA, Delimont D, van Waes M, Finnell RH. Prenatal prediction of risk of the fetal hydantoin syndrome. *N Engl J Med.* 1990;322:1567–72.
6. [consultado 15 Ene 2018] Disponible en: <https://rarediseases.org/rare-diseases/fetal-hydantoin-syndrome/>.
7. Hill DS, Wlodarczyk BJ, Palacios AM, Finnell RH. Teratogenic effects of antiepileptic drugs. *Expert Rev Neurother.* 2010;10:943–59.

M. Karbhari Pawar\*  
y V. Zawar

*Departamento de Dermatología, The Skin Clinic and Cosmetic Centre, Nashik, India*

\* Autor para correspondencia.  
Correo electrónico: [manojpawar624@yahoo.com](mailto:manojpawar624@yahoo.com)  
(M. Karbhari Pawar).

<https://doi.org/10.1016/j.ad.2018.03.035>  
0001-7310/

© 2019 Publicado por Elsevier España, S.L.U. en nombre de AEDV.

## Metástasis cutánea de glioblastoma multiforme: presentación de un caso y revisión de la literatura



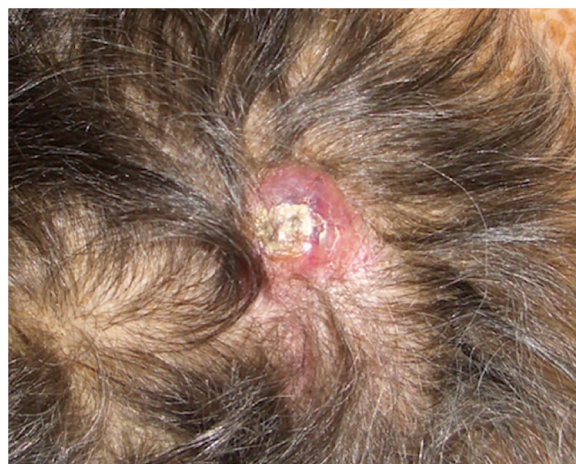### Skin Metastasis of Glioblastoma Multiforme: A Case Report and Literature Review

*Sr. Director:*

Presentamos el caso de una mujer de 75 años con antecedentes de glioblastoma multiforme (GBM) intervenido mediante craniectomía y exéresis 7 meses antes e incluida en un ensayo clínico con nivolumab/placebo. Acudió a dermatología remitida desde oncología con una masa de 3 × 4 cm de diámetro, eritematosa y de superficie ulcerocostrosa en la región parietal derecha, próxima a la cicatriz de la intervención (fig. 1). La paciente aportaba una resonancia magnética realizada el día anterior donde no se apreciaba solución de continuidad en el hueso. Ante la sospecha de metástasis cutánea de GBM se le realizó una biopsia en la cual se apreciaba una marcada infiltración dérmica difusa de células mononucleares de núcleos hiper cromáticos y con marcado pleomorfismo. La inmunohistoquímica reveló un probable origen neural, siendo positivas las tinciones para CD10, PGP9.5 y para la proteína glial fibrilar ácida (GFAP) (fig. 2), mientras que las tinciones para S100, HMB45, citoqueratina 20 y CD99 fueron negativas. La paciente ingresó un mes después en oncología por un cuadro de desconexión del medio. Las pruebas de imagen mostraron una hidrocefalia subaguda secundaria a la intervención inicial sin posibilidad de colocar una derivación ventriculoperitoneal. Curiosamente la lesión y el edema perilesional se mantuvieron sin cambios con respecto a las resonancias iniciales. Ante la mala evolución de la paciente, se decidió tratamiento sintomático paliativo.

Pese a ser el tumor cerebral maligno más frecuente, las metástasis extracraneales de GBM son infrecuentes, habiéndose reportado en un estudio en el 2,7% de 148 pacientes con diagnóstico histológico de glioma a los 5 años de seguimiento<sup>1</sup>. Si bien las localizaciones más frecuen-

tes son el pulmón, la pleura y los ganglios linfáticos, más raras son las metástasis cutáneas<sup>2</sup>. Hasta ahora, existen 7 reportes en la literatura de metástasis cutánea de glioma cerebral grados III-IV (tabla 1), siendo el nuestro el primer caso de metástasis cutánea de GBM sin recurrencia de la enfermedad intracraneal<sup>3</sup>. Se observa habitualmente en pacientes con antecedentes de procedimientos quirúrgicos invasivos, lo que hace creer que la siembra metastásica iatrogénica juega un papel fundamental. Sin embargo, en el 10% de pacientes estas metástasis extracraneales surgen sin evidencia de cirugía previa<sup>4</sup> o en una localización alejada de la intervención<sup>5</sup>, por lo que probablemente existan otras rutas de diseminación (vascular, linfática, perineural, extensión directa). Algunos estudios sugieren que la mutación del gen EGFR es un factor predisponente para el crecimiento extracraneal del GBM<sup>6</sup>, lo que no se dio en nuestra paciente siendo su determinación negativa. Otras teorías sugieren que el GBM promueve una angiogénesis defectuosa originando zonas hipóxicas en la barrera hematoencefálica con su consiguiente disrupción<sup>7</sup>. Otra posibilidad es que sea una entidad infradiagnosticada debido a la baja supervivencia de estos pacientes, no exis-

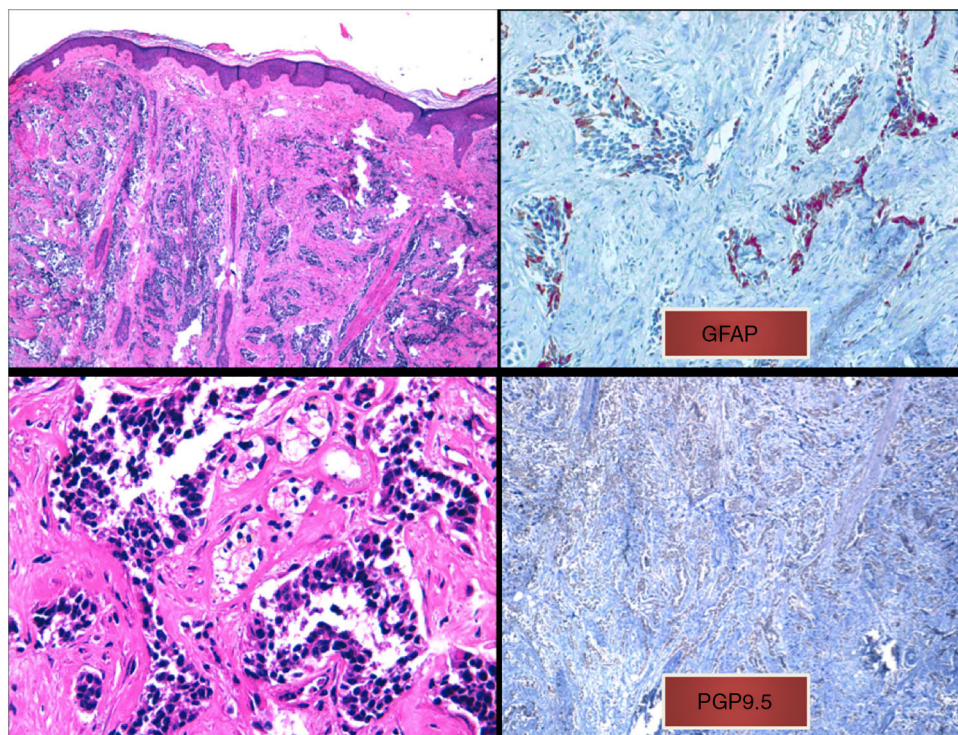


**Figura 1** Nódulo eritematoso con costra superficial en el cuero cabelludo.

**Tabla 1** Metástasis cutáneas de tumor glial de alto grado reportadas en la literatura

Autores	Sexo	Edad	Tumor primario	Tratamiento	Localización metástasis cutánea	Tiempo de metástasis	Recidiva concomitante intracraneal	IHQ	Pronóstico
Jain et al. <sup>3</sup>	Hombre	49	GBM	Qx + RT	Pericicatriz de craneotomía	8 meses (4 tras segunda cirugía)	Sí	GFAP+, vimentina+ (más intensa que recidiva intracraneal)	4 meses tras recidiva
Mentrikoski et al. <sup>9</sup>	Mujer	58	GBM	Qx + RT + TZM	Pericicatriz de craneotomía	16 meses (10 tras segunda cirugía)		S100+, GFAP focal, vimentina+, NF–	
	Hombre	41	ODG-A	Qx + implantes intratumorales RT	Pericicatriz de craneotomía	2 meses	No	GFAP+, S100+, EMA–	
Amitendu et al. <sup>1</sup>	Hombre	27	Astrocitoma GII --> PXA	Qx + RT	Pericicatriz de craneotomía	12 meses	No	Compatible con PXA	A los 3 meses recidiva intracraneal con diagnóstico de oligodendroglioma anaplásico
Forsyth et al. <sup>4</sup>	Mujer	59	GBM (EGFR+)	Qx + RT + BVZ	Atraviesa hueso desde intracraneal	6 meses	Sí	MGMT+, IDH1–	3,5 meses tras recidiva
Ginat et al. <sup>8</sup>	Hombre	62	GBM (EGFR+)	Qx parcial + RT + TZM	Pericicatriz de craneotomía	10 meses	Sí	GFAP+	14,5 meses tras recidiva
Miliaras et al. <sup>5</sup>	Hombre	63	GBM	Qx + RT + TZM	Región escapular ipsilateral	7 meses	Sí		3 meses tras recidiva

BVZ: bevacizumab; GBM: glioblastoma multiforme; GFAP: proteína glial fibrilar ácida; IHQ: inmunohistoquímica; ODG-A: oligodendroglioma anaplásico; PXA: xantastrocitoma pleomórfico; Qx: cirugía; RT: radioterapia; TZM: temozolamida.



**Figura 2** a) Infiltrado difuso en dermis papilar y reticular de células tumorales sin contacto con la epidermis (tinción hematoxilina-eosina, x10). b) Células tumorales de núcleo hiper cromático y marcado pleomorfismo (tinción hematoxilina-eosina, x40). c) Inmunohistoquímica positiva para la tinción de proteína glial fibrilar ácida (x40). d) inmunohistoquímica positiva para la tinción de PGP9.5 (x20).

tiendo el suficiente tiempo para desarrollar enfermedad diseminada<sup>9</sup>. También se ha propuesto la irradiación profiláctica inmediatamente después de la cirugía como método para prevenir las metástasis secundarias a siembra tumoral iatrogénica<sup>9</sup>.

Al ser una entidad tan infrecuente, no existe la experiencia suficiente como para establecer un patrón determinado de tinciones inmunohistoquímicas. La positividad para la GFAP, generalmente muy intensa en los tumores primarios, puede mostrar diferentes patrones en las metástasis cutáneas, tanto positividad intensa difusa como focal, o una tinción muy fina en los procesos citoplasmáticos de las células neoplásicas, como ocurría en nuestro caso. Además, existen subtipos de GBM (por ejemplo, el GBM de células pequeñas) que pueden ser negativos para la tinción GFAP<sup>10</sup>, por lo que la inmunohistoquímica orienta hacia el tipo celular que puede estar originando la neoplasia, pero no es definitiva. Se debe hacer una correlación clínico-patológica teniendo en cuenta los antecedentes del paciente y siempre descartando otras entidades mucho más frecuentes.

### Conflicto de intereses

Los autores declaran no tener ningún conflicto de intereses.

### Agradecimientos

Agradecer al servicio de Anatomía Patológica del Hospital General de Valencia, en especial a la Dra. Ana Pérez, quien nos realizó de forma extraordinaria las tinciones inmunohistoquímicas necesarias y que no disponíamos en nuestro servicio de Dermatología. También agradecer a nuestra técnica de laboratorio Sandra Mínguez su ayuda y dedicación que nos brinda en cualquier caso.

### Bibliografía

1. Amitendu S, Mak SKD, Ling JM, Ng WH. A single institution experience of the incidence of extracranial metastasis in glioma. *J Clin Neurosci*. 2012;19:1511-5.
2. Lewis GD, Rivera AL, Tremont-Lukats IW, Ballester-Fuentes LY, Zhang YJ, Teh BS. GBM skin metastasis: a case report and review of the literature. *CNS Oncol*. 2017;6:203-9.
3. Jain N, Mirakhur M, Flynn P, Choudhari KA. Cutaneous metastasis from glioblastoma. *Br J Neurosurg*. 2005;19:65-8.
4. Forsyth TM, Bi WL, Abedalthagafi M, Dunn IF, Chiocca EA. Extracranial growth of glioblastoma multiforme. *J Clin Neurosci*. 2015;22:1521-3.
5. Miliaras G, Tsitsopoulos PP, Markoula S, Kyrtisis A, Polyzoidis KS, Malamou-Mitsi V. Multifocal glioblastoma with remote cutaneous metastasis: a case report and review of the literature. *Cent Eur Neurosurg*. 2009;70:39-42.



6. Müller C, Holschmidt J, Auer M, Heitzer E, Lamszus K, Schulte A, et al. Hematogenous dissemination of glioblastoma multiforme. *Sci Transl Med*. 2014;6, 247ra101.
7. Rong Y, Durden DL, van Meir EG, Brat DJ. 'Pseudopalisading' necrosis in glioblastoma: a familiar morphologic feature that links vascular pathology, hypoxia, and angiogenesis. *J Neuro-pathol Exp Neurol*. 2006;65:529–39.
8. Ginat DT, Kelly HR, Schaefer PW, Davidson CJ, Curry W. Recurrent scalp metastasis from glioblastoma following resection. *Clin Neurol Neurosurg*. 2013;115:461–3.
9. Mentrikoski M, Johnson MD, Korones DN, Scott GA. Glioblastoma multiforme in skin: a report of 2 cases and review of the literature. *Am J Dermatopathol*. 2008;30:381–4.
10. Deng S, Liu L, Wang D, Tong D, Zhao G. Small cell glioblastoma of the sella turcica region: a case report and review of the literature. *World Neurosurg*. 2018;110:174–9.

J. Magdaleno-Tapia<sup>\*</sup>, C. Valenzuela-Oñate,  
G. Pérez-Pastor  
y V. Alegre de Miquel

*Consorcio Hospital General Universitario de Valencia,  
Valencia, España*

<sup>\*</sup>Autor para correspondencia.

Correo electrónico: [jormagta@gmail.com](mailto:jormagta@gmail.com)

(J. Magdaleno-Tapia).

<https://doi.org/10.1016/j.ad.2018.05.017>

0001-7310/

© 2019 AEDV.

Publicado por Elsevier España, S.L.U. Todos los derechos reservados.

## Uña verde causada por onicomicosis coinfectada por *Pseudomonas aeruginosa*



### Green Nail Caused by Onychomycosis Coinfected With *Pseudomonas aeruginosa*

Sr. Director:

*Pseudomonas aeruginosa* (*P. aeruginosa*) produce múltiples infecciones cutáneas habitualmente leves en personas inmunocompetentes y potencialmente graves en inmunodeprimidas. Entre otras causas intertrigo interdigital, síndrome del pie verde, folliculitis («folliculitis de piscinas» o «folliculitis de bañeras de hidromasaje»), piodermitis vegetante, balanitis, otitis externas («otitis de nadador»), otitis externa maligna, onfalitis de recién nacido, ectima gangrenoso, celulitis, abscesos, nódulos, fascitis necrosante y sobreinfección de quemaduras, heridas quirúrgicas y úlceras de pie diabético, decúbito o venosas<sup>1</sup>.

Las uñas verdes, también llamadas cloroniquia o síndrome de las uñas verdes, suelen estar causadas por una infección por *P. aeruginosa*. La tríada clásica de presentación es coloración verdosa de lámina ungueal (amarillo-verdosa, marrón-verdosa, azul-verdosa o negro-verdosa), paroniquia crónica proximal y onicólisis laterodistal. La mayoría de cepas de esta bacteria produce pigmentos como pioverdina (fluoresceína, color amarillo-verdoso) y piocianina (1-hidroxi-5-metil-fenazina, color negro-verdoso) responsables de la coloración verdosa típica de las uñas infectadas. El diagnóstico diferencial incluye hematoma subungueal evolucionado, melanoma maligno, ictericia, enfermedad ampollosa, síndrome de las uñas amarillas, infecciones caudas por otros agentes como *Aspergillus*, *Candida*, *Trichosporon inkin* y *Proteus*, coloración inducida por fármacos y pigmentación exógena por sustancias químicas<sup>2,3</sup>.

Entre los factores que predisponen a las uñas verdes por infección por *P. aeruginosa* están la inmunosupresión, la diabetes mellitus, los traumatismos ungueales, el ambiente húmedo y la exposición prolongada a agua, jabones y detergentes. Son más vulnerables las uñas previamente alteradas con onicólisis, paroniquia, onicotilomanía o psoriasis

ungueal<sup>2</sup>. También se ha descrito una fuerte relación entre infección ungueal fúngica y por *P. aeruginosa*<sup>4,5</sup>.

Comentamos los hallazgos clínicos y dermatoscópicos de un caso de uña verde causada por onicomycosis (OM) coinfectada por *P. aeruginosa* presente en un paciente varón inmunocompetente.

Varón de 39 años de edad sin antecedentes personales de interés, que consultó por afectación de una uña del dedo del pie derecho de 2 años de evolución. No refería traumatismo previo. Había realizado tratamiento con amorolfina al 5% en solución dos veces por semana durante tres meses sin mejoría.

A la exploración física observamos hiperqueratosis subungueal y coloración amarillo-verdosa de la lámina ungueal del quinto dedo de pie derecho (fig. 1A y B). Con el dermatoscopio visualizamos, en uña alterada, hiperqueratosis subungueal, borde distal irregular y patrón multicolor de la lámina ungueal con áreas homogéneas de color verdoso y azul-negruzco, y otras amarillentas de disposición longitudinal (fig. 1C). Además presentaba maceración y fisuración en espacios interdigitales de ambos pies.

Con la sospecha diagnóstica *tinea pedis* asociada a OM vs. infección ungueal por *P. aeruginosa*, se recogieron varias muestras de la uña alterada para estudio micológico y bacteriológico. En los cultivos creció *P. aeruginosa* y se aisló un hongo filamentoso que fue imposible identificar por sobrecrecimiento bacteriano. Se pautó tratamiento inicial, guiado por antibiograma, con ciprofloxacino oral 500 mg cada 12 h durante 10 días, seguido de terbinafina oral 250 mg al día tres meses. En la revisión a los 6 meses se apreció resolución completa del proceso infeccioso.

*Tinea pedis* (pie de atleta) es considerada la infección dermatofítica más prevalente y el tipo interdigital su forma más frecuente. La dermatofitosis «simple» es asintomática o levemente pruriginosa, y se caracteriza por eritema, descamación y fisuración sobre todo en tercer y cuarto espacios interdigitales. Algunos hongos no dermatofitos o bacterias (*Corynebacterium minutissimum*) producen una clínica similar. En *tinea pedis* interdigital variedad «complejo dermatofitosis» hay sobreinfección bacteriana secundaria y la presentación es más grave. Suele causar prurito o dolor con inflamación, maceración, erosiones y mal olor<sup>6,7</sup>.