

ORIGINAL

Micosis fungoide en niños y adolescentes: descripción de una serie de 23 casos



O.J. Valencia Ocampo, L. Julio, V. Zapata, L.A. Correa, C. Vasco, S. Correa y M.M. Velásquez-Lopera*

Sección de Dermatología, Facultad de Medicina, Universidad de Antioquia, Centro de Investigaciones Dermatológicas (CIDERM), Medellín, Antioquia, Colombia

Recibido el 17 de agosto de 2018; aceptado el 26 de abril de 2019
Disponible en Internet el 2 de julio de 2019

PALABRAS CLAVE

Linfoma cutáneo;
Micosis fungoide;
Fototerapia;
Hipopigmentada

Resumen

Antecedentes: La micosis fungoide (MF) es el tipo más común de linfoma cutáneo de células T tanto en adultos como en niños. En algunos países se ha observado un aumento de la prevalencia de MF en niños. Hasta la fecha, no existen estudios descriptivos de MF en la población pediátrica colombiana.

Métodos: En una revisión ambispectiva de 128 pacientes con el diagnóstico confirmado de MF en la Sección de Dermatología y del Laboratorio de Dermatopatología de la Universidad de Antioquia entre los años 2008-2017, se describen las variantes clínicas e histopatológicas, la respuesta al tratamiento y la progresión de la enfermedad de 23 pacientes menores de 18 años de edad.

Resultados: Los casos de MF en niños constituyeron el 18% del total. La mediana de edad de inicio de las lesiones fue de 9 años; la mediana de edad al momento del diagnóstico fue de 11 años y la mediana del tiempo promedio entre el inicio de las lesiones y el diagnóstico fue de 2 años. Todos los pacientes se encontraban en estadios tempranos de la enfermedad. La MF hipopigmentada fue la presentación clínica más frecuente (52,2%), seguida por la MF clásica (30,4%). La MF foliculotropa se presentó en el 17,4%. Todos los pacientes recibieron terapias dirigidas a la piel con esteroides tópicos y fototerapia, uno recibió quimioterapia, aún en estadio temprano. El 59,1% obtuvieron remisión completa y el 40,9% respuesta parcial. Solo 2 casos permanecieron asintomáticos durante 5 años.

Conclusión: En nuestra experiencia, la MF hipopigmentada fue la presentación clínica más común en pacientes menores de 18 años. No se presentaron progresiones a estadios avanzados. Sin embargo, las recurrencias después de la interrupción del tratamiento fueron comunes.

© 2019 AEDV. Publicado por Elsevier España, S.L.U. Este es un artículo Open Access bajo la licencia CC BY-NC-ND (<http://creativecommons.org/licenses/by-nc-nd/4.0/>).

* Autor para correspondencia.

Correo electrónico: margarita.velasquez@udea.edu.co (M.M. Velásquez-Lopera).

KEYWORDS

Cutaneous lymphoma;
Mycosis fungoides;
Phototherapy;
Hypopigmentation

Mycosis Fungoides in Children and Adolescents: A Series of 23 Cases**Abstract**

Background: Mycosis fungoides (MF) is the most common type of cutaneous T-cell lymphoma in adults and children. The prevalence has increased in some countries, but no descriptive studies of MF in the pediatric population have been done in Colombia to date.

Methods: A combined prospective-retrospective study of 128 patients with a diagnosis of MF confirmed by the dermatology department and dermatopathology laboratory of Universidad de Antioquia between 2008 and 2017. We describe the clinical and histopathologic variants, response to treatment, and progression of the disease in 23 patients under 18 years of age.

Results: The pediatric cases of MF accounted for 18% of all the cases on record. The median age of onset of lesions was 9 years, the median age at diagnosis was 11 years, and the median time between onset of lesions and diagnosis was 2 years. All patients were in early stages of the disease. Hypopigmented MF was the most common clinical presentation (in 52.2%), followed by classical MF (in 30.4%). Folliculotropic MF was identified in 17.4%. All patients were treated with topical corticosteroids and phototherapy. One patient received chemotherapy while still in the early stage of disease. Complete remission was achieved in 59.1% and a partial response in 40.9%. Only 2 patients remained asymptomatic for 5 years.

Conclusion: We found hypopigmented MF to be the most common clinical presentation in patients under 18 years of age. The disease did not progress to advanced stages in any of the patients, although recurrence after treatment interruption was common.

© 2019 AEDV. Published by Elsevier España, S.L.U. This is an open access article under the CC BY-NC-ND license (<http://creativecommons.org/licenses/by-nc-nd/4.0/>).

Introducción

Los linfomas cutáneos primarios son un grupo heterogéneo de trastornos linfoproliferativos malignos clasificados dentro de los linfomas no Hodgkin¹⁻³. Según su estirpe, se clasifican en linfomas cutáneos de células T (LCCT) y linfomas cutáneos de células B (LCCB), siendo más frecuentes los LCCT en todos los grupos etarios, correspondiendo al 73,8%, mientras que los LCCB representan el 23,2%⁴. En la niñez, los linfomas cutáneos primarios son más frecuentes que los linfomas secundarios; sin embargo, las manifestaciones cutáneas pueden ser el primer signo de enfermedad sistémica en un linfoma secundario^{2,3}.

La micosis fungoide (MF) es la forma más frecuente de LCCT⁵. La mayoría de los casos se presentan en adultos mayores de 50 años y, aunque se ha considerado poco frecuente en los niños, es el linfoma cutáneo que más se diagnostica en este grupo de edad^{2,6,7}. En las primeras series de MF en niños, la proporción de esta condición oscilaba entre el 0,5 y el 5% del total de casos^{8,9}; sin embargo, en los últimos años se han descrito series con frecuencias de MF infantil del 9 y 16,6%, en Brasil y Kuwait, respectivamente^{10,11}. La semejanza clínica con otras dermatosis inflamatorias como pitiriasis alba, vitiligo, pitiriasis versicolor y dermatitis atópica¹², retarda el diagnóstico. Se describe que el tiempo para el diagnóstico puede ser hasta de 7,5 años^{13,14}. El diagnóstico de MF se establece por medio de una correlación clínico-patológica, aunque también pueden utilizarse estudios de citometría de flujo, inmunohistoquímica y reordenamientos del receptor de células T (TCR). No existen guías de manejo específicas para la MF en los niños y, en general, se usan las mismas terapias que en los adultos, que se seleccionan según los estadios de gravedad. Los tratamientos de primera línea son los esteroides tópicos y la fototerapia, en

especial la ultravioleta B de banda estrecha (UVB-BE), aunque también se han empleado los psoralenos más luz ultravioleta A (PUVA) y ultravioleta A 340-400 nm (UVA-1)^{15,16}. La MF en niños tiene buen pronóstico, y se describen tasas de supervivencia del 95 y 93% a 5 y 10 años, respectivamente. La progresión de la enfermedad es del 5% a los 5 años y del 29% a los 10 años; el avance a estadios tardíos y casos de muerte es excepcional, y solo se han descrito casos aislados¹⁷. Hasta la fecha, no se encontraron estudios descriptivos de MF en la población pediátrica colombiana en la literatura indexada revisada. Describimos a continuación la experiencia de la Sección de Dermatología de la Universidad de Antioquia en la MF en niños y adolescentes, con el objetivo de caracterizar la enfermedad en nuestra población, comparar los datos con la literatura, y describir la frecuencia de las variantes clínicas de MF, la respuesta al tratamiento y la evolución de la enfermedad en este grupo, aspectos altamente debatidos en las diferentes series de casos.

Metodología

Los datos se obtuvieron mediante la revisión ambispectiva de los registros clínicos y patológicos de la base de datos de linfoma de la Sección de Dermatología y del Laboratorio de Dermatopatología de la Universidad de Antioquia, Medellín, Colombia, de los pacientes diagnosticados de MF desde agosto del 2008 a enero del 2017. A efectos del estudio, se incluyeron aquellos pacientes con diagnóstico confirmado de MF y una edad menor o igual a 18 años.

Este estudio se considera de riesgo mínimo, se preserva la identidad de los pacientes, los cuales acudieron al servicio de dermatología en compañía de sus padres o acudientes. Los padres manifestaron el consentimiento. Se cuenta

Tabla 1 Datos demográficos y clínicos de los niños y adolescentes con MF

Caso/ sexo	Fototipo	Edad de inicio (años)	Edad de diagnóstico (años)	Tiempo de diagnóstico (años)	Tipo de lesión	Variante	Superficie corporal (%)	Estadio	Tratamiento inicial	Respuesta a primer ciclo de tratamiento	Seguimiento	Terapias posteriores
1/M	V	14	15	1	Parches hipopigmentados	MF hipopig- mentada	11,7	IB	PUVA	Completa	Recaída	UVB-BE
2/F	II	3	11	8	Parches hipopigmentados	MF hipopig- mentada	6	IA	PUVA baño	Completa	SD	SD
3/M	III	11	11	0	Parches hipopigmentados	MF hipopig- mentada	5	IA	UVB BE+QT	Parcial	Recaída	PUVA+IFN, Vorinostat
4/F	IV	10	13	3	Parches hipopigmentados y capilaritis	MF	58	IB	PUVA	Completa	Recaída	PUVA
5/F	II	6	8	2	Parches hipopigmentados y eritematodesca- máticos	MF foliculo- tropa	0,7	IA	PUVA baño	Parcial	Enfermedad activa	UVB-BE, IFN, tasaroteno y esteroides tópicos
6/M	III	2	4	2	Parches hipopigmentados	MF hipopig- mentada	41	IB	UVB-BE	Completa	Recaída	UVB-BE
7/F	II	8	9	1	Parches hipopigmentados	MF hipopig- mentada	49	IB	PUVA	Parcial	Enfermedad activa	UVB-BE
8/M	III	9	16	7	Parches hipopigmentados y eritematodesca- máticos	MF	50	IB	PUVA	Completa	SD	SD
9/M	III	10	17	7	Lesión eritematosa	MF foliculo- tropa	7,6	IA	Esteroide tópico	Parcial	Enfermedad activa	UVB-BE; UVA-1
10/M	IV	2	10	8	Parches hipopigmentados y eritematodesca- máticos	MF hipopig- mentada	10,4	IB	UVB-BE	Completa	SD	SD
11/M	III	17	18	1	Parches hipopigmentados y descamativos	MF hipopig- mentada	6	IB	PUVA	Completa	Asintomático hace 5 años	NA
12/F	III	14	16	2	Parches eritema- todescamativos	MF	14	IB	PUVA	Parcial	Recaída	UVA-1
13/F	IV	6	6	0	Micropápula foliculares y parches eccematosos	MF foliculo- tropa	32,6	IB	PUVA baño	Parcial	SD	SD
14/F	IV	8	10	2	Parches hipopigmentados	MF hipopig- mentada	14,5	IB	PUVA baño	Completa	Recaída	PUVA

Tabla 1 (continuación)

Caso/ sexo	Fototipo	Edad de inicio (años)	Edad de diagnóstico (años)	Tiempo de diagnóstico (años)	Tipo de lesión	Variante	Superficie corporal (%)	Estadio	Tratamiento inicial	Respuesta a primer ciclo de tratamiento	Seguimiento	Terapias posteriores
15/F	III	10	11	1	Parches eritema- todescamativos	MF	8,7	IA	UVB-BE	Completa	SD	SD
16/M	IV	9	11	2	Parches hipopigmentados	MF hipopig- mentada	12	IB	UVB-BE	Completa	Recaída después de un año	Sin tratamiento
17/M	V	7	9	2	Lesiones hipopigmentadas y eritematosas	MF	24	IB	UVB-BE	Parcial	Enfermedad activa	UVA-1
18/M	II	7	10	3	Parches hipopigmentados	MF hipopig- mentada	15	IB	UVB-BE	Completa	Asintomático hace 7 meses	NA
19/F	IV	9	11	2	Placas hipopigmentadas	MF hipopig- mentada	30	IB	UVB-BE	Completa	Recaída	PUVA
20/M	IV	15	17	2	Lesiones hipopigmentadas y placas eritematosas mal definidas	MF	67	IB	PUVA	Se suspendió por fotooni- colisis	NA	UVB-BE
21/F	III	5	16	11	Parches hipopigmentados y descamativos	MF hipopig- mentada	20	IB	PUVA	Completa	SD	SD
22/M	III	17	18	1	Placas hipopigmentadas	MF foliculo- tropa con mucinosi- s folicular	6,5	IA	PUVA+IFN	Completa	SD	SD
23/M	III	17	18	1	Placas eccematosas mal definidas con atrofia	MF	50	IB	PUVA	Parcial	Enfermedad activa	SD

Bx: biopsia; Edad de inicio: edad en la que aparecieron las primeras lesiones; F: femenino; IFN: interferón; M: masculino; MF: micosis fungoide; NA: no aplica; PUVA: psoraleno y UVA; QT: quimioterapia; SD: sin datos; Tiempo de diagnóstico, años entre inicio de las lesiones y el diagnóstico; UVA: luz ultravioleta A; UVB-BE: luz ultravioleta B de banda estrecha.

con aprobación del Comité de Bioética de la Facultad de Medicina, Universidad de Antioquia para el banco de datos clínicos.

El diagnóstico de MF se realizó por correlación clínico-patológica, los estudios histopatológicos fueron revisados por 2 profesores de dermatopatología reportando de forma descriptiva los hallazgos. Algunos pacientes requirieron la toma de varias biopsias para el diagnóstico. Estudios de reordenamiento del TCR no estuvieron disponibles. La asignación del estadio de gravedad se llevó a cabo por el examen físico, revisión de la historia clínica y estudios de extensión en todos los casos (rayos X de tórax, ecografía abdominal y hemograma con extendido de sangre periférica (automático y manual) y/o citometría de flujo. También se realizaron estudios de inmunohistoquímica.

El seguimiento de los pacientes se realizó por medio de valoraciones clínicas periódicas y llamadas telefónicas posteriores al diagnóstico, cada 1 a 3 meses dependiendo de la modalidad de tratamiento. Para calcular la extensión de la superficie corporal comprometida se usó como método de medición la palma (incluyendo los dedos) del paciente, correspondiendo al 1% de la superficie corporal total¹⁸. Como respuesta al tratamiento se consideró la clasificación de United States Cutaneous Lymphoma Consortium, y Cutaneous Lymphoma Task Force of the European Organisation for Research and Treatment of Cancer, a saber: completa (100% de respuesta, desaparición de todas las lesiones), parcial (respuesta entre el 50-99%), y sin respuesta (respuesta < 50%)¹⁹.

Se describieron variables epidemiológicas (sexo y edad), clínicas (edad de aparición, tiempo de evolución, edad al momento del diagnóstico, tipo de lesión, estadio de gravedad, fototipo), tratamiento (terapias dirigidas a la piel, terapia sistémica, tipo de fototerapia, esquema de fototerapia, respuesta al primer ciclo de fototerapia, seguimiento).

Se realizó análisis univariado de frecuencias absolutas y relativas, además, tablas para describir las características cualitativas. Respecto a la edad y el tiempo de evolución se describe la mediana y el intervalo.

Resultados

En el período comprendido entre agosto de 2008 a enero de 2017, a la Sección de Dermatología de la Universidad de Antioquia consultaron 128 pacientes con MF, de los cuales 23 eran niños y adolescentes hasta los 18 años, 18% del total de casos (tabla 1). La mediana de edad de inicio de las lesiones fue de 9 años (intervalo: 2-17); La mediana de edad al momento del diagnóstico fue de 11 años (intervalo: 4-18) y la mediana del tiempo entre el inicio de las lesiones y el diagnóstico fue de 2 años (intervalo: 0-8). Se incluyeron 13 varones y 10 mujeres con una relación masculino:femenino (M:F) de 1,3:1. El fototipo predominante fue el III (43,8%), seguido del II (30,4%).

Todos los pacientes se encontraban en estadios tempranos de la enfermedad, 6 en estadio IA (26,1%) y 17 en IB (73,9%). La MF hipopigmentada fue la presentación clínica más frecuente, encontrándose en 12 de los pacientes (52,2%) (fig. 1); de forma interesante, un caso de MF hipopigmentada presentó numerosas máculas hipopigmentadas no antecedidas por ninguna lesión, acompañadas de

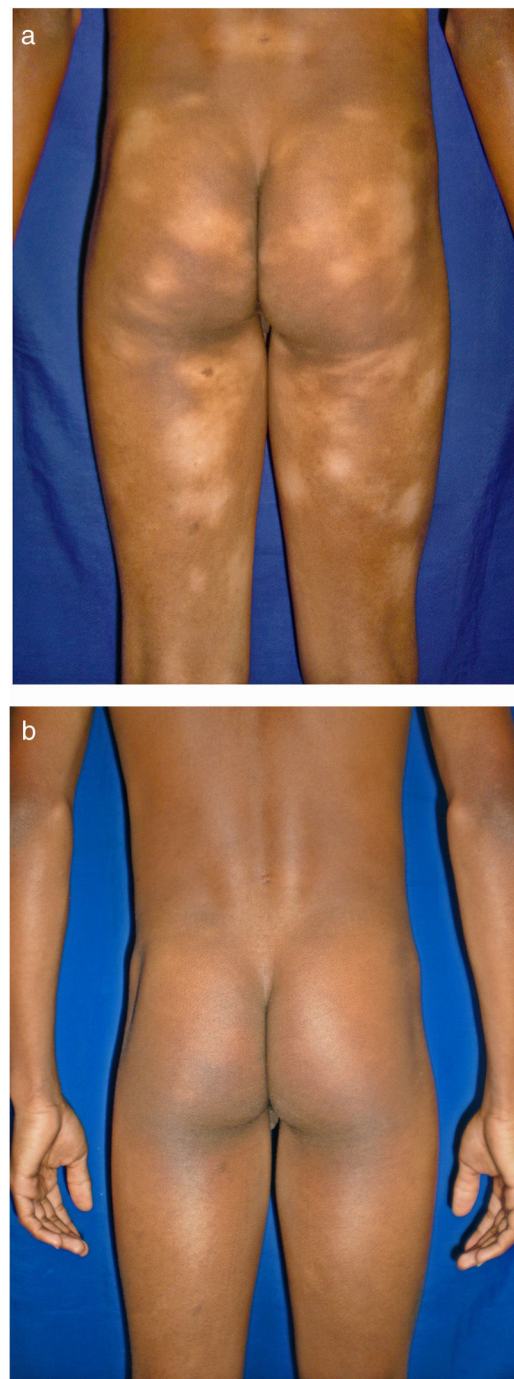


Figura 1 Máculas hipopigmentadas en zonas no fotoexpuestas. En esta serie, la variante hipopigmentada fue la forma más frecuente de la micosis fungoide. A) Antes de iniciar tratamiento. B) Posterior a PUVA.

otras que simulaban pitiriasis liquenoide crónica (PLC), esto es, placas eritematosas redondas de 0,5 a 3 cm de diámetro, cubiertas por una escama blanquecina compacta. Al analizar los hallazgos clínicos, histopatológicos y de inmunohistoquímica de los 2 tipos de lesiones, estas correspondieron a MF. En segundo lugar, la MF clásica con 7 casos (30,43%), uno de los cuales se asoció a capilaritis

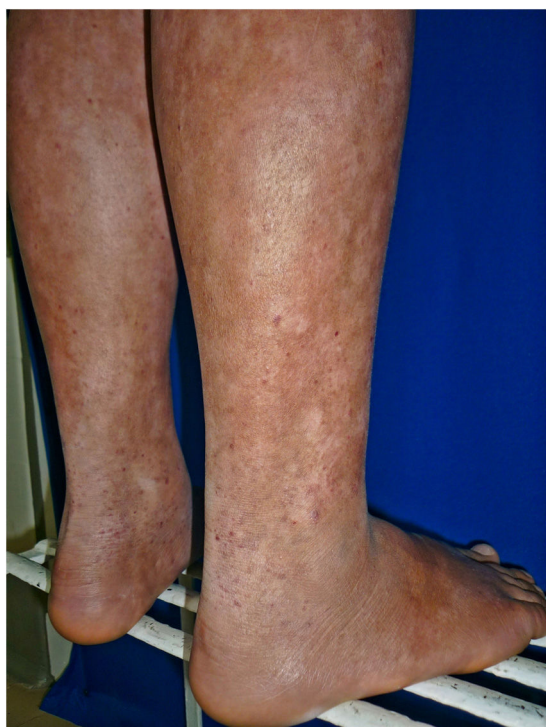

Figura 2 Miosis fungoide tipo capilaritis en una adolescente.

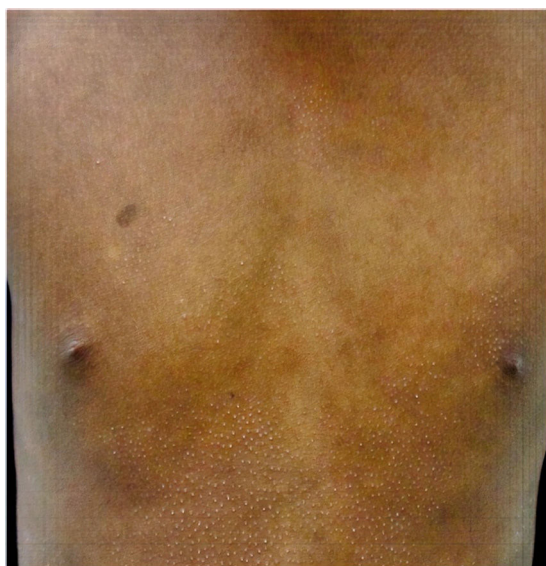

Figura 3 Miosis fungoide tipo liquen espinuloso.

(fig. 2). La MF foliculotropa se presentó en 4 casos (17,4%), uno de estos similar a liquen espinuloso (fig. 3 y tabla 2).

Todos los niños y adolescentes recibieron terapias dirigidas a la piel con esteroides tópicos (principalmente mometasona y clobetasol), tanto previos como concomitante con fototerapia, para quienes la recibieron. Veintidós pacientes iniciaron tratamiento con fototerapia, 14 de ellos PUVA, incluyendo 4 tratados en modalidad de PUVA baño y 8 recibieron UVB-BE. Un paciente recibió, de entrada, tratamiento con quimioterapia por oncología con metotrexate, citarabina y vincristina. Un paciente con MF foliculotropa inició su esquema de tratamiento con PUVA mas interfe-

Tabla 2 Características demográficas de 23 niños y adolescentes con MF

Características	Valor
<i>Distribución por sexo</i>	
Masculino (M)	13 (56,5)
Femenino (F)	10 (43,48)
Relación M:F	1,3:1
<i>Edad de inicio de los síntomas/años</i>	
Mediana	9 (2-17)
<i>Edad al diagnóstico (años)</i>	
Mediana	12 (4-18)
<i>Tiempo desde el inicio de los síntomas hasta el diagnóstico (años)</i>	
Mediana	2 (0-8)
<i>Presentación clínica N.º (%)</i>	
MF clásica	6 (26,1)
MF hipopigmentada	12 (52,2)
MF foliculotropa	4 (17,4)
MF clásica con capilaritis	1 (4,3)
<i>Fototipo</i>	
I	0 (0)
II	4 (17,4)
III	10 (43,8)
IV	7 (30,4)
V	2 (8,7)
<i>Estadio al diagnóstico N.º (%)</i>	
IA	6 (26,1)
IB	17 (73,9)

MF: micosis fungoide; N.º: número de casos.

rón 3.000.000 de unidades 3 veces a la semana. De los 22 pacientes que recibieron fototerapia, 14 obtuvieron remisión completa (64%) y 8 respuesta parcial (36%). La fototerapia fue bien tolerada por todos los pacientes, excepto por uno que presentó foto-oncolisis relacionada con PUVA a las 48 sesiones, por lo que se suspendió y se inició tratamiento con UVB-BE.

El esquema de fototerapia UVB-BE se calculó con base en el fototipo del paciente, y con una frecuencia de 3 veces por semana y un promedio de 52 a 62 sesiones por ciclo. Para UVA-1 se emplean dosis bajas o medias, como máximo 50 J/cm², 3 sesiones semanales, un promedio de 40 sesiones.

En el seguimiento, 6 de los pacientes que estaban en respuesta completa, recayeron, requiriendo un segundo ciclo de fototerapia. El tiempo para la recaída fue de 3 meses a 7 años. Solo 2 casos han permanecido asintomáticos, uno durante 5 años, el cual tiene el antecedente familiar de MF en su abuelo y otro lleva 7 meses sin síntomas. Seis de los pacientes que alcanzaron respuesta completa no han regresado al seguimiento en nuestra institución (tabla 3).

En la Unidad de Fotodermatología de la Universidad de Antioquia se emplea la modalidad de fototerapia UVA-1. Tres de los pacientes con respuesta parcial a UVB-BE o PUVA han sido tratados con UVA-1, 2 alcanzaron respuesta parcial mayor del 90% y uno aún se encuentran en tratamiento con resultados satisfactorios a la fecha.

Tabla 3 Respuesta al primer ciclo de fototerapia

Fototerapia (N.º)	Respuesta completa (%)	Respuesta parcial (%)
PUVA (14)	8 (57)	6 (43)
PUVA baño (4)	2 (50)	2 (50)
PUVA + interferón (1)	1 (100)	
UVB BE (8)	6 (75)	2 (25)
Con quimioterapia (1)		1 (100)
Total: 22	14 (64)	8 (36)

Uno de los pacientes no recibió fototerapia como tratamiento de primera línea, se hizo manejo con esteroides tópicos exclusivamente con respuesta parcial, requiriendo posteriormente fototerapia UVB.

De los pacientes que están en seguimiento ninguno ha tenido progresión a estadios avanzados de la MF. El seguimiento más largo a la fecha es 10 años.

Discusión

La MF es la forma más común de LCCT, afecta predominantemente a pacientes mayores, el 75% de los casos son diagnosticados después de los 50 años y el 0,5-5% de los casos antes de los 20 años¹⁰. Recientemente, los reportes de MF en niños han aumentado, sin embargo, la verdadera incidencia en la edad pediátrica y la caracterización clínica, inmunohistoquímica e inmunofenotípica no ha sido determinada con precisión²⁰. De 128 pacientes con diagnóstico MF, 23 fueron niños y adolescentes, lo que corresponde al 18% de los casos. Esta proporción es similar a las reportadas en pacientes asiáticos (16,6%), sin embargo, hay reportes con valores menores como en latinos (9%) y en norteamericanos (2%)^{10,11}, esto podría estar explicado por un aumento en la incidencia de esta condición, un diagnóstico más temprano, o que existe una mayor prevalencia de MF en este grupo etario en ciertas zonas geográficas. La relación masculino-femenino de MF en este estudio es de 1,3:1, cifra equiparable a la reportada en la mayoría de las series pediátricas, 1,25:1 en árabes y de 3,6:1 en coreanos^{17,21}. En concordancia con la literatura, la MF hipopigmentada fue la presentación clínica más común^{15,22}, a diferencia de los adultos en quienes solo representa el 3,5%²³, teniendo como diagnósticos diferenciales hipopigmentación postinflamatoria, pitiriasis alba, pitiriasis versicolor, vitiligo, enfermedad de Hansen y en algunos casos PLC^{7,20} y, aunque no es una variante reconocida en la clasificación de la WHO/EORTC²⁴, esta mayor frecuencia de casos la hace de especial interés en asiáticos y latinos, y se ha relacionado con un posible pronóstico más favorable²⁵. De acuerdo a la literatura, se considera que la MF hipopigmentada es aquella en la que se presentan únicamente lesiones hipopigmentadas²⁶ y, a nuestro juicio, debería ser incluida en la clasificación de la EORTC/WHO como una variante de la MF. El dermatólogo debe tener presente la MF como diagnóstico diferencial en pacientes con lesiones recurrentes, de características ecematosas e inflamatorias, y con poca respuesta al tratamiento. En esta serie se presentaron formas poco frecuentes como la MF foliculotropa y la MF con capilaritis; en el caso de la MF foliculotropa, en los adultos

es la variante no clásica más común y presenta un curso potencialmente más agresivo que puede requerir manejo combinado con terapias sistémicas²⁷, contrario a esto, la MF foliculotropa en edades pediátricas es rara y tiene una mejor respuesta terapéutica, y un pronóstico comparado con los adultos²². Son pocos los casos de MF con capilaritis descritos en niños; se encontró un paciente (2,2%) en una serie de casos en Singapur²⁸, y otro, en una serie de casos en New York, estos sin diferencias en el estadio, la respuesta terapéutica ni el pronóstico, frente a la MF clásica en niños²⁰. Se encontró un caso de MF con lesiones que simulaban PLC. La PLC es un desorden linfoproliferativo benigno que afecta principalmente a jóvenes, en el que se han identificado poblaciones monoclonales de linfocitos T con pérdida del CD7; se ha atribuido su comportamiento benigno a una respuesta inmune antitumoral de linfocitos CD8⁺. En el contexto de un paciente con lesiones tipo PLC, es importante considerar que estas pueden ocasionalmente preceder a una MF, o la MF puede simular una PLC, es por esto que se recomienda seguimiento clínico y nuevas biopsias cuando las placas aumenten de tamaño o sean de evolución prolongada⁷. El incremento en la atipia nuclear de los linfocitos, la disminución de los queratinocitos apoptóticos y de los linfocitos CD7⁺ y CD8⁺, pueden alertar sobre la evolución a MF²⁹.

Los hallazgos histopatológicos en todos los pacientes fueron consistentes con MF. En nuestro servicio no se usa el reordenamiento del TCR pues no está disponible. Se encontró un caso de MF familiar, donde el abuelo presenta MF psoriasisiforme, esto podría estar relacionado con lo reportado de casos de MF en pacientes de la misma familia relacionados a Human Leukocyte Antigen (HLA) específicamente el HLA-DQB1*03^{5,6}. En la literatura se encontró reporte de 15 casos de MF con asociación familiar, asociado a familiares de primer grado. De acuerdo con los datos disponibles, parece que la MF familiar no difiere de la MF esporádica en términos de desenlace clínico³⁰. En nuestra serie todos los pacientes están en estadios tempranos (IA/IB) con recaídas frecuentes, y ninguno ha progresado a estadios tardíos, hallazgos similares a los encontrados en otros estudios^{10,15}.

En general, los pacientes con MF jóvenes, tienen un buen pronóstico, con una evolución favorable; entre los factores asociados a progresión de la MF están las formas de poiquilodermia, los afrodescendientes y el estadio avanzado al momento del diagnóstico. Las formas hipopigmentadas son de pronóstico favorable³¹.

La MF en la infancia en la mayoría de los casos tiene un comportamiento crónico e indolente²¹, es importante el seguimiento y el acompañamiento de los pacientes. Se deben evitar tratamientos agresivos que afecten la calidad de vida y que podrían potencialmente disminuir la respuesta inmune, y a largo plazo afectar el curso de la enfermedad²⁵.

Financiación

La presente investigación se realizó con recursos propios y no ha recibido ayudas específicas provenientes de agencias del sector público, sector comercial o entidades sin ánimo de lucro.

Conflicto de intereses

Los autores declaran no tener ningún conflicto de intereses.

Agradecimientos

Al grupo de apoyo Linfoma Piel y al Servicio de Dermatología de la Facultad de Medicina de la Universidad de Antioquia en sus sedes IPS Universitaria y el Hospital Universitario San Vicente Fundación.

Bibliografía

- Rueda X, Cortés C. Linfomas cutáneos. *Rev Asoc Col Dermatol*. 2008;16:143–58.
- Fink-Puches R, Chott A, Ardigo M, Simonitsch I, Ferrara G, Kerl H, et al. The spectrum of cutaneous lymphomas in patients less than 20 years of age. *Pediatr Dermatol*. 2004;21:525–33.
- Moon HR, Lee WJ, Won CH, Chang SE, Lee MW, Choi JH, et al. Paediatric cutaneous lymphoma in Korea: A retrospective study at a single institution. *J Eur Acad Dermatol Venereol*. 2014;28:1798–804.
- Kempf W, Kazakov DV, Belousova IE, Mitteldorf C, Kerl K. Paediatric cutaneous lymphomas: A review and comparison with adult counterparts. *J Eur Acad Dermatol Venereol*. 2015;29:1696–709.
- Valencia OJ, Pérez JM, Velásquez MM. Diagnóstico y manejo del linfoma cutáneo de células T de tipo micosis fungoides y síndrome de Sèzary. *Rev Asoc Colomb Dermatol*. 2010;18:205–17.
- Vassallo C, Brazzelli V, Cestone E, Castello M, Ciocca O, Borroni RG, et al. Mycosis fungoides in childhood: Description and study of two siblings. *Acta Derm Venereol*. 2007;87:529–32.
- Arcila PM, Valencia ÓJ, Velásquez MM. Micosis fungoides en niños. *Rev Asoc Colomb Dermatol*. 2010;18:60–6.
- Peters MS, Thibodeau SN, White JW Jr, Winkelmann RK. Mycosis fungoides in children and adolescents. *J Am Acad Dermatol*. 1990;22:1011–8.
- Koch SE, Zackheim HS, Williams ML, Fletcher V, LeBoit PE. Mycosis fungoides beginning in childhood and adolescence. *J Am Acad Dermatol*. 1987;17:563–70.
- Nanda A, AlSaleh QA, Al-Ajmi H, Al-Sabah H, Elkashlan M, Al-Shemmari S, et al. Mycosis fungoides in Arab children and adolescents: A report of 36 patients from Kuwait. *Pediatr Dermatol*. 2010;27:607–13.
- Rizzo FA, Vilar EG, Pantaleao L, Fonseca EC, Magrin PF, Henrique-Xavier M, et al. Mycosis fungoides in children adolescents: A report of six cases with predominantly hypopigmentation along with a literature review [Article in Portuguese]. *Dermatol Online J*. 2012;18:5.
- Tsianakas A, Kienast AK, Hoeger PH. Infantile-onset cutaneous T-cell lymphoma. *Br J Dermatol*. 2008;159:1338–41.
- Gameiro A, Gouveia M, Tellechea O, Moreno A. Childhood hypopigmented mycosis fungoides: a commonly delayed diagnosis. *BMJ Case Rep*. 2014;2014.
- Kim ST, Sim HJ, Jeon YS, Lee JW, Roh HJ, Choi SY, et al. Clinicopathological features and T-cell receptor gene rearrangement findings of mycosis fungoides in patients younger than age 20 years. *J Dermatol*. 2009;36:392–402.
- Nanda A, Al-Ajmi H. Mycosis fungoides in children and adolescents. *Expert Rev Dermatol*. 2013;8:309–20.
- Olek Hrab K, Silny W, Dańczak Pazdrowska A, Osmola Mańkowska A, Sadowska PA, Polańska A, et al. Ultraviolet A1 phototherapy for mycosis fungoides. *Clin Exp Dermatol*. 2013;38:126–30.
- Wain EM, Orchard GE, Whittaker SJ, Spittle MSMF, Russell-Jones R. Outcome in 34 patients with juvenile-onset mycosis fungoides: A clinical, immunophenotypic, and molecular study. *Cancer*. 2003;98:2282–90.
- Scarlsbrick JJ, Morris S. How big is your hand and should you use it to score skin in cutaneous T-cell lymphoma? *Br J Dermatol*. 2013;169:260–5.
- Olsen EA, Whittaker S, Kim YH, Duvic M, Prince HM, Lessin SR, et al., International Society for Cutaneous Lymphomas; United States Cutaneous Lymphoma Consortium; Cutaneous Lymphoma Task Force of the European Organisation for Research and Treatment of Cancer. Clinical end points and response criteria in mycosis fungoides and Sezary syndrome: A consensus statement of the International Society for Cutaneous Lymphomas, the United States Cutaneous Lymphoma Consortium, and the Cutaneous Lymphoma Task Force of the European Organisation for Research and Treatment of Cancer. *J Clin Oncol*. 2011;29:2598–607.
- Ladrigan MK, Poligone B. The spectrum of pigmented purpuric dermatosis and mycosis fungoides: Atypical T-cell dyscrasia. *Cutis*. 2014;94:297–300.
- Yazganoglu KD, Topkarcı Z, Buyukbabani N, Baykal C. Childhood mycosis fungoides: A report of 20 cases from Turkey. *J Eur Acad Dermatol Venereol*. 2013;27:295–300.
- Laws PM, Shear NH, Pope E. Childhood Mycosis Fungoides: Experience of 28 Patients and Response to Phototherapy. *Pediatr Dermatol*. 2014;31:459–64.
- Hodak E, Amitay-Laish I, Feinmesser M, Davidovici B, David M, Zvulunov A, et al. Juvenile mycosis fungoides: Cutaneous T-cell lymphoma with frequent follicular involvement. *J Am Acad Dermatol*. 2014;70:993–1001.
- Burg G, Kempf W, Cozzio A, Feit J, Willemze R, S Jaffe E, et al. WHO/EORTC classification of cutaneous lymphomas 2005: Histological and molecular aspects. *J Cutan Pathol*. 2005;32:647–74.
- Boulos S, Vaid R, Aladily TN, Ivan DS, Talpur R, Duvic M. Clinical presentation, immunopathology, and treatment of juvenile-onset mycosis fungoides: A case series of 34 patients. *J Am Acad Dermatol*. 2014;71:1117–26.
- Furlan FC, Pereira BA, Sotto MN, Sanches JA. Hypopigmented Mycosis Fungoides versus Mycosis Fungoides with Concomitant Hypopigmented Lesions: Same Disease or Different Variants of Mycosis Fungoides? *Dermatology*. 2014;229:271–4.
- Agar NS, Wedgeworth E, Crichton S, Mitchell TJ, Cox M, Ferreira S, et al. Survival outcomes and prognostic factors in mycosis fungoides/Sezary syndrome; Validation of the revised International Society for Cutaneous Lymphomas/European Organisation for Research and Treatment of Cancer staging proposal. *J Clin Oncol*. 2010;28:4730–9.
- Heng YK, Koh MJ, Giam YC, Tang MB, Chong WS, Tan SH. Pediatric mycosis fungoides in Singapore: A series of 46 children. *Pediatr Dermatol*. 2014;31:477–82.
- Zaaroura H, Sahar D, Bick T, Bergman R. Relationship Between Pityriasis Lichenoides and Mycosis Fungoides: A Clinicopathological Immunohistochemical, and Molecular Study. *Am J Dermatopathol*. 2018;40:409–15.
- Hodak E, Friedman E. Familial mycosis fungoides: Model of genetic susceptibility. *Clin Lymphoma Myeloma Leuk*. 2010;10:S67–9. Suppl 2.
- Virmani P, Levin L, Miskowsky PL, Flores E, Marchetti MA, Lucas AS, et al. Clinical Outcome and Prognosis of Young Patients with Mycosis Fungoides. *Pediatric Dermatol*. 2017;34:547–53.