

2. García de Villalta MJ, Ruiz-Genao D, Álvarez-Ruiz S, Aragiés M, Fraga J, Fernández Herrera J, et al. Toxicodermia por metotrexato con marcada dismaturación epidérmica. *Actas Dermosifiliogr.* 2004;95:567–70.
3. Shiver MB, Hall LA, Conner KB, Brown GE, Cheung WL, Wirges ML. Cutaneous erosions: A herald for impending pancytopenia in methotrexate toxicity. *Dermatol Online J.* 2014;20, pii: 13030/qt46k975h8.
4. Hausteín UF, Rytter M. Methotrexate in psoriasis: 26 years' experience with low-dose long-term treatment. *J Eur Acad Dermatol Venereol.* 2000;14:382–8.
5. Fridlington JL, Tripple JW, Reichenberg JS, Hall CSDD. Acute methotrexate toxicity seen as plaque psoriasis ulceration and necrosis: A diagnostic clue. *Dermatol Online J.* 2011; 17:2.
6. Bookstaver PB, Norris L, Rudisill C, DeWitt T, Aziz SFJ. Multiple toxic effects of low-dose methotrexate in a patient treated for psoriasis. *Am J Health Syst Pharm.* 2008;65: 2117–21.
7. Chen TJ, Chung WH, Chen CB, Hui RYC, Huang YH, Lu YT, et al. Methotrexate-induced epidermal necrosis: A case series of 24 patients. *J Am Acad Dermatol.* 2017;77:247.e2–55.e2.

D. Morgado-Carrasco\*, C. Riquelme-Mc Loughlin, X. Fustà-Novell y P. Giavedoni

*Servicio de Dermatología, Hospital Clínic de Barcelona, Universitat de Barcelona, Barcelona, España*

\* Autor para correspondencia.

Correo electrónico: [morgadodaniel8@gmail.com](mailto:morgadodaniel8@gmail.com)

(D. Morgado-Carrasco).

<https://doi.org/10.1016/j.ad.2020.04.001>

0001-7310/ © 2020 El Autor(s). Publicado por Elsevier España, S.L.U. en nombre de AEDV. Este es un artículo Open Access bajo la licencia CC BY-NC-ND (<http://creativecommons.org/licenses/by-nc-nd/4.0/>).

## Respuesta favorable al tratamiento con alopurinol de reacción granulomatosa a relleno



### Foreign-Body Reaction to Dermal Filler: Good Response to Treatment with Allopurinol

Sr. Director:

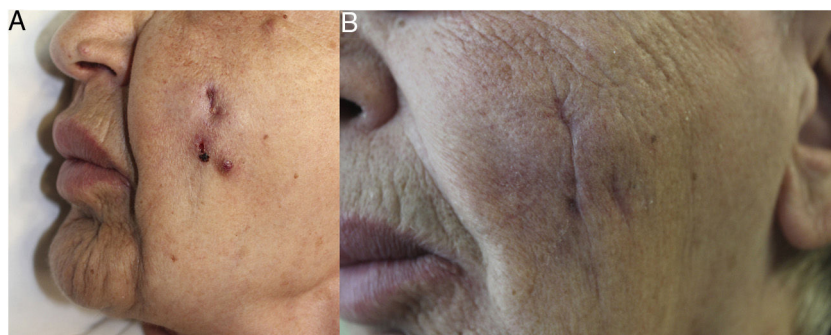
La realización de procedimientos de relleno con finalidad estética se produce a diario. No obstante, dicha práctica no está exenta de riesgos. Una de las complicaciones descritas es la formación de granulomas con reacción a cuerpo extraño a alguno de los componentes del relleno<sup>1,2</sup>. Una de las primeras opciones de tratamiento puede consistir en la infiltración de corticoides; no obstante, la administración de alopurinol por vía oral constituye otra opción terapéutica<sup>3-5</sup>.

Una mujer de 83 años acudió remitida por una lesión en la mejilla izquierda que había sido tratada durante 3 semanas con antibiótico oral (amoxicilina-clavulánico, 875/125 mg c/8 h), posteriormente drenada por cirujanos, y por último, 2 semanas con tanda descendente de corticoides orales (comenzando con prednisona 30 mg/d), con escasa mejoría. Como único antecedente de interés, la paciente refería que se realizó una cirugía en la zona hacía años. Asimismo, la paciente negó haberse sometido a ningún tipo de infiltración o relleno. En la exploración física se observaba un trayecto fistuloso con supuración, áreas cicatriciales deprimidas y, adyacente al mismo, una lesión papulosa rojiza y exudativa. Alrededor de estas lesiones se observaba un área edematizada y de tacto empastado, ocupando prácticamente toda la mejilla (fig. 1A). El estudio ecográfico reveló varias lesiones hipoeoicas nodulares, de diferente tamaño, las mayores de 1 cm de diámetro, fundamentalmente superficiales, con vascularización en su interior, con discreto aumento de la ecogenicidad del tejido celular subcutáneo, recomendando estudio anatomopatológico de las mismas. En vista de estos

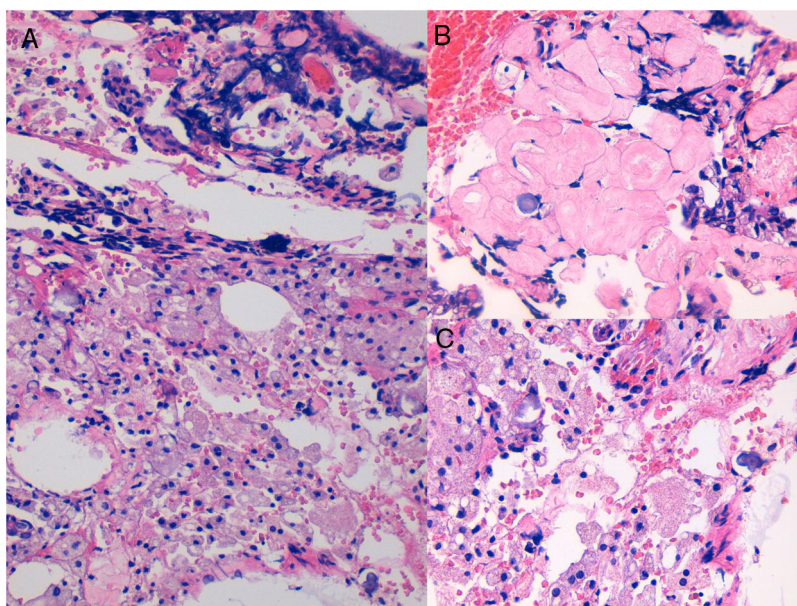
hallazgos realizamos una biopsia, en la cual se observó en dermis y tejido celular subcutáneo una reacción granulomatosa a cuerpo extraño, con presencia de 2 materiales distintos en los cortes histológicos: a nivel más superficial, un material eosinofílico, amorfo, sin reacción granulomatosa asociada; a nivel más profundo, un material amorfo basofílico, acompañado de un moderado infiltrado inflamatorio constituido por macrófagos con citoplasma granular (fig. 2). Con el diagnóstico de reacción granulomatosa a cuerpo extraño, y dada la futilidad de los tratamientos previos, se planteó a la paciente el tratamiento con alopurinol como uso compasivo (300 mg/d, vía oral), combinado con mometasona furoato en crema en tandas de 15 días al mes. Con dicho tratamiento se logró una lenta pero progresiva mejoría, con fluctuaciones, hasta lograr controlar totalmente las lesiones a los 8 meses (fig. 1B), con resolución del edema de partes blandas inicial y la presencia de cicatrices atróficas. El tratamiento fue bien tolerado, sin observarse efectos secundarios durante su seguimiento.

### Comentario

Las infiltraciones de materiales de relleno, aunque relativamente inocuas, no están exentas de complicaciones. Esquemáticamente se dividen en complicaciones a corto plazo, como hematomas o infecciones, y complicaciones a largo plazo, como cicatrices, migración del material o reacciones granulomatosas a cuerpo extraño, como sucede en este caso. Las reacciones granulomatosas son más frecuentes con materiales de relleno de mayor duración, especialmente los que pueden tener un carácter permanente o semipermanente, como son las siliconas, la poliácridamida o los polímeros de polimetilmetacrilato. Una vez descartada una infección, el tratamiento de mantenimiento más frecuentemente usado en la literatura consiste en la aplicación de corticoides tópicos, seguido de la infiltración de corticoides, asociados o no a 5-fluorouracilo<sup>1,2</sup>. Ante la sospecha de que el producto utilizado sea ácido



**Figura 1** A) Se observa el área edematosa, con pérdida de las arrugas de expresión y orificios de salida de tractos fistulosos, mientras que en B) se constata una disminución del edema y cicatrices de los tractos.



**Figura 2** Hematoxilina-eosina: A) se observa una intensa reacción granulomatosa a cuerpo extraño ( $\times 20$ ); B) material eosinofílico ( $\times 40$ ); C) material basofílico ( $\times 40$ ).

hialurónico, puede infiltrarse hialuronidasa<sup>5</sup>. En casos más refractarios, pueden usarse tandas de corticoides orales. No obstante, a largo plazo, dichos tratamientos pueden provocar efectos secundarios inestéticos, como atrofia de la piel<sup>1,2</sup>.

Dada la similitud entre los granulomas a cuerpo extraño y los granulomas de la sarcoidosis<sup>6</sup>, Reisberger et al. trataron con alopurinol (200 mg/d, con aumento progresivo hasta 600 mg/d)<sup>4</sup>. Posteriormente se han publicado mejorías en las reacciones granulomatosas a silicona<sup>3</sup> y al material de tatuajes<sup>7,8</sup>. Las dosis en estos casos oscilan entre 300<sup>3,7</sup> y 600 mg diarios<sup>8</sup>. El uso de alopurinol oral puede acompañarse de infiltraciones de 5-fluorouracilo y acetónido de triamcinolona<sup>5</sup>.

El alopurinol se ha relacionado con una regulación a la baja de ICAM-1 y P2X<sub>7</sub>, que son receptores de las estirpes monocito-macrófago. La disminución de ICAM-1 interfiere con la adhesión celular, y los receptores P2X<sub>7</sub> se han relacionado con el proceso de fusión celular que producen las células gigantes multinucleadas durante la inflamación granulomatosa<sup>8</sup>.

Si revisamos la bibliografía encontramos que el material a nivel más superficial (eosinofílico, sin reacción asociada) podría corresponderse con microesferas de polimetilmetacrilato, silicona o parafina, entre otros. Nos parece más probable la primera opción, ya que el resto de los productos suelen producir áreas quísticas/lanceoladas en la histología, con un patrón muy característico. Con respecto al material observado a nivel más profundo (basofílico y con reacción inflamatoria asociada), morfológicamente podría corresponderse a hidrogel de poliácridamida, gel de polialquilamida, microesferas de hidróxido polivinilo en gel de poliácridamida, alginato reticulado o ácido hialurónico. Dado que la cirugía previa se produjo hace años, se puede descartar que se trate de ácido hialurónico, y parece más probable un material de relleno permanente. El gel de poliácridamida tiene un aspecto más multivacuolado, mientras que la polialquilamida tiene un aspecto más granular, por lo que podría tratarse de esta última<sup>5,9</sup>.

Como conclusión, presentamos un caso de reacción granulomatosa a cuerpo extraño con buena respuesta a alopurinol 300 mg diarios. Este tratamiento puede ser una

alternativa útil en aquellos pacientes que no respondan a las terapias convencionales.

## Conflicto de intereses

Los autores declaran no tener ningún conflicto de intereses.

## Bibliografía

1. Woodward J, Khan T, Martin J. Facial filler complications. *Facial Plast Surg Clin North Am.* 2015;23:447–58.
2. Kim H, Cho SH, Lee JD, Kim HS. Delayed onset filler complication: Two case reports and literature review. *Dermatol Ther.* 2017;30:e12513.
3. Redondo P, del Olmo J, Alberola I. In situ and distant foreign body granulomas caused by silicone. Treatment with allopurinol. *Br J Dermatol.* 2005;152:1064–5.
4. Reisberger EM, Landthaler M, Wiest L, Schröder J, Stolz W. Foreign body granulomas caused by polymethylmethacrylate microspheres: Successful treatment with allopurinol. *Arch Dermatol.* 2003;139:17–20.
5. Haneke E. Managing complications of fillers: Rare and not-so-rare. *J Cutan Aesthet Surg.* 2015;8:198–210.
6. Payne CM, Thomas RH, Black MM. From silica granuloma to scar sarcoidosis. *Clin Exp Dermatol.* 1983;8:171–5.
7. Martín JM, Revert A, Monteagudo C, Villalón G, Godoy R, Jordá E. Granulomatous reactions to permanent cosmetic tattoos suc-

cessfully treated with topical steroids and allopurinol. *J Cosmet Dermatol.* 2007;6:229–31.

8. Godinho MM, Aguinaga F, Grynszpan R, Lima VM, Azulay DR, Cuzzi T, et al. Granulomatous reaction to red tattoo pigment treated with allopurinol. *J Cosmet Dermatol.* 2015;14:241–5.
9. Requena L, Requena C, Christensen L, Zimmermann US, Kutzner H, Cerroni L. Adverse reactions to injectable soft tissue fillers. *J Am Acad Dermatol.* 2011;64:1–34.

V.A. González-Delgado<sup>a,\*</sup>, P. Cordero Romero<sup>a</sup>, L. Terrádez-Mas<sup>b</sup>  
e J.M. Martín<sup>a,c</sup>

<sup>a</sup> Servicio de Dermatología, Hospital Clínico Universitario de Valencia, Valencia, España

<sup>b</sup> Servicio de Anatomía Patológica, Hospital Clínico Universitario de Valencia, Valencia, España

<sup>c</sup> Departamento de Medicina, Universidad de Valencia, Valencia, España

\* Autor para correspondencia.

Correo electrónico: victorgd1989@gmail.com  
(V.A. González-Delgado).

<https://doi.org/10.1016/j.ad.2018.10.029>

0001-7310/ © 2020 Los Autores. Publicado por Elsevier España, S.L.U. en nombre de AEDV. Este es un artículo Open Access bajo la licencia CC BY-NC-ND (<http://creativecommons.org/licenses/by-nc-nd/4.0/>).

## Cambios en el pelo asociados a trametinib



### Hair Changes During Treatment With Trametinib

Sr. Director:

La vía de las *mitogen-activated protein kinase* (MAPK) es la diana terapéutica en un gran número de neoplasias. El uso de inhibidores de MEK como trametinib, se ha utilizado para el tratamiento de neoplasias sólidas y hematológicas en adultos, siendo excepcional su uso en niños<sup>1</sup>. Las manifestaciones cutáneas asociadas a estos tratamientos son frecuentes, pero existen escasos datos de las alteraciones en el pelo. Presentamos el caso de una niña que desarrolló alteraciones en el cabello de tipo tricosquisis y tricorrexis nudosa durante el tratamiento con trametinib.

Una niña de 2 años de edad, de raza caucásica, con antecedente de neurofibromatosis tipo I (NF1) diagnosticada a los 9 meses de edad, portadora de una mutación *de novo* en heterocigosis en c.7006G>T, presentaba gliomas ópticos y un neurofibroma plexiforme cervical con afectación de raíces nerviosas y ocupación del canal medular, compresión vascular y riesgo de afectación de la vía aérea. A los 14 meses de edad se inició tratamiento con trametinib, como uso compasivo. Diez meses más tarde, fue remitida a nuestras consultas por la aparición de pápulo-pústulas agrupadas en área dorsal, algunas umbilicadas clínicamente sugestivas de moluscos contagiosos, de algunos días de evolución.

Además, la paciente presentaba pápulas eritematosas en la punta nasal y a nivel perioral, queilitis angular y pelo rubio, fino y de aspecto deslustrado, manifestaciones que aparecieron a los 2 meses de iniciar el tratamiento (fig. 1A). No tenía hipertricosis ni tricomegalia, tampoco presentaba otras alteraciones en la piel ni en las uñas. Negaba el uso de productos químicos o peinados que provocaran tracción. El estudio del pelo al microscopio óptico reveló la presencia de tricorrexis nudosa y múltiples fracturas de tipo tricosquisis (fig. 1B). En las lesiones cutáneas, con la tinción de Gram, se evidenciaron cocos Gram positivos en la superficie, con la técnica de PAS no se observaron hongos y la inmunohistoquímica para virus herpes fue negativa. Las lesiones mejoraron tras el uso de ácido fusídico tópico. Dado que el cambio en el cabello solo representaba una alteración estética, se decidió junto a su madre no indicar tratamiento. La paciente se trasladó de ciudad, por lo que no ha sido posible realizar seguimiento a largo plazo.

En los últimos años se han desarrollado nuevas terapias dianas dirigidas para el tratamiento de algunas neoplasias sólidas y hematológicas. Las manifestaciones cutáneas son frecuentes en pacientes tratados con inhibidores de MEK<sup>2,3</sup>. El registro de estas reacciones en adultos es escasa, y lo es aún más en niños, en donde los inhibidores de MEK no están actualmente aprobados y solo se indican como uso compasivo<sup>1</sup>. Dentro de las alteraciones cutáneas descritas con mayor frecuencia se encuentran las erupciones acneiiformes, la queilitis angular, la xerosis, la foliculitis y el pelo más fino, como en nuestra paciente, además de dermatitis seborreica y paroniquia<sup>1-6</sup> (tabla 1).