

IMÁGENES EN DERMATOLOGÍA

Tumor bicolor

A Two-Color Tumor

J.L. Ramírez-Bellver^{a,*}, A.B. Enguita Valls^b e I. Sánchez-Carpintero^a

^a Servicio de Dermatología, Clínica Dermatológica Internacional, Madrid, España

^b Servicio de Anatomía Patológica, Clínica Dermatológica Internacional, Madrid, España

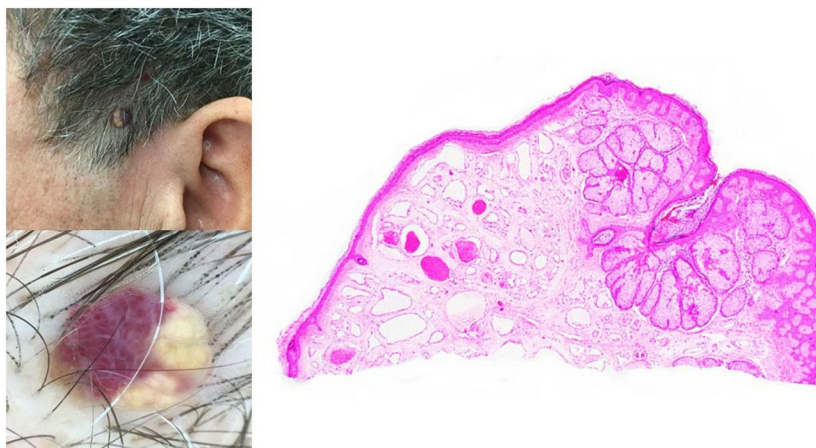


Figura 1

Un varón de 59 años consultó por una lesión de 2 años de evolución en la región temporal izquierda. Aunque tenía otras lesiones similares, esta le preocupaba por tener 2 colores. La lesión era una tumoración cupuliforme de 1 cm de diámetro, con una mitad de color amarillento-anaranjado y la otra, de tonalidad violácea. Dermatoscopicamente, se distinguían las 2 porciones descritas; la mitad anterior estaba formada por lóbulos amarillentos confluentes, y la mitad posterior, por lagunas vasculares sin estructuras en su interior, separadas por tractos blanquecinos. Con la sospecha de un tumor de colisión formado por una hiperplasia

sebácea y un angioma capilar adquirido, la lesión se extirpó y el estudio histopatológico confirmó el diagnóstico (fig. 1).

Se denomina *tumor de colisión* a la coexistencia en vecindad de 2 o más lesiones que parecen formar parte de una sola, pero que muestran unos hallazgos histológicos diferentes y corresponden a entidades distintas. Se han descrito tumores de colisión formados por lesiones melanocíticas (nevus, lentigos o melanomas) y lesiones vasculares, queratosis seborreicas, carcinomas basocelulares, carcinomas sebáceos y siringomas. Resulta llamativo que, a pesar de la elevada incidencia en la población general de las hiperplasias sebáceas y de los angiomas adquiridos, no hayamos encontrado ninguna descripción en la literatura de la colisión de estos 2 tumores.

* Autor para correspondencia.

Correo electrónico: jluis.ramire@clinicacdi.com
(J.L. Ramírez-Bellver).