




ACTAS Derma-Sifiliográficas

Full English text available at
www.actasdermo.org



REVISIÓN

Xantogranuloma juvenil: una entidad con amplio espectro clínico



M.J. Hernández-San Martín^a, P. Vargas-Mora^a y L. Aranibar^{a,b,*}

^a Departamento de Dermatología, Facultad de Medicina, Universidad de Chile, Santiago, Chile

^b Servicio de Dermatología, Hospital Luis Calvo Mackenna, Santiago, Chile

Recibido el 20 de mayo de 2020; aceptado el 6 de julio de 2020

Disponible en Internet el 25 de julio de 2020

PALABRAS CLAVE

Xantogranuloma juvenil;
Histiocitosis de células no Langerhans;
Xantogranuloma juvenil congénito;
Xantogranuloma juvenil sistémico

KEYWORDS

Juvenile xanthogranuloma;
Non-Langerhans cell histiocytosis;
Congenital juvenile xanthogranuloma;
Systemic juvenile xanthogranuloma

Resumen El xantogranuloma juvenil es un trastorno benigno poco frecuente, que pertenece al amplio grupo de las histiocitosis de células no Langerhans. Se presenta con uno o más nódulos eritematosos o amarillentos, ubicados preferentemente en la cabeza y el cuello. La mayoría de los casos se inician durante el primer año de vida, incluyendo lesiones congénitas. La afectación extracutánea es rara, sugiriéndose tradicionalmente en la literatura estudiar el compromiso ocular. El diagnóstico del xantogranuloma juvenil es fundamentalmente clínico, sin embargo, en ocasiones se requiere confirmarlo con biopsia de piel. Las lesiones cutáneas son autolimitadas, por lo que suelen no requerir tratamiento. En la presente revisión se describen los distintos aspectos clínicos y terapéuticos de esta enfermedad, resaltando la evidencia respecto al estudio diagnóstico del compromiso extracutáneo.

© 2020 AEDV. Publicado por Elsevier España, S.L.U. Este es un artículo Open Access bajo la licencia CC BY-NC-ND (<http://creativecommons.org/licenses/by-nc-nd/4.0/>).

Juvenile Xanthogranuloma: An Entity With a Wide Clinical Spectrum

Abstract Juvenile xanthogranulomas (JXGs) are rare, benign lesions that belong to the large group of non-Langerhans cell histiocytoses. JXG presents with 1 or more erythematous or yellowish nodules that are usually located on the head or neck. Most JXG lesions are congenital or appear during the first year of life. Extracutaneous involvement is rare, but the literature traditionally suggests investigating the possibility of ocular compromise. JXG is mainly a clinical diagnosis, but a skin biopsy may sometimes be needed for confirmation. JXGs on the skin are

* Autor para correspondencia.

Correo electrónico: liaranibar@gmail.com (L. Aranibar).

self-limiting and usually do not require treatment. This review describes the clinical and therapeutic aspects of XGJ, emphasizing available evidence and the diagnosis of extracutaneous involvement.

© 2020 AEDV. Published by Elsevier España, S.L.U. This is an open access article under the CC BY-NC-ND license (<http://creativecommons.org/licenses/by-nc-nd/4.0/>).

Introducción

El xantogranuloma juvenil (XGJ) es una enfermedad benigna poco frecuente y la forma más común de las histiocitosis de células no Langerhans (HCNL)^{1,2}. Pertenece específicamente al grupo C, de las histiocitosis mucocutáneas y surge a partir de una proliferación de células dendríticas, que son positivas para el factor XIIIa, el cual se presume que es el precursor de muchos trastornos dendríticos de HCNL^{2,3}. La primera descripción de la enfermedad fue en 1905, por Adamson, que reportó el caso de un niño de 2 años con múltiples lesiones xantomatosas congénitas⁴. Siete años más tarde, McDonagh describió cinco nuevos casos muy similares⁵. Sin embargo, no fue hasta la década de 1950, donde Helwig y Hackney lo denominaron por primera vez XGJ, a través de una serie de 140 casos descritos⁶.

El XGJ suele manifestarse con lesiones cutáneas tipo pápulas o nódulos eritematosos amarillentos, ubicados principalmente en cabeza y cuello, siendo muy inhabitual el compromiso extracutáneo, el que suele ser a nivel ocular^{2,7,8}.

A continuación, se describen los principales aspectos epidemiológicos, etiopatogénicos, clínicos, diagnósticos y terapéuticos de los XGJ, resaltando la evidencia respecto al estudio del compromiso extracutáneo. Además, se propone un algoritmo de manejo y estudio de compromiso extracutáneo.

Epidemiología

La incidencia real del XGJ es desconocida, estimándose una prevalencia de aproximadamente uno por millón de niños, la que se cree puede ser mucho mayor, considerando que las lesiones cutáneas pequeñas y aisladas pueden subdiagnosticarse⁹. En el Registro de tumores pediátricos de Kiel, que abarcó una cohorte de 35 años, el XGJ representó 129 (0,5%) de las 24.600 lesiones pediátricas¹⁰.

El XGJ es una enfermedad principalmente pediátrica, manifestándose solo el 10% en adultos. El 64% por ciento de las lesiones cutáneas se desarrollan antes de la edad de 7 meses y el 85% antes del año. Se ha descrito que hasta un tercio de las lesiones pueden ser congénitas^{2,9}. Se ha observado que la edad de presentación más temprana favorece formas más difusas de la enfermedad. Tiene un predominio en el sexo masculino, con una relación hombres: mujeres de 1,1-7:1, sin observarse diferencias en cuanto a sexo en los XGJ adultos^{1,10} (tabla 1).

Etiopatogenia

La patogenia del XGJ permanece incierta, sin embargo, clásicamente se ha entendido como un proceso no neoplásico,

de tipo reactivo a una injuria inespecífica, como trauma o una infección viral¹¹, lo que contrasta con nueva evidencia que describe ciertos factores genéticos asociados^{12,13}.

El motivo de la lipidización progresiva de los histiocitos, en ausencia de hiperlipidemia, no está claro. En adultos con XGJ se ha demostrado una captación de lipoproteínas de baja densidad y un aumento de síntesis de colesterol dentro de los macrófagos¹⁴.

Estudios recientes, en base a secuenciación de exoma completo, sugieren un rol en la activación patológica de la vía de quinasa regulada por señales extracelulares (ERK). La activación de la vía ERK a nivel germinal o en las células madre de la médula ósea, pueden conducir a una enfermedad multiorgánica agresiva, mientras que su activación en una etapa posterior de diferenciación celular, causarían una enfermedad limitada a pocos o solo un órgano y a lesiones unifocales, como sucede en el caso del XGJ¹². Chakraborty et al.¹³ identificaron 17 mutaciones somáticas en 4 lesiones de XGJ, con una mediana de 4 mutaciones por caso, y si bien, no se identificaron mutaciones en BRAF-V600E, como sucede en el caso de las histiocitosis de células de Langerhans (HCL), en un paciente se encontró una mutación de PI3KCD y en otro caso, asociado a neurofibromatosis tipo 1 (NF-1), una mutación germinal del gen que codifica la neurofibromina.

Presentación clínica

a. Manifestaciones cutáneas:

Las formas cutáneas son la presentación más frecuente del XGJ. Se han descrito dos clasificaciones según el tamaño de las lesiones: 1) Caputo et al.¹⁵ distinguieron tres tipos principales: nodular pequeño o papular (2-5 mm), nodular grande (5-20 mm) y xantogranuloma gigante (> 20 mm); 2) Gianotti et al.¹⁶ agruparon los XGJ en dos formas de presentación: micronodular (<10 mm de tamaño, usualmente múltiples lesiones) y macronodular (10-20 mm) (tabla 2). Si bien clínicamente pueden presentar un espectro amplio de lesiones, en cuanto a forma, coloración y número, hasta en un 80% de los casos se presenta como una lesión cutánea única. Los XGJ múltiples son más frecuentes en niños y van desde 2 o 3 lesiones a más de 100^{3,17}. La lesión típica consiste en una pápula o nódulo bien definido, de superficie lisa, con coloración rosa-rojiza al inicio, que luego adquiere la coloración clásica amarilla, naranja o marronácea; tienen consistencia firme y algunos presentan telangiectasias superficiales, siendo generalmente asintomáticos, con excepción de algunas localizaciones especiales o cuando son muy grandes. La ubicación anatómica más común es la cabeza y el cuello, seguido del tronco y las extremidades^{1,18,19} (fig. 1A, B) (tabla 1).

Tabla 1 Características epidemiológicas, clínicas e histológicas de los xantogranulomas juveniles

Epidemiología	<ul style="list-style-type: none"> -Incidencia real desconocida. -Prevalencia de 1 por millón de niños. -85% de lesiones se desarrollan antes del primer año de vida. -Un tercio de las lesiones pueden ser congénitas. -Relación hombres: mujeres es de 1-7:1.
Presentación clínica	<ul style="list-style-type: none"> -Pápula o nódulo bien definido, de superficie lisa, consistencia firme y coloración roja y amarilla o anaranjada. -Lesión única en 80% de casos. -Ubicación más común en cabeza y cuello. -Formas atípicas: generalizadas, liquenoides, gigantes, mixtas, en placa, subcutáneas, anulares, musculares, agminadas, tipo cuerno cutáneo.
Dermatoscopia	<ul style="list-style-type: none"> -«Patrón en sol poniente»: área central amarillo-anaranjada, con zonas amarillo pálidas y halo eritematoso. -Pueden observarse telangiectasias lineales periféricas.
Histología	<ul style="list-style-type: none"> -Infiltración linfohistiocítica dérmica densa y bien delimitada, con células gigantes (de Touton, cuerpo extraño, en vidrio esmerilado o inespecíficas). -Inmunohistoquímica con tinción positiva para: CD68, CD163, KiM1P, anti-FXIIIa, vimentina y anti-CD4. Tinción negativa para: S-100, CD1a y CD207.
Manifestaciones extracutáneas	<ul style="list-style-type: none"> -El compromiso extracutáneo más frecuente es a nivel ocular. -Compromiso extracutáneo menos frecuente: bazo, pulmones y el sistema nervioso central. -Compromiso extracutáneo raro: corazón, médula ósea, tracto gastrointestinal, páncreas, huesos, retroperitoneo, glándulas adrenales, testículos y riñones. -Pueden estar presentes hasta en el 10% de pacientes con neurofibromatosis tipo 1

Fuente: Dehner et al.¹, Luder et al.², Haroche et al.³, Janssen et al.¹⁰, Höck et al.¹¹ y Chang¹⁷.

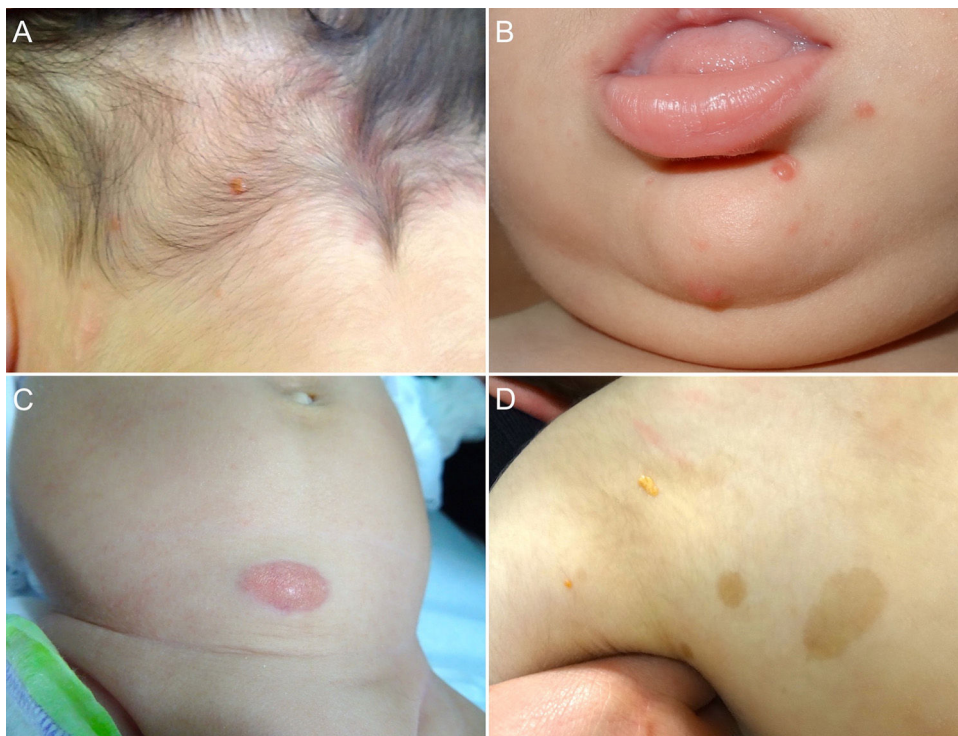


Figura 1 A) Lactante masculino de un año con XGJ único en región occipital. B) Lactante masculino de 8 meses con XGJ múltiples en mentón, congénitos. C) Lactante femenina de 4 meses con un XGJ congénito gigante en abdomen. D) XGJ asociado a manchas café con leche, en un preescolar de 4 años con neurofibromatosis tipo 1.

Tabla 2 Clasificación de los xantogranulomas juveniles, de acuerdo al tamaño

Autor	Subtipo	Tamaño
Caputo et al.	Nodular pequeño o papular	2-5 mm
	Nodular grande	5-20 mm
	Gigante	>20 mm
Gianotti et al.	Micronodular	< 10 mm
	Macronodular	10-20 mm

Fuente: Caputo et al.¹⁵ y Gianotti et al.¹⁶.

Las variantes atípicas de XGJ incluyen formas generalizadas, liquenoides, gigantes (>2 cm de diámetro), mixtas, en placa, subcutáneas, anulares, musculares, agrupadas y casos raros tipo cuerno cutáneo^{20,21}.

Con respecto a los XGJ congénitos, la presentación clínica parece ser aún más variada que la de los XGJ clásicos. Suelen ser tumores grandes y solitarios, de morfología atípica, describiéndose en la literatura casos de lesiones subcutáneas profundas, placas infiltrativas, tumores exofíticos y placas agminadas, entre otros²² (fig. 1C). Las dos complicaciones más comunes del XGJ congénito son la cicatrización atrófica y la ulceración, esta última, aparentemente con un mayor riesgo en lesiones exofíticas grandes^{22,23}.

b. Manifestaciones extracutáneas:

Aunque las lesiones de XGJ se encuentran limitadas a la piel en la mayoría de los pacientes, se han descrito múltiples casos de afectación extracutánea aislada o de varios órganos, siendo más común el compromiso ocular. Un estudio retrospectivo reciente, que analizó las distintas series y casos publicados de XGJ en la literatura, encontró que, del total de 2949 casos pediátricos, solo el 0,24% tuvo compromiso intraocular. Por esto, concluyen que el rendimiento de derivar a un niño con XGJ cutáneo sin ningún síntoma o signo ocular o visual para una evaluación oftalmológica parece ser extremadamente bajo²⁴. Otros autores describieron que aproximadamente el 40% de los pacientes con XGJ ocular tenían lesiones cutáneas previas. Estas pueden aparecer antes o después del diagnóstico oftalmológico, con un retraso de 8 a 10 meses²⁵.

El XGJ ocular es casi siempre unilateral y afecta más comúnmente al iris, aunque también se ha descrito afectación de la órbita, el nervio óptico, el coroides y la conjuntiva. El síntoma de presentación más frecuente es el ojo rojo unilateral, seguido por un tumor en el iris o conjuntival. A diferencia de las lesiones cutáneas, el compromiso intraocular no se resuelve espontáneamente y puede provocar hifema, glaucoma y/o pérdida visual^{17,25,26}. Tres factores de riesgo se han sugerido para la afectación ocular: 1) la forma micronodular cutánea de XGJ, 2) lesiones cutáneas múltiples y 3) edad temprana de presentación (≤ 2 años)^{16,17}. En base a esto, sugerimos derivar a oftalmología, en caso de 2 o más XGJ cutáneos o en lesiones de inicio temprano.

El XGJ sistémico es un trastorno histiocítico raro, que se presenta usualmente con múltiples nódulos cutáneos y/o subcutáneos, asociado al compromiso de dos o más órganos viscerales²⁷. A la fecha, solo se han descrito 61 casos de XGJ sistémico, donde los órganos más frecuentemente afectados

han sido: el hígado, el bazo, los pulmones, los ojos y el sistema nervioso central, con casos anecdóticos a nivel del corazón, la médula ósea, el tracto gastrointestinal, el páncreas, los huesos, el retroperitoneo, las glándulas adrenales, los testículos y los riñones^{1,28-30,31}. La edad de presentación es más temprana que el XGJ clásico, con un promedio 5,5 meses y una relación H:M de 1,4:1. Se ha propuesto que las lesiones cutáneas múltiples son un factor de riesgo para el compromiso sistémico, encontrándose este hallazgo en el 67% de los pacientes con XGJ sistémico, teniendo un período de latencia de meses a varios años^{24,29}. Por lo tanto, un estudio de compromiso extracutáneo inicialmente negativo en pacientes con múltiples XGJ, no excluye el desarrollo de enfermedad sistémica en un momento posterior, siendo razonable mantener el estudio diagnóstico en el tiempo.

En el momento del diagnóstico, se debe realizar un examen físico meticuloso para determinar la existencia de compromiso sistémico³². Los signos y síntomas dependen del órgano afectado y van desde un curso asintomático a uno letal. Particularmente, el compromiso del sistema nervioso central y la enfermedad hepática se han asociado con una morbimortalidad significativa^{28,29}.

Los XGJ ocurren en aproximadamente el 5-10% de los pacientes que padecen NF-1³³ (fig. 1D). Esto se encuentra condicionado a la edad del niño, dado que los XGJ tienden a involucionar a la edad en que la NF-1 se vuelve clínicamente evidente. Si bien la relación entre XGJ y NF-1 aún no está del todo clara, hay varios autores que promueven y enfatizan la búsqueda de estigmas de NF-1 en niños con XGJ múltiples³⁴. Se ha reportado una asociación triple de XGJ, NF-1 y leucemia mielomonocítica juvenil (LMMJ), lo que es objeto de frecuentes debates. En 1995, Zvulunov et al.³⁵ concluyeron que esta triple asociación es 30-40 veces más común de lo esperado por el azar y estimó un riesgo de desarrollar LMMJ 20 a 32 veces mayor en niños con NF-1 y XGJ versus aquellos con solo NF-1. No obstante, las limitaciones metodológicas y estadísticas de este estudio podrían haber resultado en una sobreestimación de la asociación. En otras dos series retrospectivas posteriores, no se encontró una mayor incidencia de LMMJ en pacientes con XGJ y NF-1^{36,37}, siendo ratificado por un estudio retrospectivo reciente de casos y controles, donde se evaluaron 739 pacientes con NF-1 en un período de 20 años, reportando una prevalencia de neoplasias malignas de 1,9% (14/739), encontrando XGJ en 28,5% (4/14) de los casos versus un 21% (6/29) de los controles, sin diferencia estadísticamente significativa³³. La ausencia de una relación entre malignidad y XGJ en niños con NF-1 puede brindar tranquilidad a los médicos y a los padres. Debido a que tanto el XGJ como las neoplasias malignas hematológicas y sólidas están asociados con NF-1, su coexistencia en el mismo paciente podría ser solo una coincidencia^{33,38}. Los pacientes con NF-1 deben ser monitorizados por malignidad independiente de la presencia o ausencia de XGJ, sobre todo tumores malignos de la vaina nerviosa periférica³⁹.

Diagnóstico

a. Clínico:

El diagnóstico de XGJ es fundamentalmente clínico, de acuerdo a la historia, evolución y morfología de las

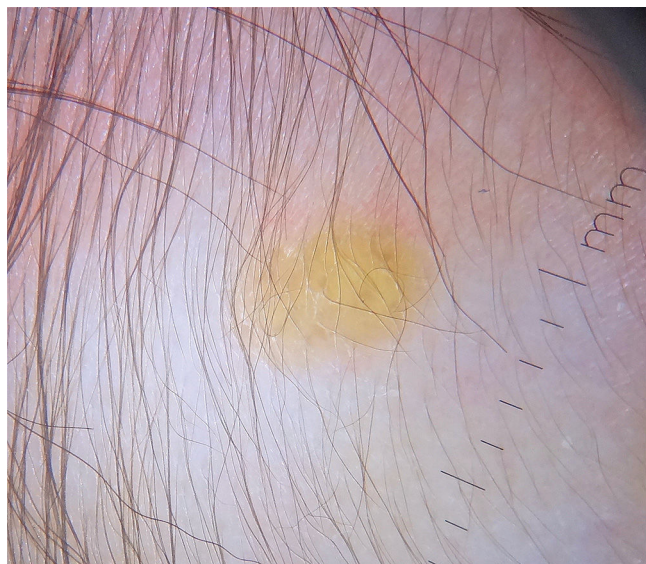

Figura 2 Dermatoscopia: se observa una lesión amarillo pálida con halo eritematoso (patrón «en sol poniente»).

lesiones. En algunos casos se requiere estudio histopatológico e inmunohistoquímico para confirmar el diagnóstico^{2,3}.

b. Dermatoscopia:

La dermatoscopia resulta ser una técnica no invasiva útil en el diagnóstico clínico de XGJ. Se ha descrito un patrón denominado «*sol poniente*», que se caracteriza por un área central amarillo-naranja, que puede mostrar áreas con «nubes» de depósitos de color amarillo pálido y un halo eritematoso, lo que se puede observar en cualquier etapa de la evolución⁴⁰ (fig. 2). También se han descrito telangiectasias lineales periféricas y otras características no específicas, que incluyen: red discreta de pigmento, líneas blanquecinas y vasos finos y ramificados^{40,41}.

c. Histología:

La histología clásica del XGJ muestra una infiltración celular densa, en forma de lámina, no encapsulada y bien delimitada, en la dermis y la porción superior del tejido

celular subcutáneo, mientras que la epidermis y las estructuras cutáneas anexas están indemnes. El infiltrado celular incluye cinco tipos de células principales (vacuoladas, xantomasas, en forma de huso, festoneadas y oncocíticas) en proporciones variables, de variantes monomorfas a mixtas, con diferentes tipos de células gigantes (inespecíficas, cuerpo extraño, Touton y «vidrio esmerilado»)¹¹ (fig. 3A y B). La apariencia microscópica depende principalmente del tiempo de evolución de la lesión: mientras que las lesiones tempranas muestran un infiltrado monomórfico de macrófagos libres de lípidos que pueden ocupar la mayor parte de la dermis, las lesiones maduras contienen abundantes macrófagos espumosos vacuolados y células gigantes multinucleadas de tipo Touton, particularmente en la superficie dermis^{1,11}.

Las células de Touton son típicas de XGJ y se caracterizan por tener un anillo de núcleos alrededor del citoplasma de alto contenido de lípidos. Sin embargo, no se observan en todos los casos, pudiendo estar ausentes hasta en un 15% de los pacientes. Clásicamente se describen las células de Touton como patognomónicas de XGJ, pero pueden encontrarse también en otras lesiones xantomatosas e histiocíticas (enfermedad de Erdheim Chester y xantogranuloma necrobiótico), e incluso dermatofibromas^{1,2}.

Respecto a la inmunohistoquímica, las lesiones de XGJ se tiñen con marcadores de macrófagos, que incluyen: CD68, CD163, KiM1P, anti-FXIIIa, vimentina y anti-CD4, y generalmente son negativos para S-100, CD1a y CD207 (antilangerina), que es específico para las células de Langerhans^{11,42} (fig. 3C).

La microscopia electrónica muestra histiocitos suaves con muchas gotas de lípidos intracitoplasmáticos. Se han descrito otros hallazgos intracitoplasmáticos no específicos, como cuerpos densos, parecidos a gusanos y palomitas de maíz. No se observan los gránulos de Birbeck característicos de las HCL⁴³.

Se ha sugerido como una técnica diagnóstica útil en XGJ, la citología por aspiración con aguja fina. Los frotis citológicos muestran histiocitos mononucleados lipidizados finamente vacuolados y multinucleados con núcleos reniformes u ovales en un fondo de infiltrado inflamatorio de células mixtas, con una proporción variable de linfocitos, neutrófilos y eosinófilos, junto con células gigantes de tipo Touton o cuerpo extraño. Sin embargo, se requiere un alto índice de sospecha por parte del citopatólogo⁴⁴.

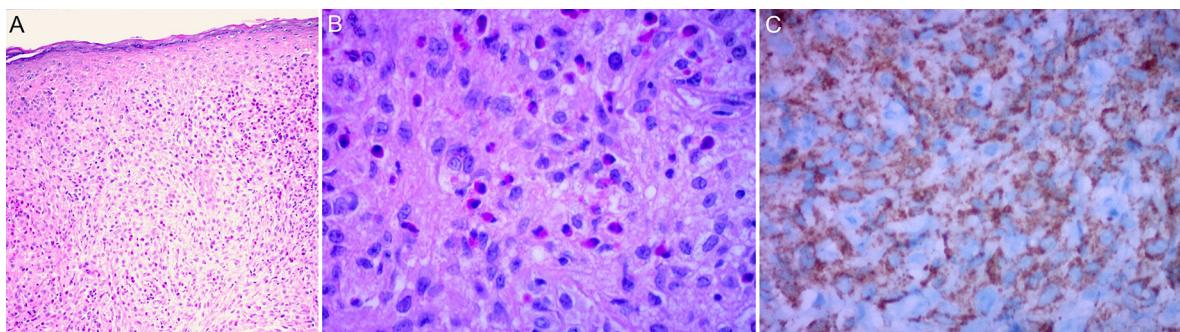


Figura 3 Biopsia de piel: A y B) Infiltrado dérmico de histiocitos y eosinófilos (H/E 40x y 100x, respectivamente). C) Inmunohistoquímica: marcador CD68 positivo.

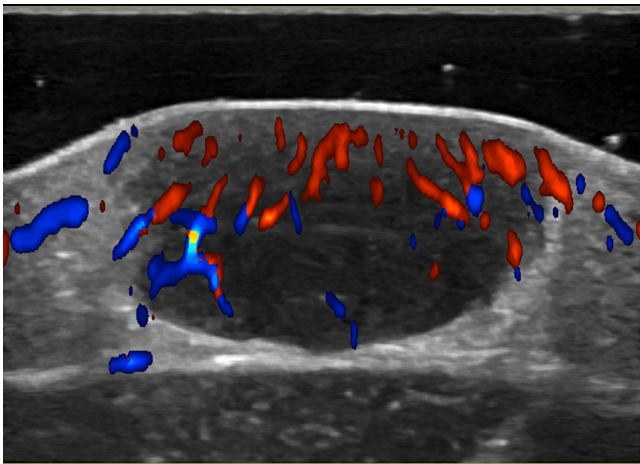


Figura 4 Ecografía doppler color: se observa una formación nodular dérmica que sollevanta la epidermis, hipoecogénica, de aspecto sólido y de contornos bien delimitados. En su interior se distingue mediano grado de vascularización.

d. Ecografía doppler:

Las técnicas no invasivas, como la ecografía doppler, pueden ser útiles en la evaluación y monitorización de las lesiones, como una alternativa a la histología. En el examen ultrasonográfico, se describe un nódulo hipoecoico, bien delimitado, ubicado en el límite dermoepidérmico o dermis, sin realce posterior ni sombra lateral y en algunos casos, con doppler color que muestra vascularización dentro de la lesión, con vasos arteriales finos y de baja velocidad (fig. 4)^{45,46}.

Estudio del compromiso extracutáneo

Considerando que la afectación extracutánea es rara, no existe un consenso sobre la pertinencia de realizar pruebas complementarias en ausencia de signos o síntomas sugestivos³². Höck et al.¹¹ sugieren que, dependiendo de la historia, los estudios diagnósticos pueden incluir un análisis de laboratorio, una ecografía de ganglios linfáticos y de abdomen, radiografía de tórax, examen radiográfico esquelético o una exploración ósea con radionúclidos, tomografía computarizada o una resonancia magnética del cerebro y un examen oftalmológico, además del examen completo de la piel. Por otro lado, basado en el caso de un lactante de 2 meses con afectación cutánea, pulmonar y hepática, Meyer et al.⁴⁷ sugieren que todos los niños con ≥ 2 XGJ cutáneos deben someterse a una evaluación de XGJ sistémico, incluyendo tomografía computarizada o resonancia magnética de cerebro/tórax/abdomen. Si se sospecha una lesión cardíaca, se debe realizar una ecocardiografía doppler. La evaluación de laboratorio debe incluir un hemograma completo (que puede conducir a una aspiración/biopsia de médula ósea si hay citopenias), un perfil metabólico completo que incluya pruebas de función renal y hepática.

Considerando los escasos reportes de XGJ sistémico y la evolución de carácter benigno y autolimitada de las lesiones cutáneas y extracutáneas, nos parece coherente realizar el estudio diagnóstico, según la sintomatología, el examen

físico y los órganos más comúnmente afectados (fig. 5). Sin embargo, se requiere el diseño de estudios que permitan mejorar la evidencia para entregar recomendaciones más precisas.

Diagnóstico diferencial

El diagnóstico diferencial del XGJ depende de su presentación clínica y sitio afectado e incluye enfermedades benignas y malignas.

Una de las principales entidades con las que se debe diferenciar, considerando su tratamiento y pronóstico, son las HCL, sobre todo en casos de lesiones cutáneas múltiples y XGJ sistémico. La histología permite el diagnóstico, dado que en la HCL se observan núcleos celulares en forma de «grano de café», además de la inmunohistoquímica con marcadores S-100, CD1a y CD207 positivos. Existen varios reportes de XGJ en pacientes con HCL, con un período de diferencia menor a 5 años, lo que estaría explicado por una relación biológica entre ambas entidades o un mecanismo desconocido de transformación de la HCL a XGJ, mediado por la quimioterapia, dado que la mayoría de los reportes habían sido tratados o se encontraban en tratamiento con quimioterapéuticos cuando desarrollaron el XGJ^{48,49}.

Otro diagnóstico diferencial importante son algunas formas de HCNL como la histiocitosis cefálica benigna, el xantogranuloma necrobiótico y la reticulohistiocitosis multicéntrica^{2,27,50}. El XGJ de tipo nodular pequeño puede ser difícil de distinguir de la histiocitosis cefálica benigna, sin embargo, se han sugerido algunas características clínicas a favor de esta última, tales como: la distribución simétrica de sus lesiones, la progresión cefalocaudal, el infrecuente compromiso palmo-plantar, nasal y de cuero cabelludo, además del nulo compromiso sistémico⁵¹.

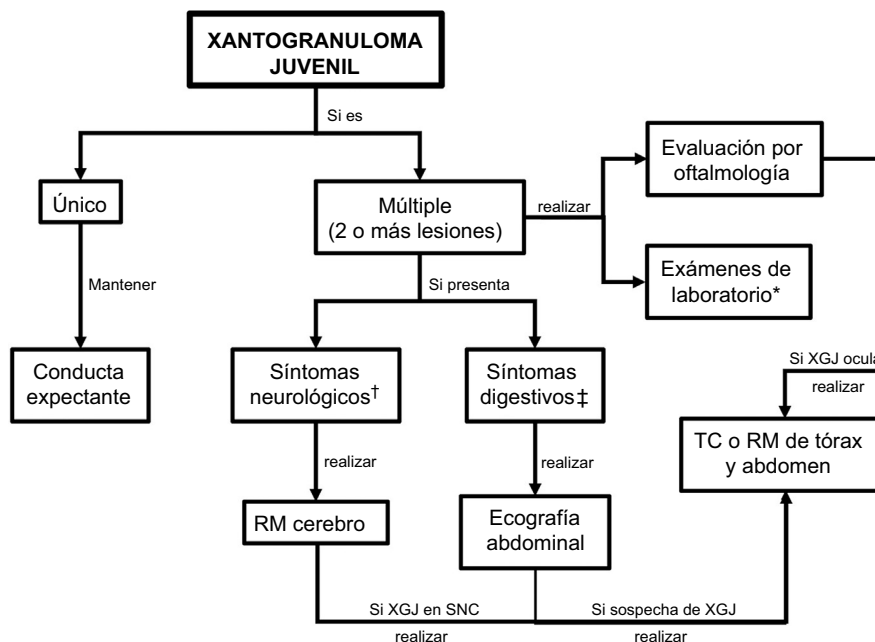
También pueden simular ser XGJ lesiones tales como: neurotecoma celular pediátrico, xantomas tuberosos, moluscos contagiosos, mastocitosis cutánea máculo-papular, mastocitomas, hemangiomas, neurofibromas, dermatofibromas, nevos de spitz, histiocitomas, reticulohistiocitosis congénita, sarcoidosis, xantomas, entre otros^{9,52-54}.

Tratamiento

Con respecto a la terapia, se debe considerar que los XGJ normalmente siguen un curso benigno, con remisión espontánea en aproximadamente 3-6 años, por lo que no suelen requerir tratamiento^{1,2}. Sin embargo, en algunos casos de xantogranulomas de inicio en la adultez, las lesiones tienden a persistir, con menos probabilidad de autoinvolución⁵⁵.

En caso de deterioro funcional o alta tensión psicológica debido al compromiso visible, sobre todo en los padres, las lesiones solitarias pueden extirparse quirúrgicamente o tratarse con otros métodos destructivos, como el láser de CO₂. Para el caso de las lesiones múltiples y asintomáticas, la política de «esperar y ver» es la primera opción en la gran mayoría de los casos¹¹.

En los casos de XGJ ocular, se suelen usar corticoides tópicos o intralesionales y en caso de lesiones rápidamente progresivas o el desarrollo de complicaciones, como el glaucoma o el hifema, se puede requerir el uso de corticoides



*Pruebas hepáticas y hemograma. En caso de haber citopenias, evaluar estudio de médula ósea.

†Cefalea, convulsiones, déficit neurológico.

‡Dolor abdominal, ictericia, ascitis, pruebas hepáticas alteradas.

^Considerar en caso de XGJ de inicio precoz (menores de 2 años).

Abreviaciones: RM, resonancia magnética; XGL, xantogranuloma juvenil; TC, tomografía computarizada; SNC, sistema nervioso central.

Figura 5 Algoritmo de manejo y estudio de compromiso extracutáneo.

sistémicos o cirugía, existiendo algunos escasos reportes con buena respuesta a radioterapia y quimioterapia^{25,29}.

En XGJ sistémico, las indicaciones de tratamiento dependen del grado de disfunción visceral que generen estas lesiones benignas. La estrategia de «esperar y ver» se recomienda en la mayoría de los casos, considerando que muchos de estos tendrán un curso autolimitado. De esta forma, la terapia debe iniciarse cuando el XGJ interfiere con las funciones vitales de los órganos. Se informan diversas estrategias de tratamiento que incluyen: resección quirúrgica, radioterapia y/o quimioterapia con esquemas usados en HCL, con prednisona y vinblastina, y en casos refractarios citarabina y 2-clorodeoxiadenosina^{3,29,53}. Sin embargo, debido al número limitado de casos reportados, no se cuenta con pautas de tratamiento, requiriéndose un tratamiento individualizado y multidisciplinario.

Conclusión

EL XGJ es una entidad poco frecuente, con un amplio espectro de manifestaciones clínicas, que requiere una evaluación exhaustiva que permita el diagnóstico del compromiso extracutáneo. Para ello, de acuerdo con la poca evidencia disponible, el estudio diagnóstico dirigido según los hallazgos clínicos, parece ser una estrategia razonable en el manejo de estos pacientes. El tratamiento suele ser expectante, sin embargo, en casos sistémicos se puede requerir el uso de agentes quimioterapéuticos, siendo necesario el diseño de estudios que evalúen los distintos esquemas, para

optimizar su uso específico en esta multifacética enfermedad.

Conflicto de intereses

Los autores declaran no tener ningún conflicto de intereses.

Bibliografía

1. Dehner LP. Juvenile xanthogranulomas in the first two decades of life: A Clinicopathologic Study of 174 cases with cutaneous and extracutaneous manifestations. *Am J Surg Pathol*. 2003;27:579-93.
2. Luder CM, Nordmann TM, Ramelyte E, Mühleisen B, Kerl K, Guenova E, et al. Histiocytosis - cutaneous manifestations of hematopoietic neoplasm and non-neoplastic histiocytic proliferations. *J Eur Acad Dermatol Venereol JEADV*. 2018;32:926-34.
3. Haroche J, Abla O. Uncommon histiocytic disorders: Rosai-Dorfman, juvenile xanthogranuloma, and Erdheim-Chester disease. *Hematol Am Soc Hematol Educ Program*. 2015;2015:571-8.
4. Adamson N. Congenital xanthoma multiplex in a child. *Br J Dermatol*. 1905;17:222-3.
5. McDonagh J. A contribution to our knowledge of the naevoxantho-endothelioma. *Br J Dermatol*. 1912;24:85.
6. Helwig E, Hackney V. Juvenile xanthogranuloma (nevoxantho-endothelioma). *Am J Pathol*. 1954;30:365.
7. Cypel TK, Zuker RM. Juvenile xanthogranuloma: case report and review of the literature. *Can J Plast Surg*. 2008;16:175-177.

8. Hernandez-Martin A, Baselga E, Drolet BA, Esterly NB. Juvenile xanthogranuloma. *J Am Acad Dermatol.* 1997;36:355–67, quiz 368–9.
9. Cichewicz A, Biatacka A, Męcińska-Jundziłł K, Adamska U, Biatacki M, Neska-Długosz I, et al. Congenital multiple juvenile xanthogranuloma. *Adv Dermatol Allergol.* 2019;36:365–8.
10. Janssen D, Harms D. Juvenile xanthogranuloma in childhood and adolescence: A clinicopathologic study of 129 patients from the Kiel Pediatric Tumor Registry. *Am J Surg Pathol.* 2005;29:21–8.
11. Höck M, Zelger B, Schweigmann G, Brunner B, Zelger B, Kropshofer G, et al. The various clinical spectra of juvenile xanthogranuloma: imaging for two case reports and review of the literature. *BMC Pediatr.* 2019;19:128.
12. Collin M, Bigley V, McClain KL, Allen CE. Cell(s) of Origin of Langerhans Cell Histiocytosis. *Hematol Oncol Clin North Am.* 2015;29:825–38.
13. Chakraborty R, Hampton OA, Shen X, Simko SJ, Shih A, Abhyankar H, et al. Mutually exclusive recurrent somatic mutations in MAP2K1 and BRAF support a central role for ERK activation in LCH pathogenesis. *Blood.* 2014;124:3007–15.
14. Bergman R, Aviram M, Shemer A, Oiknine Y, Vardi DA, Friedman-Birnbaum R. Enhanced low-density lipoprotein degradation and cholesterol synthesis in monocyte-derived macrophages of patients with adult xanthogranulomatosis. *J Invest Dermatol.* 1993;101:880–2.
15. Caputo R, Grimalt R, Gelmetti C, Cottoni F. Unusual aspects of juvenile xanthogranuloma. *J Am Acad Dermatol.* 1993;29:868–70.
16. Gianotti F, Caputo R. Histiocytic syndromes: A review. *J Am Acad Dermatol.* 1985;13:383–404.
17. Chang MW. Update on juvenile xanthogranuloma: Unusual cutaneous and systemic variants. *Semin Cutan Med Surg.* 1999;18:195–205.
18. Buján MM, Sosa G, Cervini AB, Laterza A, Pierini AM. Xantogranuloma juvenil: experiencia en un hospital pediátrico. *Dermatol Argent.* 2010;16:262–7.
19. Newman B, Hu W, Nigro K, Gilliam AC. Aggressive histiocytic disorders that can involve the skin. *J Am Acad Dermatol.* 2007;56:302–16.
20. Moon SH, Cho SH, Lee JD, Kim HS. A Case of Segmental (Zosteriform) Juvenile Xanthogranuloma. *Ann Dermatol.* 2017;29:806.
21. Irají F, Ganjei Z, Kazempour S. Cutaneous horn: A rare subtype of juvenile xanthogranuloma. *Clin Case Rep.* 2020;8:65–7.
22. Oza VS, Stringer T, Campbell C, Hinds B, Chamlin SL, Frieden IJ, et al. Congenital-type juvenile xanthogranuloma: A case series and literature review. *Pediatr Dermatol.* 2018;35:582–7.
23. Moon H-R, Won CH, Chang SE, Lee MW, Choi JH, Moon KC. Superficial and deep infiltrating congenital juvenile xanthogranuloma involving multiple skeletal muscles and associated with ulceration and generalized postinvolution atrophy. *Pediatr Dermatol.* 2015;32:431–2.
24. Samuelov L, Kinori M, Chamlin SL, Wagner A, Kenner-Bell BM, Paller AS, et al. Risk of intraocular and other extracutaneous involvement in patients with cutaneous juvenile xanthogranuloma. *Pediatr Dermatol.* 2018;35:329–35.
25. Samara WA, Khoo CTL, Say EAT, Saktanasate J, Eagle RC, Shields JA, et al. Juvenile xanthogranuloma involving the eye and ocular adnexa: Tumor control visual outcomes, and globe salvage in 30 patients. *Ophthalmology.* 2015;122:2130–8.
26. Meyer P, Graeff E, Kohler C, Munier F, Bruder E. Juvenile xanthogranuloma involving concurrent iris and skin: Clinical, pathological and molecular pathological evaluations. *Am J Ophthalmol Case Rep.* 2018;9:10–3.
27. Stover DG, Alapati S, Regueira O, Turner C, Whitlock JA. Treatment of juvenile xanthogranuloma. *Pediatr Blood Cancer.* 2008;51:130–3.
28. Freyer DR, Kohut G. Juvenile xanthogranuloma: Forms of systemic disease and their clinical implications. *J Pediatr.* 1996;129:11.
29. Maintz L, Wenzel J, Irnich M, Reinhard H, Bieber T. Successful treatment of systemic juvenile xanthogranulomatosis with cytarabine and 2-chlorodeoxyadenosine: case report and review of the literature. *Br J Dermatol.* 2017;176:481–7.
30. Mitra S, Gupta S, Menon P, Rao KLN, Bal A. Juvenile Xanthogranuloma: Presenting as an Isolated Renal Involvement. *Fetal Pediatr Pathol.* 2016;35:420–4.
31. Maeda M, Morimoto A, Shioda Y, Asano T, Koga Y, Nakazawa Y, et al. Long-term outcomes of children with extracutaneous juvenile xanthogranulomas in Japan. *Pediatr Blood Cancer.* 2020:67.
32. da Silva SP, Viveiros C, Almeida R, Pereira MA, Vaz R, Portela A. Juvenile xanthogranuloma: A case report. *Rev Paul Pediatr.* 2019;37:257–60.
33. Liy-Wong C, Mohammed J, Carleton A, Pope E, Parkin P, Lara-Corrales I. The relationship between neurofibromatosis type 1, juvenile xanthogranuloma, and malignancy: A retrospective case-control study. *J Am Acad Dermatol.* 2017;76:1084–7.
34. Jans SRR, Schomerus E, Bygum A. Neurofibromatosis type 1 diagnosed in a child based on multiple juvenile xanthogranulomas and juvenile myelomonocytic leukemia. *Pediatr Dermatol.* 2015;32:e29–32.
35. Zvulunov A. Juvenile xanthogranuloma, neurofibromatosis, and juvenile chronic myelogenous leukemia World statistical analysis. *Arch Dermatol.* 1995;131:904–8.
36. Cambiaghi S, Restano L, Caputo R. Juvenile xanthogranuloma associated with neurofibromatosis 1: 14 patients without evidence of hematologic malignancies. *Pediatr Dermatol.* 2004;21:97–101.
37. Huson SM, Harper PS, Compston DA. Von Recklinghausen neurofibromatosis. A clinical and population study in south-east Wales. *Brain J Neurol.* 1988;111 Pt 6:1355–81.
38. Ly KI, Blakeley JO. The Diagnosis and Management of Neurofibromatosis Type 1. *Med Clin North Am.* 2019;103:1035–54.
39. France Network NF, Bergqvist C, Servy A, Valeyrie-Allanore L, Ferkal S, Combemale P, et al. Neurofibromatosis 1 French national guidelines based on an extensive literature review since 1966. *Orphanet J Rare Dis.* 2020;15:37.
40. Palmer A, Bowling J. Dermoscopic appearance of juvenile xanthogranuloma. *Dermatology.* 2007;215:256–9.
41. Oliveira TE, de, Tarlé RG, Mesquita LA, de F. Dermoscopy in the diagnosis of juvenile xanthogranuloma. *An Bras Dermatol.* 2018;93:138–40.
42. Sangüeza OP, Salmon JK, White CR, Beckstead JH. Juvenile xanthogranuloma: a clinical, histopathologic and immunohistochemical study. *J Cutan Pathol.* 1995;22:327–35.
43. Chikwava K, Jaffe R. Paediatric histiocytic tumors. *Diagn Histo-pathol.* 2014;20:56–66.
44. Chauhan S, Diwaker P, Singh A, Gogoi P, Arora VK. Cytological diagnosis of juvenile xanthogranuloma: A rare histiocytic disorder. *Diagn Cytopathol.* 2020;48:66–70.
45. Niklitschek S, Niklitschek I, González S, Wortsman X. Color doppler sonography of cutaneous juvenile xanthogranuloma with clinical and histologic correlations. *J Ultrasound Med.* 2016;35:212–3.
46. Piłat P, Borzęcki A, Jazienicki M, Gerkowicz A, Krasowska D. High-frequency ultrasound in the diagnosis of selected non-melanoma skin nodular lesions. *Adv Dermatol Allergol.* 2019;36:572–80.
47. Meyer M, Grimes A, Becker E, Browning J, Assanasen C, Libow L, et al. Systemic juvenile xanthogranuloma: a case report and brief review. *Clin Exp Dermatol.* 2018;43:642–4.
48. Ram R, Marolf MD, Chévez-Barrios P, Herce HH. Juvenile xanthogranuloma in a pediatric patient with langerhans cell histiocytosis. *Ocul Oncol Pathol.* 2018;4:141–4.

49. Yu H, Kong J, Gu Y, Ling B, Xi Z, Yao Z. A child with coexistent juvenile xanthogranuloma and Langerhans cell histiocytosis. *J Am Acad Dermatol*. 2010;62:329–32.
50. Krooks J, Minkov M, Weatherall AG. Langerhans cell histiocytosis in children: Diagnosis, differential diagnosis, treatment, sequelae, and standardized follow-up. *J Am Acad Dermatol*. 2018;78:1047–56.
51. Polat Ekinci A, Buyukbabani N, Baykal C. Novel clinical observations on benign cephalic histiocytosis in a large series. *Pediatr Dermatol*. 2017;34:392–7.
52. Murphrey M, Huy Nguyen A, White KP, Krol A, Bernert R, Yarbrough K. Pediatric cellular neurothekeoma: Seven cases and systematic review of the literature. *Pediatr Dermatol*. 2020;37:320–5.
53. Pajaziti L, Hapçiu SR, Pajaziti A. Juvenile xanthogranuloma: a case report and review of the literature. *BMC Res Notes*. 2014;7:174.
54. Vahabi-Amlashi S, Hoseininezhad M, Tafazzoli Z. Juvenile Xanthogranuloma: Case Report and Literature Review. *Int Med Case Rep J*. 2020;13:65–9.
55. Yoon D, Jang D, Byun HJ, Park CS, Park J-H, Lee JH, et al. A case of generalized xanthogranuloma with systemic involvement. *JAAD Case Rep*. 2019;5:1097–100.