

7. Jabbari A, Suárez-Fariñas M, Fuentes-Duculan J, Gonzalez J, Cueto I, Franks AG Jr, et al. Dominant Th1 and minimal Th17 skewing in discoid lupus revealed by transcriptomic comparison with psoriasis. *J Invest Dermatol.* 2014;134:87–95.

M. Yamamoto* y T. Yamamoto

Departamento de Dermatología, Universidad Médica de Fukushima, Fukushima, Japón

*Autor para correspondencia.

Correo electrónico: toyamade@fmu.ac.jp (M. Yamamoto).

18 de octubre de 2018 3 de febrero de 2019

<https://doi.org/10.1016/j.ad.2019.02.030>

0001-7310/ © 2020 AEDV. Publicado por Elsevier España, S.L.U.

Este es un artículo Open Access bajo la licencia CC BY-NC-ND

(<http://creativecommons.org/licenses/by-nc-nd/4.0/>).

Síndrome de Sweet criptococoide: simulador de criptococosis tanto clínica como histológicamente



Cryptococoid Sweet Syndrome: A Clinical and Histologic Imitator of Cryptococcosis

Sr. Director:

Síndrome de Sweet criptococoide es un término acuñado recientemente por Wilson J et al.¹ para describir una variedad poco frecuente de síndrome de Sweet, cuya imagen histológica es indistinguible en hematoxilina y eosina de una criptococosis gelatinosa. El diagnóstico se establece por la positividad de la tinción para mieloperoxidasa en presencia de tinciones negativas para hongos. Hasta la fecha se han reportado 8 casos de dermatosis neutrofilicas con estas características histopatológicas, siempre en revistas de dermatopatología¹⁻⁴. Presentamos un nuevo caso de síndrome de Sweet criptococoide, en donde la infección por *Cryptococcus* sp. no se planteó solamente por la imagen histopatológica, sino también por las características clínicas de las lesiones cutáneas.

Caso clínico

Una mujer de 18 años presentaba una historia de brotes de diferentes dermatosis neutrofilicas (pioderma gangrenoso y síndrome de Sweet) entre los 6 y los 12 años. Posteriormente, desarrolló una vasculitis ANCA positiva, con una insuficiencia renal terminal e hipertensión arterial maligna, por lo que ingresó en hemodiálisis. La paciente estaba en tratamiento con azatioprina, prednisona, losartán, valaciclovir y trimetoprim sulfametoxazol. A las 48 horas de haberse realizado una angiorresonancia presentó unas lesiones moluscoideas en la cara (fig. 1) y ampollas y lesiones eritematosas en el dorso de las manos, acompañado de fiebre y una neutrofilia de 9.910 neutrófilos/mm³ (82,5% leucocitos). Con la sospecha de una reacción adversa al contraste se administraron bolos de metilprednisolona y fue evaluada por el servicio de dermatología. Con la sospecha de un cuadro infeccioso (criptococosis, tuberculosis, histoplasmosis u otro) se realizaron biopsias y se tomaron muestras microbiológicas. Las lesiones se resolvieron en pocos días y la paciente se mantuvo sin lesiones y con excelente estado general.

La histología mostró un infiltrado inflamatorio dérmico con neutrófilos, espacios vacuolados y la presencia de estructuras levaduriformes que impresionaban tener cápsula, imagen sugestiva de una criptococosis gelatinosa (fig. 2). Sin embargo, las lesiones cutáneas habían involucionado con tratamiento corticoideo, la radiografía de tórax fue normal y los cultivos, tinciones especiales, además de la antigenemia para *Cryptococcus* sp. resultaron negativos

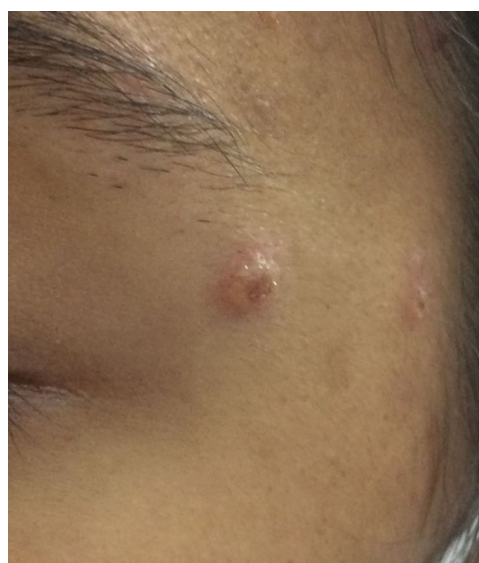

Figura 1 Lesión moluscoide en la cara.

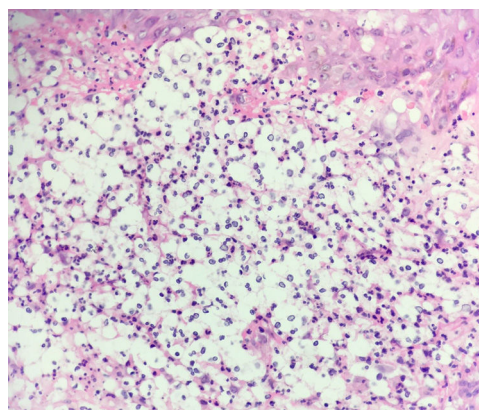


Figura 2 Biopsia de lesión moluscoide de la cara que muestra espacios vacuolados, neutrófilos y estructuras levaduriformes que impresionan tener cápsula, como se ve en criptococosis gelatinosa (H-E 400×).

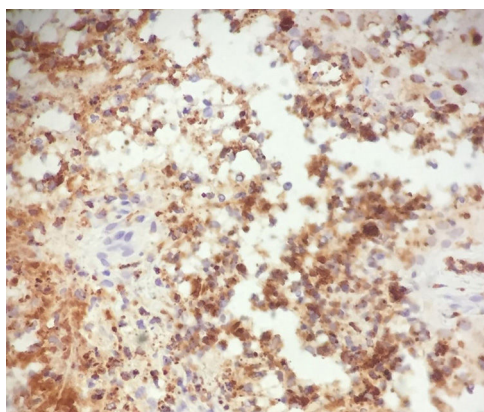


Figura 3 Inmunomarcación con MPO (H-E 400×).

Dado el antecedente de dermatosis neutrofílica, la presencia de fiebre y neutrofilia, la resolución del cuadro con tratamiento corticoideo y la negatividad de los estudios microbiológicos se realizó el diagnóstico de síndrome de Sweet criptococoide. El inmunomarcaje para mieloperoxidasa confirmó el diagnóstico (fig. 3).

Discusión

Si bien el término síndrome de Sweet criptococoide fue instaurado en el año 2017 por Wilson et al. la descripción de los primeros casos de este fenómeno histológico fue hecha por Ko et al. en 2013². Estos autores mostraron 3 casos de dermatosis neutrofílicas donde la imagen histológica evidenció un infiltrado inflamatorio dérmico con neutrófilos, espacios vacuolados y estructuras basofílicas levaduriformes que impresionaban de estar encapsuladas, imagen muy sugestiva de una criptococosis diseminada.

Los estudios microbiológicos y las tinciones especiales no confirmaron la infección en ninguno de los 3 casos. En 2 de ellos se realizó microscopía electrónica que mostró neutrófilos autolisados.

La causa de este fenómeno todavía es cuestión de debate. Ko et al. postulan que pueda deberse a una necrosis celular programada autofágica que determina una extensa vacuolización citoplasmática. Otra posibilidad es que se deba a artefactos de técnica de laboratorio. Por último, dado que los 3 pacientes originales eran mujeres mayores de 75 años, los autores sugieren la posibilidad de que este fenómeno se relacione con alteraciones degenerativas del colágeno. Sin embargo, esta hipótesis no concordaría con una edad baja de los pacientes, en particular el nuestro, el más joven de los reportados hasta el momento (18 años).

Cabe destacar que, hasta la fecha, en todos los casos publicados la sospecha de criptococosis surge a partir de una imagen histológica sugestiva, en ningún caso se había planteado una infección por *Criptococcus* sp. como diagnóstico clínico. Por lo tanto, consideramos que el síndrome de Sweet criptococoide constituye un desafío diagnóstico no solo para los patólogos, sino también para los clínicos, y resalta el concepto de que en todo proceso infeccioso el diagnóstico definitivo debe cumplir criterios clínicos, histopatológicos y microbiológicos.

Por otro lado, el presente síndrome de Sweet criptococoide se presenta asociado a una vasculitis ANCA positiva. La

asociación entre dermatosis neutrofílicas y vasculitis ANCA positivas es conocida, si bien su vinculación patogénica no está aclarada⁵. En este contexto es importante resaltar que este tipo de cambios histológicos también se han reportado en vasculitis, por lo que es un diagnóstico que también debe considerarse entre los diferenciales⁶.

En conclusión, presentamos un nuevo caso de síndrome de Sweet criptococoide en donde el diagnóstico diferencial con criptococosis diseminada lo generó no solo el aspecto histológico, sino también el cuadro clínico (pápulas moluscoideas, de aparición súbita en una paciente inmunodeprimida). Por lo tanto, frente una sospecha clínica e histológica de criptococosis diseminada, debemos considerar el síndrome de Sweet como un diagnóstico diferencial, fundamentalmente si no se cumplen los criterios microbiológicos pertinentes.

Conflicto de intereses

Los autores declaran no tener ningún conflicto de intereses.

Bibliografía

1. Wilson J, Gleghorn K, Kelly B. Cryptococoid Sweet's syndrome: Two reports of Sweet's syndrome mimicking cutaneous cryptococcosis. *J Cut Pathol*. 2017;44:413-9.
2. Ko JS, Fernandez AP, Anderson KA, Burdick LM, Billings SD, Procop GW, et al. Morphologic mimickers of *Cryptococcus* occurring within inflammatory infiltrates in the setting of neutrophilic dermatitis: A series of three cases highlighting clinical dilemmas associated with a novel histopathologic pitfall. *J Cut Pathol*. 2013;40:38-45.
3. Byekova YA, Shedd AD, Schiro JA, Barret TL, Lewin MR. An additional case of neutrophilic dermatosis histopathologically mimicking *Cryptococcus* in a patient with Sweet's syndrome. *J Cut Pathol*. 2014;41:972-4.
4. Wilson TC, Stone MC, Swick BL. Histiocytoid Sweet syndrome with haloed myeloid cells masquerading as cryptococcal infection. *Am J Dermatopathol*. 2014;36:264-9.
5. De Boysson H, Martin Silva N, deMoreuil C, Néel A, de Menthon M, Meyer O, et al. Neutrophilic dermatoses in antineutrophil cytoplasmic antibody-associated vasculitis: A French multicenter study of 17 cases and literature review. *Medicine (Baltimore)*. 2016;95:e2957.
6. Fresco A, Wang J, Krausz A, Chan A, Franco L, Garelik J, et al. *Cryptococcus*-like changes in the setting of vasculitis. *J Cutan Pathol*. 2019;46:143-7.

M.E. Mazzei*, A. Guerra, L. Dufrechou y M. Vola

Cátedra de Dermatología, Hospital de Clínicas, Facultad de Medicina, Universidad de la República Oriental del Uruguay (UDELAR), Montevideo, Uruguay

* Autor para correspondencia.

Correo electrónico: marumazzei@hotmail.com
(M.E. Mazzei).

<https://doi.org/10.1016/j.ad.2019.03.022>

0001-7310/ © 2020 AEDV. Publicado por Elsevier España, S.L.U. Este es un artículo Open Access bajo la licencia CC BY-NC-ND (<http://creativecommons.org/licenses/by-nc-nd/4.0/>).