

CASOS PARA EL DIAGNÓSTICO

Melanoniquia estriada y síndrome del túnel del carpo: una asociación escasamente reportada

Longitudinal Melanonychia and Carpal Tunnel Syndrome: A Rarely Reported Association

Presentación del caso

Paciente mujer de 53 años, de fototipo III de Fitzpatrick, consultó por lesiones ungueales asintomáticas de 4-5 años de evolución, de crecimiento progresivo, en el segundo y tercer dedos de la mano dominante, derecha (fig. 1). Negaba antecedentes personales o familiares de melanoma o de otro cáncer cutáneo. Sin otra enfermedad concomitante, no tomaba ninguna medicación. No realizaba trabajos manuales que implicasen traumatismo, ni en su oficio ni en el tiempo de ocio.

A la exploración física, se observaba, en el segundo y tercer dedos de la mano dominante (diestra) melanoniquia estriada longitudinal de color marrón oscuro, formada por bandas estrechas de coloración y grosor homogéneo entre sí. No aparecía signo de Hutchinson. No presentaba afectación del resto de las uñas de esa mano, de la mano contralateral

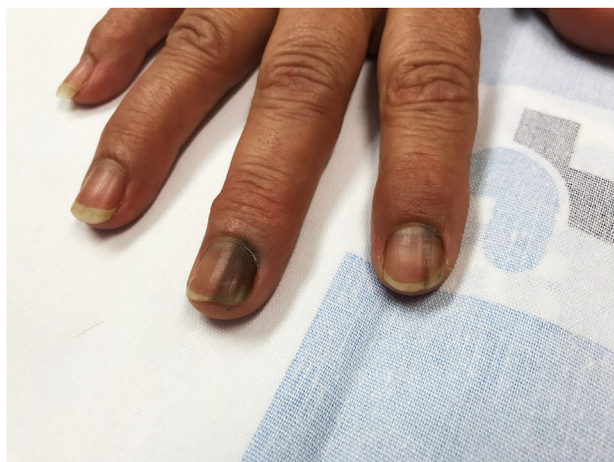

Figura 1



o de los pies (fig. 2a y b). No se objetivó pigmentación de mucosas.

A los 3 y 6 meses, en revisión, las lesiones se mantenían estables.

La biopsia de matriz ungueal confirmó la ausencia de proliferaciones melanocíticas significativas.

Al reinterrogar a la paciente, únicamente destacaba como antecedente una intervención quirúrgica liberadora del túnel del carpo previa a la aparición de las lesiones ungueales en la mano derecha, que precisó reintervención tras 2 años por reproducción de la sintomatología. En el electroneurograma se objetivaba una neuropatía focal sensitivo-motora del nervio mediano en la muñeca, de intensidad moderada. En la actualidad se encuentra pendiente de nueva intervención por el mismo motivo.

Diagnóstico y comentarios

La presencia de melanina en la lámina ungueal recibe el nombre de melanoniquia. Si esta adquiere una morfología lineal, desde el pliegue ungueal proximal hasta el distal, se denomina melanoniquia longitudinal. Esta melanina procede de los melanocitos de la matriz ungueal, los cuales están en su mayoría en un estado inactivo quiescente. Cuando se activan, pueden producir melanoniquia mediante la activación melanocítica o hiperplasia melanocítica¹.

Las causas de melanoniquia por activación melanocítica son múltiples: fisiológicas (racial, embarazo), regionales (traumatismos agudos o repetidos, calzado ajustado, cuerpo extraño subungueal, hiperpigmentación postinflamatoria y *síndrome del túnel del carpo*), dermatológicas (psoriasis, liquen plano), sistémicas (síndrome de Cushing, síndrome de Addison), iatrogénicas (medicación, radioterapia, fototerapia) y otras, como el síndrome de Laugier-Hunziker o el de Peutz-Jeghers¹⁻⁴. Las causas de melanoniquia por hiperplasia melanocítica incluyen lentigo, nevus y melanoma¹.

Por lo general, las melanoniquias de causa traumática afectan más al pulgar, segundo y tercer dedos de la mano dominante (pinza y agarre) y al primero o cuarto y quinto dedos de los pies¹.

El síndrome del túnel carpiano es la principal causa de acroparestesias en la extremidad superior, siendo bilateral en un 50% de los casos. Es más frecuente en mujeres entre los 40 y 60 años. Se produce por la compresión del nervio mediano en el túnel formado por los huesos carpianos y el

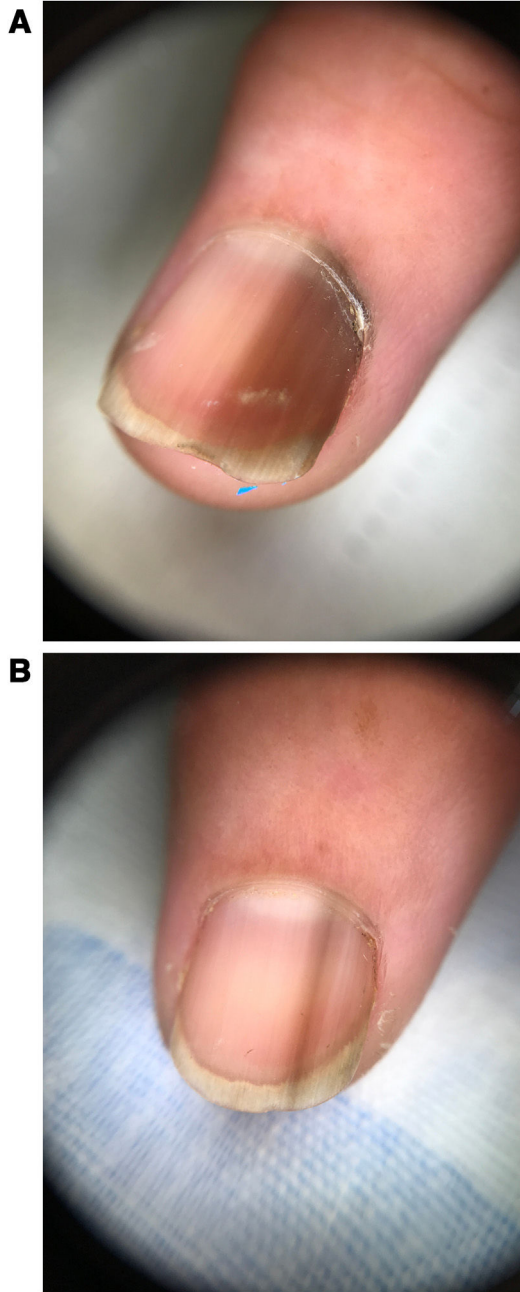


Figura 2

ligamento carpiano transverso. Este nervio proporciona sensibilidad y movimiento, en su parte posterior, a los dedos pulgar, índice y medio, así como a parte del anular. Por ello, la sintomatología más frecuente consiste en hormigueo en las zonas inervadas, afectando la movilidad y sensibilidad en

casos avanzados. Entre las manifestaciones cutáneas del síndrome del túnel carpiano, frecuentemente unilaterales, se incluyen ulceraciones necróticas y cambios esclerodermiformes (por afectación de fibras sensoriales y autónomas). En las uñas se han descrito: hipertrofia de la cutícula, cambios en la coloración, líneas de Beau, hiperqueratosis subungueal, onicomadesis y un caso de melanoniquia, aunque la causa es desconocida. Las manifestaciones cutáneas suelen indicar afectación grave del nervio mediano⁵.

En nuestro caso, el hecho de que se trate de una melanoniquia con bordes netos regulares, que afecta a varios dedos y se mantenga estable en el tiempo es tranquilizador². En caso de ausencia de estos factores sería necesaria biopsia confirmatoria.

Resulta complicado encontrar casos reportados de melanoniquia longitudinal en pacientes afectados del síndrome del túnel carpiano⁶, a pesar de estar recogida como causa infrecuente. La etiología de estos cambios ungueales es desconocida y se cree multifactorial, con un probable papel preponderante de los microtraumatismos por denervación sensorial. Presentamos un caso de melanoniquia asociada a síndrome del túnel carpiano avanzado e intervenido, en una paciente en la que excluimos otras causas de melanoniquia longitudinal, siendo esta una asociación escasamente reportada.

Conflicto de intereses

Los autores declaran no tener ningún conflicto de intereses.

Bibliografía

1. André J, Lateur N. Pigmented nail disorders. *Dermatologic Clinics*. 2006;24:329–39.
2. Alca E, Salomón M, Bravo F, Melgarejo C. Melanoma subungueal: reporte de un caso. *Folia Dermatol Peru*. 2008;19:88–93.
3. Chang P. Discromía ungueal. Reporte de 100 casos 2009;9. *Dermatología CMQ*. 2009;7:234–42.
4. Aratari E, Regesta G, Rebora A. Carpal tunnel syndrome appearing with prominent skin symptoms. *Arch Dermatol*. 1984;120:517–9.
5. Pont Sanjuán V, Millán Parrilla F, Gimeno Carpio E. Lesiones cutáneas en el síndrome del túnel carpiano. *Piel*. 2007;22:72–7.
6. Rodríguez AM, de la Luz Acosta Nieto M. Melanoniquia longitudinal. A propósito de un caso. *Rev Cent Dermatol Pascua*. 2000;9:117–9.

R. García Castro*, S. Blanco Barrios y A.M. González Pérez

Servicio de Dermatología, Hospital Clínico Universitario de Salamanca, Salamanca, España

* Autor para correspondencia.

Correo electrónico: rgarciacastro@saludcastillayleon.es (R. García Castro).