

IMÁGENES EN DERMATOLOGÍA

Linfogranuloma venéreo en ulceración perianal Venereal Lymphogranuloma in an Area of Perianal Ulceration



M. Díez-Martínez^{a,c,*}, A. Gimeno-Gascón^{b,c} y J. Portilla^{a,c}

^a Unidad de Enfermedades Infecciosas, Hospital General Universitario de Alicante, Alicante, España

^b Servicio de Microbiología Clínica, Hospital General Universitario de Alicante, Alicante, España

^c Instituto de Investigación Sanitaria y Biomédica de Alicante (ISABIAL), Alicante, España

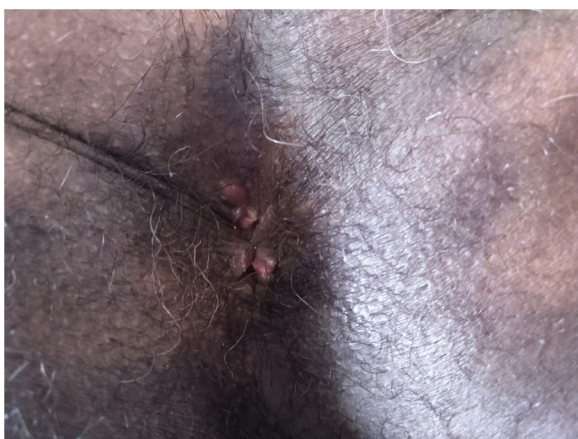


Figura 1

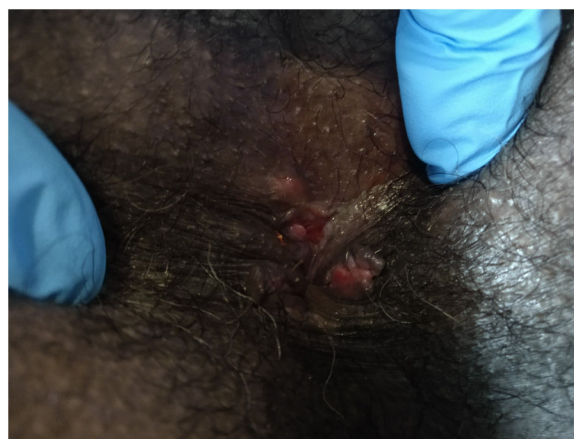

Figura 2

Un hombre de 44 años, colombiano, con infección por VIH diagnosticada en el año 2015 en Colombia, y que refiere relaciones sexuales con otros hombres (HSH), acudió al centro por presentar dolor, mucosidad, sangrado y tenesmo rectal durante los últimos 3 meses (fig. 1). A la exploración se constató la presencia de una ulceración oculta tras el esfínter anal externo, así como de múltiples condilomas acuminados perianales, sin sintomatología sistémica acompañante, como fiebre o malestar. Se solicitó un cribado de infecciones

de transmisión sexual (ITS) que incluyó PCR del VHS-1, VHS-2, *Neisseria gonorrhoeae*, *Chlamydia trachomatis* y serología de sífilis (fig. 2). La RMN mostró la presencia de adenopatías locorregionales. El resultado fue positivo para *Chlamydia trachomatis* en el análisis local y linfogranuloma venéreo (LGV) desde el Centro Nacional de Microbiología. Se trató por vía oral con doxiciclina 100 mg al día durante 3 semanas y la sintomatología clínica desapareció en las lesiones ulcerativas de la región esfinteriana externa.

* Autor para correspondencia.

Correo electrónico: marcosdiezmartinez@gmail.com
(M. Díez-Martínez).

Las ulceraciones y las proctitis por *Chlamydia trachomatis* son poco frecuentes y asintomáticas, con mayor frecuencia en personas HSH con coito anal receptivo. Las coinfecciones por distintas ITS son frecuentes en la

población HSH. Se aconseja el cribado cada 6 meses de ITS en personas con relaciones sexuales receptivas anales, incluyendo LGV, mediante pruebas microbiológicas para ITS, junto con un correcto diagnóstico y tratamiento.