

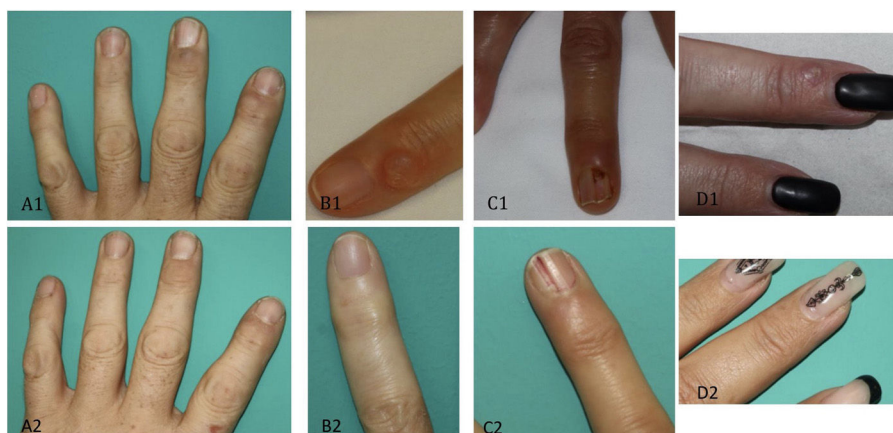

Figura 1 Iconografía pre (1) y post (2) de quistes mixoides en A1) y A2) 3.º IFD I B1) y B2) en 5.º IFD I C1) y C2) 4.º IFD D D1) y D2) 3.º IFD I.

CO₂ ha demostrado un éxito del 66%, con una proporción de recidivas del 33%².

Como conclusión, presentamos la serie española más larga de quistes mixoides digitales tratados con polidocanol. Creemos que esta terapia representa una buena opción terapéutica para los quistes mixoides digitales, dado que es mínimamente invasiva, con unos porcentajes altos de curación, escasas recidivas y complicaciones.

Bibliografía

1. Esson GA, Holme SA. Treatment of 63 subjects with digital mucous cysts with percutaneous sclerotherapy using polidocanol. *Dermatol Surg.* 2016;42:59–62.
2. Suárez MJ. Tratamiento de los quistes mucoideos digitales. *Piel.* 2019;34:621–4.
3. Jabbour vs., Kechichian E, Haber R, Tomb R, Nasr M. Management of digital mucous cysts: A systematic review and treatment algorithm. *Int J Dermatol.* 2017;56:701–8.

4. Cordoba S, Romero A, Hernandez-Nunez A, Borbujo JM. Treatment of digital mucous cysts with percutaneous sclerotherapy using polidocanol. *Dermatol Surg.* 2008;34:1387–8.

M. Blanco de Tord^{a,*}, F. Vilchez-Márquez^b, E. del Alcázar^a, A. Arrieta^a y A. Jaka^a

^a Departamento de Dermatología, Hospital Universitari Germans Trias i Pujol, Universitat Autònoma de Barcelona, Badalona, Barcelona, España

^b Departamento de Dermatología, Hospital Universitario Virgen de las Nieves, Universidad de Granada, Granada, España

* Autor para correspondencia.

Correo electrónico: mariablancodetord@gmail.com (M. Blanco de Tord).

<https://doi.org/10.1016/j.ad.2020.09.010>

0001-7310/ © 2021 AEDV. Publicado por Elsevier España, S.L.U. Este es un artículo Open Access bajo la licencia CC BY-NC-ND (<http://creativecommons.org/licenses/by-nc-nd/4.0/>).

Dermatoscopia de un molusco contagioso plantar

Dermoscopy of Plantar Molluscum Contagiosum

Sr. Director:

Hemos leído con interés el artículo «Molusco contagioso palmar, una localización excepcional»¹. Los autores describen a un varón adulto con dos moluscos contagiosos (MC) en la mano derecha y realizan una revisión de la literatura de los casos descritos de MC a nivel palmoplantar.

Mostramos los hallazgos clínicos y las características dermatoscópicas de un nuevo caso de MC plantar visto recientemente en una niña. Una niña de 10 años de edad, sin antecedentes personales de interés, consultó por la presen-

cia unas lesiones asintomáticas estables en el pie derecho de cuatro meses de evolución. No refería traumatismo local, ni había realizado tratamiento previo. Era usuaria de piscina dos veces a la semana y tenía una historia personal de hiperhidrosis plantar y de diátesis atópica con varios brotes de eccema dishidrotico y de dermatitis plantar juvenil en los últimos tres años.

A la exploración dermatológica se apreciaban dos pápulas eritematosas cupuliformes de centro umbilicado de 2 mm de diámetro, localizadas en el dorso y la planta del pie derecho (figs. 1 y 2a). La dermatoscopia mostró una estructura amarillenta redondeada central y unos vasos ramificados en corona en la periferia (fig. 2b).

Las lesiones se trataron mediante curetaje, cuyo estudio histopatológico confirmó la sospecha diagnóstica de MC. Se evidenció una lesión nodular en forma de lóbulos endofíticos



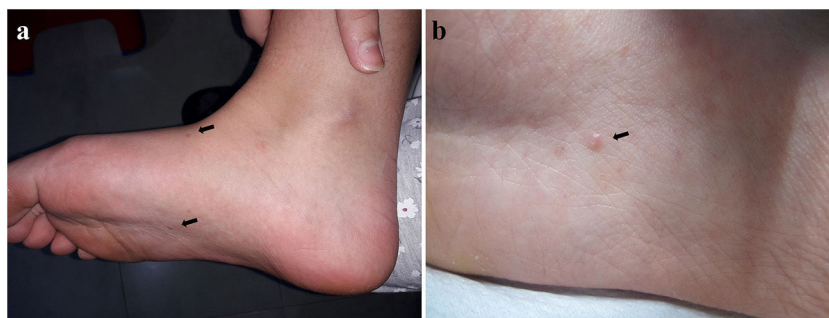


Figura 1 Imágenes clínicas. a. Dos lesiones (←) en el dorso y la planta del pie derecho b. Pápula eritematosa cupuliforme de centro umbilicado (←) en la planta del pie derecho.

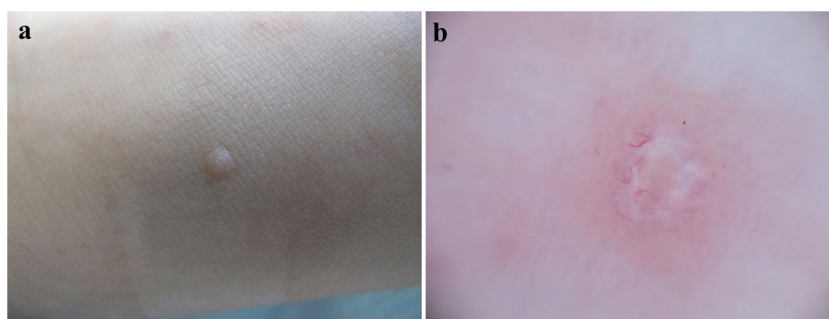


Figura 2 a. Imagen clínica. Pápula cupuliforme del color de la piel normal en el dorso del pie derecho. b. Imagen dermatoscópica. Estructura amarillenta redondeada central y vasos ramificados en corona periféricos.

de epitelio escamoso con cuerpos de *molluscum* madurando hacia la superficie (fig. 3).

EL MC es una infección cutánea muy frecuente causada por el poxvirus *Molluscum contagiosum*. La transmisión se realiza por contacto directo, fómites o por autoinoculación. Habitualmente se manifiesta como pápulas cupuliformes umbilicadas, blanquecinas o del color de la piel normal, de 3-5 mm de diámetro, asintomáticas².

Afecta principalmente a tres grupos poblacionales: niños, adultos sexualmente activos e inmunodeprimidos. En los niños, los MC suelen localizarse en el tronco y las extremidades, mientras que en los adultos suelen presentarse en la región genital, la zona inferior del abdomen, el pubis y la zona proximal de los muslos^{2,3}. Independientemente de la edad, la ubicación subungueal o interdigital, la afectación de las mucosas conjuntival y oral y de la región palmoplantar son excepcionales. Presentaciones clínicas atípicas (formas gigantes), cuadros extensos, área facial y cuello u otras localizaciones poco habituales suceden sobre todo en el contexto de inmunosupresión^{4,5}.

El diagnóstico clínico de MC plantar es más difícil, ya que las lesiones suelen carecer de las características clínicas habituales (solo de forma excepcional son pápulas umbilicadas con tapón central de queratina)⁶. Se presenta como pápulas o nódulos, únicos o múltiples, de coloración variable (piel normal, eritematosa, marróncea, traslúcida o amarillenta) y con superficie hiperqueratósica, verrugosa o costrosa. La mayoría de los pacientes solo tiene una lesión, gigante (\geq de 1 cm de diámetro), dolorosa al caminar^{1,7}.

A pesar de que los MC son más frecuentes en la edad pediátrica, y en localizaciones atípicas en personas

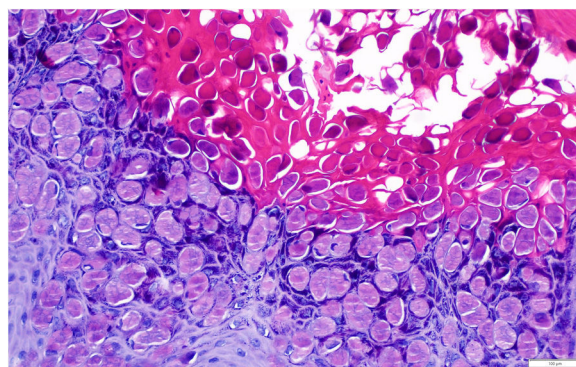


Figura 3 Imagen histopatológica. Cuerpos de inclusión intracitoplasmáticos (cuerpos de *Molluscum* de Henderson-Paterson), representados como esferas circulares hialinas y eosinófilas, en el interior de los queratinocitos (hematoxilina-eosina, \times 200).

inmunodeprimidas, la mayoría de los casos de afectación palmoplantar han sido descritos en adultos inmunocompetentes. Es posible que el grosor de la capa córnea palmoplantar dificulte la entrada del poxvirus (tamaño mayor que el virus del papiloma humano). Por otro lado, los traumatismos locales y la hiperhidrosis plantar podrían ser factores predisponentes¹.

El diagnóstico diferencial del MC plantar es amplio, incluye la verruga plantar, el heloma plantar, el granuloma piógeno, el granuloma a cuerpo extraño, el quiste epidérmico, el nevo de Spitz o el poroma ecrino, entre

otros. El tratamiento no difiere del utilizado en otras localizaciones^{5,7}.

El patrón dermatoscópico típico del MC consiste en una estructura central amorfa redondeada (a veces polilobular, en trébol de cuatro hojas, no específica o incluso no visible) de color blanco-amarillento; y unos vasos con morfología en corona (menos frecuente vasos radiales, puntiformes o patrón mixto), con una distribución radial en la periferia de la lesión. La estructura blanquecina central se correlaciona histológicamente con los lóbulos invertidos de epidermis acantósica (rellena de cuerpos de *molluscum*), que se expanden según avanza la infección, desplazando la dermis y, por lo tanto, los vasos contenidos en ella, a la periferia lesional^{8,9}. Solo hemos encontrado un artículo donde se describen los hallazgos dermatoscópicos del MC plantar, describen un área desestructurada amarillenta central rodeada de vasos ramificados gruesos con terminación bulbosa¹⁰.

En conclusión, hemos descrito un MC con la clínica típica en la planta del pie de una niña usuaria de piscina. Consideramos que el antecedente de lesiones cutáneas plantares en el contexto de su atopía (dermatitis plantar juvenil y dishidrosis) y su hiperhidrosis pudieron contribuir a la aparición del MC en dicha localización.

Financiación

Este trabajo no ha recibido ningún tipo de financiación.

Conflicto de intereses

Los autores declaran no tener ningún conflicto de intereses.

Bibliografía

- García-Montero P, Serrano-Pardo R, Ruiz-Rodríguez R, Sánchez-Carpintero I. Molusco contagioso palmar, una localización excepcional. *Actas Dermosifiliogr*. 2019;110:615–7.
 - Ferrándiz-Pulido C, Ferrándiz C. *Molluscum contagiosum*. *Piel*. 2010;25:203–10.
 - Monteagudo B, Cabanillas M, Acevedo A, de las Heras C, Pérez-Pérez L, Suárez-Amor O, et al. Molusco contagioso: estudio descriptivo. *An Pediatr (Barc)*. 2010;72:139–42.
 - Aydoğan I, Küçükçakir O, Kavak A, Yildirim Ü. Interdigital molluscum contagiosum on the foot. *Int J Dermatol*. 2014;53:e396–7.
 - Köse ÖK, Seçkin D. Molluscum contagiosum of the sole. *J Eur Acad Dermatol Venereol*. 2009;23:109–10.
 - Woldow AB, Campanelli CD. What is your diagnosis? Molluscum contagiosum on the sole of the foot. *Cutis*. 2011;87:168–74.
 - Cohen PR, Tschen JA. Plantar molluscum contagiosum: A case report of molluscum contagiosum occurring on the sole of the foot and a review of the world literature. *Cutis*. 2012;90:35–41.
 - Ku SH, Cho EB, Park EJ, Kim KH, Kim KJ. Dermoscopic features of molluscum contagiosum base on white structures and their correlation with histopathological findings. *Clin Exp Dermatol*. 2015;40:208–10.
 - Haliasos EC, Kerner M, Jaimes-Lopez N, Rudnicka L, Zalaudek I, Malvey J, et al. Dermoscopy for the pediatric dermatologist Part I: dermoscopy of pediatric infectious and inflammatory skin lesions and hair disorders. *Pediatr Dermatol*. 2013;30:163–71.
 - Elmas ÖF, Kilitçi A. Plantar molluscum contagiosum with dermoscopic features. *Dermatol Pract Concept*. 2020;10:e2020037.
- B. Monteagudo Sánchez^{a,*}, E. León-Muiños^b,
F. Piñeyro-Molina^a
y J.Á. Vázquez-Bueno^c
- ^a Servicio de Dermatología. Complejo Hospitalario Universitario de Ferrol. Xerencia de Xestión Integrada de Ferrol. SERGAS, Ferrol, A Coruña, España
^b Pediatría. Centro de Salud de Pontedeume. Xerencia de Xestión Integrada de Ferrol. SERGAS, Pontedeume, A Coruña, España
^c Servicio de Anatomía Patológica, Complejo Hospitalario Universitario de Ferrol, Xerencia de Xestión Integrada de Ferrol, SERGAS, Ferrol, A Coruña, España
- * Autor para correspondencia.
Correo electrónico: benigno.monteagudo.sanchez@sergas.es
(B. Monteagudo Sánchez).
- <https://doi.org/10.1016/j.ad.2020.10.007>
0001-7310/ © 2021 AEDV. Publicado por Elsevier España, S.L.U.
Este es un artículo Open Access bajo la licencia CC BY-NC-ND
(<http://creativecommons.org/licenses/by-nc-nd/4.0/>).