



ACTAS Dermo-Sifiliográficas

Full English text available at
www.actasdermo.org



COMUNICACIÓN BREVE

[Artículo traducido] Dermatoscopia como herramienta auxiliar en la evaluación de foliculitis por *Malassezia*: estudio observacional[☆]

D. Jakhar^{a,*}, V. Bhatia^b, R.K. Gupta^a e I. Kaur^a

^a Department of Dermatology, NDMC Medical College & Hindu Rao Hospital, New Delhi, India

^b Department of Microbiology, NDMC Medical College & Hindu Rao Hospital, New Delhi, India

PALABRAS CLAVE

Malassezia;
Foliculitis por
Malassezia;
Foliculitis por
Pityrosporum;
Acné vulgar;
Dermatoscopia

KEYWORDS

Malassezia;
Malassezia
folliculitis;
Pityrosporum
folliculitis;
Acne vulgaris;
Dermoscopy

Resumen La foliculitis por *Malassezia* es una entidad que no está debidamente reconocida y que afecta normalmente a la cara y el tronco superior. El cuadro clínico remeda el acné vulgar, siendo a veces difícil su diagnóstico. Normalmente se realiza un examen con hidróxido de potasio al 10% para confirmar el mismo. El objetivo de este estudio fue describir las características dermatoscópicas de la foliculitis por *Malassezia*, incluyéndose en el mismo a los pacientes diagnosticados clínicamente y confirmados mediante examen con hidróxido de potasio al 10%. La dermatoscopia fue realizada con un videodermoscopio (Dino-Lite AM413ZT; Polarizer) en la lesión más representativa. Se incluyó a un total de 45 pacientes (V:M=1:0,8). Todos los pacientes tenían lesiones monomórficas papulopustulosas. El 64,4% de los pacientes presentó prurito. La dermatoscopia reveló foliculocentricidad (100%), eritema circundante perilesional (100%), vasos punteados/lineales/tortuosos (88,9%), escamas de color gris parduzco (77,8%), hipopigmentación del folículo piloso (64,4%), pelos en espiral/enrollados (57,8%) y rotura del pelo (13,3%).

En conclusión, la dermatoscopia muestra las características típicas de la foliculitis por *Malassezia*, pudiendo servir de ayuda en consulta como herramienta para la identificación de esta entidad.

© 2021 AEDV. Publicado por Elsevier España, S.L.U. Este es un artículo Open Access bajo la licencia CC BY-NC-ND (<http://creativecommons.org/licenses/by-nc-nd/4.0/>).

Dermoscopy as an Auxiliary Tool in the Assessment of *Malassezia* Folliculitis: An Observational Study

Abstract *Malassezia* folliculitis is an under-recognized entity commonly affecting the face and upper trunk. Clinical picture mimics acne vulgaris and diagnosis is challenging at times. Ten percent potassium hydroxide examination is usually performed to confirm the diagnosis. This study sought to describe the dermoscopic features in *Malassezia* folliculitis. Patients diagnosed clinically with *Malassezia* folliculitis and confirmed by 10% potassium hydroxide preparation were included in the study. Dermoscopy was performed with a videodermoscope

Véase contenido relacionado en DOI: <https://doi.org/10.1016/j.ad.2020.05.022>

[☆] Por favor, cite este artículo como: Jakhar D, Bhatia V, Gupta RK, Kaur I. Dermoscopy as an Auxiliary Tool in the Assessment of *Malassezia* Folliculitis: An Observational Study. Actas Dermosifiliogr. 2022;113:78–81.

* Autor para correspondencia.

Correo electrónico: dr.deepakjakhar@yahoo.in (D. Jakhar).

<https://doi.org/10.1016/j.ad.2020.05.012>

0001-7310/© 2021 AEDV. Publicado por Elsevier España, S.L.U. Este es un artículo Open Access bajo la licencia CC BY-NC-ND (<http://creativecommons.org/licenses/by-nc-nd/4.0/>).

(Dino-Lite AM413ZT; Polarizer) from the most representative lesion. A total of 45 patients (M:F = 1:0.8) were recruited. All patients had monomorphic papulo-pustular lesions. Itching was present in 64.4% patients. Dermoscopy revealed folliculocentricity (100%), perilesional background erythema (100%), dotted/linear/tortuous vessels (88.9%), dirty white scaling (77.8%), hypopigmentation of hair follicle (64.4%), coiled/looped hairs (57.8%) and broken hairs (13.3%).

In conclusion, dermoscopy shows typical features in *Malassezia* folliculitis and can serve as an office-based tool for identification of this entity.

© 2021 AEDV. Published by Elsevier España, S.L.U. This is an open access article under the CC BY-NC-ND license (<http://creativecommons.org/licenses/by-nc-nd/4.0/>).

Introducción

La foliculitis por *Malassezia* (*Pityrosporum*) se presenta en forma de pápulas y pústulas monomórficas en la parte superior de la espalda, tórax, hombros y cara en adolescentes^{1,2}. Surge del crecimiento excesivo de cepas de *Malassezia* presentes en la flora cutánea normal. La foliculitis por *Malassezia* está normalmente asociada al acné, y puede persistir en forma de pápulas y pústulas monomórficas tras la resolución completa del acné con fármacos típicos antiacnéicos. Las erupciones pueden asociarse también a inmunosupresión y uso de antibióticos¹. Su diagnóstico se basa en el examen clínico y microbiológico¹⁻³. La dermatoscopia puede servir de herramienta auxiliar en la evaluación inicial de la foliculitis por *Malassezia*⁴. En este estudio observacional describimos las características dermatoscópicas de esta entidad común, que probablemente no está debidamente reconocida.

Informe

Este estudio fue realizado en el departamento de Dermatología y Microbiología de un centro de atención terciaria de North Delhi Municipal Corporation Medical College, New Delhi, India, durante un periodo de 6 meses. Sobre la base del examen clínico, existió sospecha de foliculitis por *Malassezia* en 69 pacientes consecutivos. En todos los pacientes se realizó una visión directa de un frotis de la piel con hidróxido de potasio (KOH) al 10% para detectar la presencia de hifas y esporas, que generalmente exhiben un aspecto característico de «espagueti y albóndigas»^{5,6}. Un total de 45 de entre 69 pacientes fueron positivos en el examen de KOH y se incluyeron en el estudio. Se excluyó del estudio a los pacientes con KOH negativa e historia de medicación antifúngica en las últimas 6 semanas. La dermatoscopia fue realizada con un dispositivo con USB (Dino-Lite AM413ZT; $\times 50$ -200; Polarizer), y ampliación a $\times 50$ y $\times 200$. Sobre la base de la literatura previa disponible, se evaluaron los siguientes parámetros dermatoscópicos: foliculocentricidad de las lesiones, eritema circundante perilesional, vasos punteados/lineales/tortuosos, escamas de color gris parduzco, hipopigmentación del folículo piloso, pelos en espiral/enrollados y demás características adicionales⁴.

La edad media de los pacientes fue de $15,7 \pm 4,3$ años, con una ratio varón:mujer de 1:0,8. Todos los pacientes presentaron pápulas y pústulas monomórficas (fig. 1).

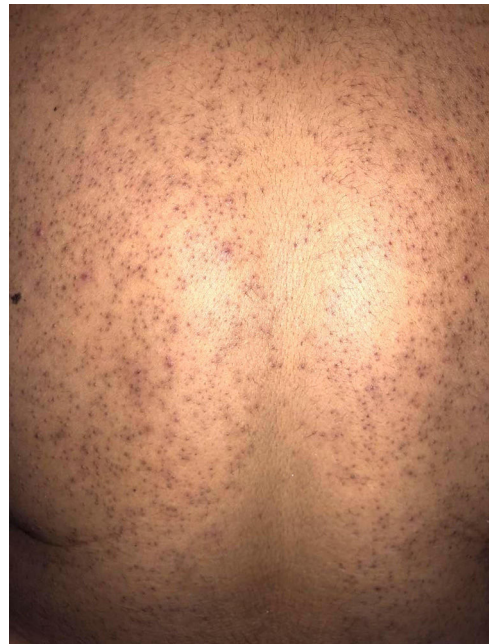

Figura 1 Pápulas foliculares monomórficas en un caso de foliculitis por *Malassezia*.

Veintinueve pacientes manifestaron prurito (64,4%). El tronco superior fue el sitio comprometido más común (88,9%), seguido de los hombros y brazos (68,9%) y la cara (15,5%). Se observó concurrentemente dermatitis seborreica y pitiriasis versicolor en el 22,2 y el 17,8% de los pacientes, respectivamente. En total, 39 pacientes manifestaron historia de acné vulgar y/o medicación antiacnéica. De entre dichos pacientes, 21 tenían acné activo en el momento del examen. Treinta y dos pacientes recibieron antibióticos orales en algún momento de su tratamiento frente al acné.

La dermatoscopia reveló foliculocentricidad de la lesión en todos los casos (100%), con eritema circundante perilesional (100%) (fig. 2). Se produjo un patrón mixto de morfología de los vasos en las lesiones y alrededor de las mismas. Se observaron vasos punteados/lineales/tortuosos en el 88,9% de las lesiones, y escamas de color gris parduzco (lesionales y perilesionales) en el 77,8% de los casos. Se observó implicación del tallo piloso en forma de hipopigmentación proximal o completa en el 64,4% de los pacientes, y el 57,8% mostró también pelos en espiral o enrollados (característi-

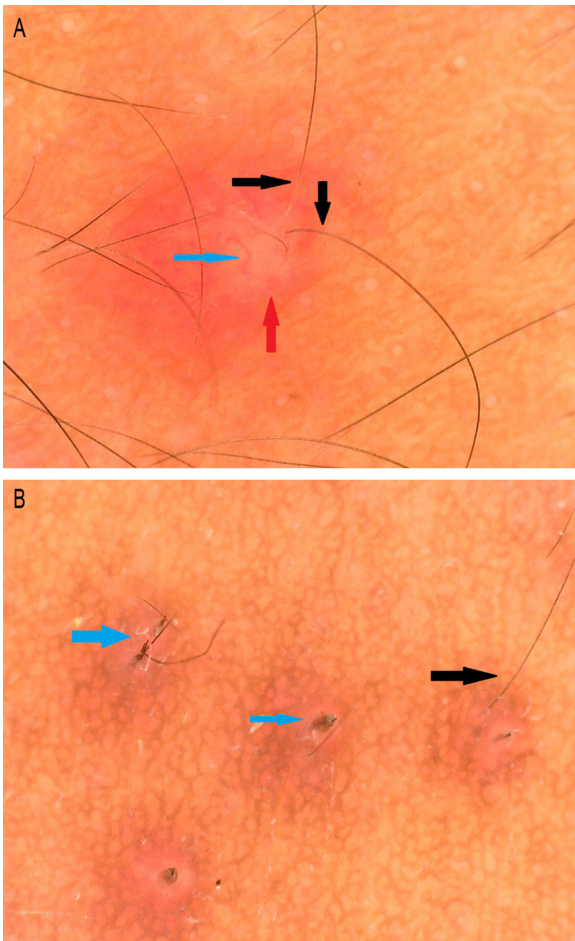


Figura 2 A) Lesión foliculocéntrica con eritema circundante (flecha roja), vaso tortuoso (flecha azul) e hipopigmentación del tallo piloso proximal (flecha negra). B) Rotura del pelo (flecha azul) e hipopigmentación del tallo piloso proximal (Dino-Lite AM4115ZT; $\times 150$; Polarizer).

cas de la queratosis pilar). Se observó rotura del pelo en el 13,3% de los pacientes.

Discusión

La foliculitis por *Malassezia* (*Pityrosporum*), una erupción acneiforme, fue descrita inicialmente por Weary et al. en 1969, y reconocida por Potter en 1973 como enfermedad específica⁶. A veces se diagnostica erróneamente como acné vulgar, pasándose por alto, por lo que constituye una entidad no debidamente reconocida. La foliculitis por *Malassezia* es un trastorno benigno que deriva de un crecimiento excesivo de las cepas de *Malassezia* presentes en la flora cutánea normal, secundario a la oclusión del folículo o a la alteración de dicha flora^{7,8}. Como se nutre de los lípidos del sebo, dichas cepas se encuentran principalmente en el infundíbulo de las glándulas sebáceas. Utiliza sus propias enzimas como lipasas y fosfolipasas para originar la hidrólisis de los triglicéridos, que, partiendo del sebo, se convierten en ácidos grasos, su propia fuente lipídica nutritiva, originando así su crecimiento y proliferación¹. La compleja interacción entre

un organismo eucariótico unicelular (*Malassezia*) y el tejido multicelular de un organismo (piel) hace que la comprensión de las interacciones y el desarrollo de la enfermedad sea un proceso compuesto⁷.

La foliculitis por *Malassezia* aparece a menudo en la parte superior del tronco, es decir, hombros, espalda y tórax, siendo la oclusión un factor predisponente común y el prurito un síntoma frecuente⁸. Esta afección está asociada también a la inmunosupresión; sin embargo, en estos pacientes el prurito no es tan llamativo¹. Su diagnóstico se realiza mediante examen con lámpara de Wood, y se confirma micológicamente utilizando KOH al 10%, cultivo en agar dextrosa Sabouraud y agar Dixon modificado. El diagnóstico de la especie puede realizarse con azul de lactofenol⁵. Otras pruebas son las de ureasa, catalasa, hidrólisis de esculina, prueba de tolerancia de temperatura y uso de Tween 20, 40, 60 y 80⁵. En nuestro estudio, el diagnóstico fue confirmado mediante examen de KOH al 10%.

La dermatoscopia se ha convertido en una herramienta valiosa para el diagnóstico de una serie de dermatosis. Existe un incremento de la literatura acerca de su utilidad para el diagnóstico de las infecciones por *Malassezia* y dermatofitos^{4,9}. La foliculocentricidad y el eritema circundante de las lesiones han sido descritos como una característica uniforme en la foliculitis por *Malassezia*⁴. Además, en este estudio la dermatoscopia reveló diversas estructuras vasculares en forma de vasos puntiformes, lineales y tortuosos. La lesión individual mostró más de una morfología del vaso (puntiforme/lineal/tortuoso) en el eritema circundante. El patrón de la morfología y la disposición de los vasos no fueron uniformes ni específicos. Las escamas lesionales y perilesionales de color gris parduzco no reflejaron un patrón o disposición específicos. Se ha planteado la infección del folículo piloso por *Malassezia* en la patogenia de la foliculitis por *Malassezia*⁷. Se ha propuesto la hipopigmentación del tallo piloso proximal como contraparte dermatoscópica de la misma⁴. Nuestro estudio reflejó también esta característica dermatoscópica en un número considerable (64,4%) de pacientes. La disposición rizada o en espiral del pelo en la dermatoscopia indica posiblemente el debilitamiento del tallo piloso debido a la invasión del folículo piloso por *Malassezia*, que causa el enrollamiento del tallo piloso. De igual modo, la rotura del pelo indica invasión del folículo piloso por *Malassezia*. La rotura del pelo se menciona como característica dermatoscópica de tinea capitis, siendo este el primer informe sobre su presencia en la infección por *Malassezia*. No se observaron en nuestro estudio comedones, que constituyen una característica del acné vulgar⁴.

El diagnóstico diferencial para la foliculitis por *Malassezia* incluye acné vulgar, foliculitis bacteriana y pseudo-foliculitis. La dermatoscopia del acné vulgar muestra los comedones en forma de enchufe central de color marrón amarillento; el acné inflamatorio, como lesiones estructuradas con un centro de color blanco, bordes delgados marrones y periferia eritematosa; y el acné pustuloso, como lesiones de color blanco amarillento mate con periferia eritematosa⁴. La dermatoscopia de la foliculitis bacteriana no muestra características específicas como pústulas redondas centrales con vasos puntiformes dispersos periféricos¹⁰.

La dermatoscopia de la pseudofoliculitis muestra vello encarnado y eritema circundante¹⁰.

A modo de conclusión, la dermatoscopia muestra unas características peculiares en la foliculitis por *Malassezia*. La presencia de dichas características deberá impulsar al dermatólogo a considerar un tratamiento antifúngico con o sin fármacos antiacnéicos para la resolución completa de las lesiones.

Conflicto de intereses

Los autores declaran no tener ningún conflicto de intereses.

Bibliografía

1. Rubenstein RM, Malerich SA. *Malassezia* (pityrosporum) folliculitis. *J Clin Aesthet Dermatol*. 2014;7:37–41.
2. Prindaville B, Belazarian L, Levin NA, Wiss K. Pityrosporum folliculitis: A retrospective review of 110 cases. *J Am Acad Dermatol*. 2018;78:511–4.
3. Jacinto-Jamora S, Tamesis J, Katigbak ML. Pityrosporum folliculitis in the Philippines: Diagnosis, prevalence, and management. *J Am Acad Dermatol*. 1991;24:693–6.
4. Jakhar D, Kaur I, Chaudhary R. Dermoscopy of pityrosporum folliculitis. *J Am Acad Dermatol*. 2019;80:e43–4.
5. Shah A, Koticha A, Ubale M, Wanjare S, Mehta P, Khopkar U. Identification and speciation of malassezia in patients clinically suspected of having pityriasis versicolor. *Indian J Dermatol*. 2013;58:239.
6. Potter BS, Burgoon CF, Johnson WC. Pityrosporum folliculitis: Report of seven cases and review of the pityrosporum organism relative to cutaneous disease. *Arch Dermatol*. 1973;107:388–91.
7. Gaitanis G, Magiatis P, Hantschke M, Bassukas ID, Velegraki A. The *Malassezia* genus in skin and systemic diseases. *Clin Microbiol Rev*. 2012;25:106–41.
8. Gupta AK, Kohli Y, Faergemann J, Summerbell RC. Epidemiology of *Malassezia* yeasts associated with Pityriasis versicolor in Ontario, Canada. *Med Mycol*. 2001;39:199–206.
9. Singal A, Jakhar D, Kaur I, Pandhi D, Das S. Tinea pseudoimbricata as a unique manifestation of steroid abuse: A clinico-mycological and dermoscopic study from a tertiary care hospital. *Indian Dermatol Online J*. 2019;10:422–5.
10. Durdu M, Errichetti E, Eskiocak AH, Ilkit M. High accuracy of recognition of common forms of folliculitis by dermoscopy: An observational study. *J Am Acad Dermatol*. 2019;81:463–71.