



ACADEMIA ESPAÑOLA
DE DERMATOLOGÍA
Y VENEREOLÓGIA

ACTAS Dermo-Sifiliográficas

Full English text available at
www.actasdermo.org



CARTA CIENTÍFICO-CLÍNICA

Tratamiento de leishmaniasis cutánea infantil con miltefosina



Miltefosine to Treat Childhood Cutaneous Leishmaniasis

Sr. Director:

El tratamiento de la leishmaniasis cutánea (LC) es complejo, depende de la especie de *Leishmania*, el área de adquisición de la infección, forma clínica y edad del paciente. Los fármacos administrados parenteralmente se reservan en general para formas complejas o pacientes inmunocomprometidos, y consisten principalmente en antimoniales pentavalentes administrados vía intravenosa o intramuscular. Los tratamientos locales son los más utilizados e incluyen a los antimoniales pentavalentes intralesionales, la termoterapia y crioterapia, entre otros. Estas terapias pueden ser muy dolorosas, presentar efectos adversos potenciales graves y tener menor efectividad en niños¹. La miltefosina, agente oral con eficacia reconocida para leishmania, puede ser una buena opción en estos casos.

Un niño de 10 años (35 kg) de origen marroquí, sin antecedentes patológicos relevantes, consultó por una lesión cutánea dolorosa en el brazo de seis meses de evolución que apareció una semana después de viajar a Marruecos. En el examen físico presentaba una placa eritematoviolacea exudativo-costrosa de 8 x 6 cm (fig. 1A). La biopsia mostró un infiltrado linfocitocitario con amastigotes intracelulares (cuerpos de Leishman-Donovan) en dermis, diagnosticándose de LC. Debido a la edad del niño, su escasa tolerancia a procedimientos médicos y a los potenciales efectos adversos de los antimoniales pentavalentes intralesionales, junto con su menor efectividad en población infantil menor de 12 años², se decidió iniciar tratamiento con miltefosina (75 mg/día) por 28 días. Las analíticas previas y durante el tratamiento, incluyendo hemograma, perfil renal y hepático fueron normales. A las dos semanas de tratamiento el paciente ya no presentaba dolor, y a las cuatro semanas se observaba notable mejoría clínica, con presencia de hiperpigmentación residual. En el seguimiento seis meses después el paciente se mantenía asintomático, con una placa de aspecto residual en el brazo (fig. 1B).

El tratamiento de la leishmaniasis en niños puede ser difícil: presentan mayor porcentaje de lesiones faciales, una

tasa de respuesta significativamente menor a los antimoniales que los adultos, y dificultades como menor adherencia a tratamientos inyectables y la potencial toxicidad sistémica derivada del tratamiento estándar¹ (tabla 1).

La miltefosina es una alquilfosfolina desarrollada como agente antitumoral, descubriéndose posteriormente su actividad contra leishmania. En el año 2014 fue aprobada por la *Food and drugs administration* (FDA) para el tratamiento de la leishmaniasis visceral, cutánea y mucocutánea en pacientes ≥ 12 años (≥ 30 kg), siendo actualmente el único fármaco vía oral autorizado³. Sus efectos adversos se pueden observar en más de la mitad de los pacientes, aunque son mayoritariamente leves y bien tolerados. Casi el 90% de los efectos adversos son de grado 1 y consisten principalmente en diarrea, vómitos, elevación transitoria de transaminasas y disfunción renal leve, y no suelen ser motivo de interrupción terapéutica^{1,4} (tabla 2). Múltiples ensayos clínicos han demostrado una alta tasa de respuesta en leishmaniasis visceral y cutánea con miltefosina. Un metaanálisis reciente mostró respuestas similares en LC con miltefosina o antimoniales en el tratamiento de la *L. Braziliensis*, pero una significativamente mayor tasa de éxito terapéutico en el resto de las especies de leishmania al utilizar miltefosina⁵. En cuanto a la población pediátrica, un metaanálisis reciente que evaluó los tratamientos de LC en niños ≤ 12 años, encontró una respuesta satisfactoria con miltefosina en el 68 a 82,6% de casos afectos con LC⁶. Destaca un ensayo clínico aleatorizado realizado en Colombia que incluyó un total de 116 niños (2 a 12 años) con LC y asignados a tratamiento con antimonio de meglumina (20 mg Sb/kg/día intramuscular durante 20 días) o miltefosina (1,8–2,5 mg/kg/día vía oral durante 28 días), que mostró una tasa de respuesta con miltefosina superior al 80%, siendo no inferior al antimonio de meglumina y con una menor tasa de efectos adversos⁷. Son numerosos los casos clínicos y series de casos que demuestran la utilidad de miltefosina en el tratamiento de la LC del «Viejo Mundo»^{8,9}, aunque los datos disponibles en niños son limitados⁶.

La miltefosina puede ser detectable en plasma hasta seis meses postratamiento, y sus niveles intracelulares, hasta un mes después⁴. Esto explicaría que la respuesta clínica mejore progresivamente después de suspendido el fármaco. En algunos estudios se ha observado que los niños pueden presentar menores concentraciones plasmáticas e intracelulares de miltefosina que los adultos⁴, lo que podría influir en la respuesta terapéutica.

<https://doi.org/10.1016/j.ad.2020.11.033>

0001-7310/© 2021 AEDV. Publicado por Elsevier España, S.L.U. Este es un artículo Open Access bajo la licencia CC BY-NC-ND (<http://creativecommons.org/licenses/by-nc-nd/4.0/>).

Tabla 1 Tratamientos disponibles para leishmaniasis cutánea en niños

Tratamiento	Vía de administración – dosis	Efectos adversos	Indicación
Crioterapia	Nitrógeno líquido aplicado durante 15–20 segundos hasta 1–2 mm por fuera de la lesión. Repetir 3 veces por sesión. El tratamiento se repite cada 3 semanas hasta la curación.	Eritema, edema, ampolla, hipo o hiperpigmentación residual, cicatriz	Lesiones recientes, pequeñas (< 3 cm de diámetro), < 5 placas, no utilizar en áreas cosmética ni funcionalmente importantes (cara, articulaciones)
Termoterapia	Calor superficial a 50 °C durante 30 segundos hasta 1–2 mm alrededor de la lesión. Requiere anestesia local	Eritema, edema, quemaduras, hipo o hiperpigmentación residual	Pocas lesiones < 5, pequeñas < 3 cm de diámetro, no áreas cosméticamente importantes (cara), y no áreas funcionalmente importantes. Especies termosensibles: <i>L.L. major</i> , <i>L.L. tropica</i> , <i>L.V. panamensis</i> y <i>L.V. braziliensis</i>
Imiquimod	Tópica. Crema al 5%, 3 veces a la semana por 8 semanas	Eritema, prurito, edema, ulceración. Cefalea, síndrome pseudogripal, mialgias (poco frecuentes)	Pocas lesiones, pequeñas, especies no asociadas con afectación mucosa o linfocutánea. En combinación con fármacos antimoniales pentavalentes, puede reducir el tiempo de administración de éstos. En monoterapia presenta una eficacia variable ¹²
Paromomicina	Tópica. Cremas o pomadas Diferentes formulaciones	Eritema, prurito, dolor	Ulceras debido a <i>L. major</i> , pequeñas (≤ 5 cm), escasas en número, sin afectación linfocutánea
Terapia fotodinámica/ terapia fotodinámica activada con luz de día	Aplicación semanal hasta curación de las lesiones*	Eritema, prurito, dolor	Pocas lesiones, pequeñas, especies no asociadas con afectación mucosa o linfocutánea
Antimoniales pentavalentes -Estibogluconato de sodio -Antimonio de meglumina	Intralesionales Inyección de 0,2 a 5 ml por sesión cada tres a siete días, total de cinco a ocho sesiones de tratamiento (o hasta la curación clínica) Vía intramuscular o intravenosa 20 mg de SbV/kg/día en una dosis diaria infundida durante 15 a 30 minutos por 20 días	Dolor, reacción alérgica local, edema, prurito y eritema Náuseas, dolor abdominal, cefalea, mialgias y artralgias. Elevación de enzimas pancreáticas, elevación de transaminasas séricas, leucopenia leve e inespecífica. Cardiotoxicidad y alteraciones electrocardiográficas.	Escaso número y pequeñas lesiones Especies no asociadas con afectación mucosa o linfocutánea Especies asociadas a afectación mucosa o linfocutánea, > 5 lesiones, > 3 cm, áreas cosmética o funcionalmente importantes.
Azoles -Fluconazol -Itraconazol	Vía oral 12 mg/kg/día durante 6 semanas 5-10 mg/kg/día por 42–56 días	Náuseas, vómitos, diarrea, hepatotoxicidad Aumento de transaminasas séricas	Leishmaniasis cutánea, linfocutánea y mucocutánea, Eficacia variable según la especie

Tabla 1 (continuación)

Tratamiento	Vía de administración – dosis	Efectos adversos	Indicación
Pentamidina	Vía intramuscular 3–4 mg / kg cada dos días, 3–4 dosis	Pancreatitis, hipotensión Prolongación del intervalo QT Hipercalemia Citopenias Nefrotoxicidad Elevación de transaminasas séricas	Exclusivamente para <i>L.V. guyanensis</i>
Anfotericina		Nefrotoxicidad	Lesiones complejas (especies asociadas a MC, > 5 lesiones, lesiones > 3 cm, áreas cosméticamente importantes (cara), áreas funcionalmente importantes, afectación de ganglios linfáticos), formas graves (visceral o mucosa), lesiones resistentes a la terapia de primera línea o pacientes coinfectados por VIH o inmunocomprometidos
-Anfotericina desoxicolato	0,5–1,0 mg/kg IV diariamente o cada dos días para una dosis acumulada de 15–30 mg/kg	Hipocalemia Anemia	
-Anfotericina B liposomal	3 mg/kg/día IV durante 5 días y luego una sexta dosis el día 10 o diariamente durante 7 días para dosis acumuladas de 18–21 mg/kg**	Fiebre relacionada con la infusión Prolongación del intervalo QT	

* Puede ser aplicada por el propio paciente o familiares una vez por semana, exposición solar durante 2 horas, y repetir hasta la curación clínica.

** La dosis se basa en el tratamiento de la leishmaniasis visceral.

FDA: *Food and Drugs Administration*; °C: grado Celsius; IV: intravenoso; MC: mucocutánea; VIH: virus de la inmunodeficiencia humana; L.L.: *Leishmania Leishmania*, L.V.: *Leishmania Viannia*; Sb: antimonio; SbV: antimonio pentavalente o sales de antimonio.

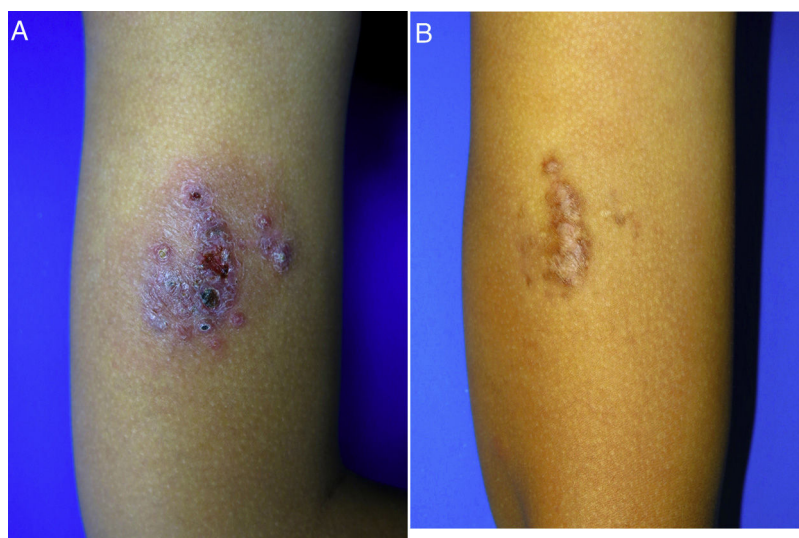


Figura 1 Leishmaniasis cutánea infantil. A) Placa eritematoviolácea exudativo-costrosa muy dolorosa de 8 x 6 cm en el brazo de un niño de 10 años. B) Control seis meses después del tratamiento con miltefosina oral. Placa marronácea de aspecto residual en el brazo. El paciente se mantenía asintomático.

Pese a ser el único agente oral aprobado para el tratamiento de la leishmaniasis, su gran efectividad, buen perfil de seguridad y a estar incluido en el listado de fármacos esenciales por la Organización Mundial de la Salud, la miltefosina es considerada un medicamento «huérfano» dada su limitada disponibilidad a nivel mundial. En Europa sólo está registrada en Alemania (en España debe solicitarse como

medicación extranjera) y tiene un alto coste para los sistemas sanitarios³. En España tiene un coste aproximado de 2.600€ (56 cápsulas duras de 50 mg), siendo significativamente superior al del imiquimod, terapia fodinámica con luz de día y a los antimoniales intralesionales. Sin embargo, podría ser coste-efectiva al considerar la adherencia, eficacia, costes indirectos de tiempo perdido, eventos adversos

Tabla 2 Mecanismo de acción, posología, efectos adversos, contraindicaciones e interacciones de la miltefosina

Mecanismo de acción	Posología	Presentación	Efectos adversos	Contraindicaciones	Interacciones
Desconocido Se le atribuye una posible interacción con fosfolípidos y esteroides en las membranas celulares parasitarias, la inhibición de la función mitocondrial y muerte celular similar a la apoptosis	Niños: 2-11 años: 2,5 mg/kg durante 28 días ≥ 12 años: < 25 kg: 50 mg/día durante 28 días >25kg: 50 mg dos veces al día durante 28 días Adultos: 30 a 44 kg: 50 mg dos veces al día durante 28 días ≥ 45 kg: 50 mg 3 veces al día durante 28 días Administrar con comidas para disminuir efectos adversos gastrointestinales*	Capsulas duras fraccionables de 50 mg (nombre comercial Impavido®)	Frecuentes (> 10%): Anorexia, náuseas, vómitos, diarrea, dolor abdominal. Cefalea, mareos. Plaquetopenia (< 150.000: 62%; < 50.000: 2%) Elevación de transaminasas séricas (x3: 94%; x3-5: 6%) Incremento de creatinina sérica (≥ 1,5 veces por encima del valor basal: 10% a 25%) Raros (1 a 10%): Somnolencia, malestar, fatiga, parestesia. Prurito, celulitis, erupción cutánea, síndrome de Stevens-Johnson, urticaria Dolor testicular, hinchazón testicular Linfangitis, anemia, linfadenopatía. Otros: debilidad, fiebre, agranulocitosis, disminución del volumen de eyaculación, aumento de la bilirrubina sérica, ictericia, melena, convulsiones, trombocitopenia, pancreatitis**	Hipersensibilidad Síndrome de Sjögren-Larsson Embarazo (estudios de toxicidad en ratas indican embriotoxicidad, fetotoxicidad y teratogenicidad). Mujeres en edad fértil deberán utilizar anticoncepción efectiva durante y hasta 3-5 meses después de finalizado el tratamiento. No hay datos sobre el riesgo durante la lactancia, no se recomienda su administración	No se conocen interacciones significativas

* No se dispone de información sobre ajuste de dosis en insuficiencia renal o hepática.

** Se ha descrito un caso con pancreatitis aguda mortal

y costes directos al paciente¹⁰. Es importante destacar que la miltefosina ya no se encuentra protegida bajo patente comercial, lo que facilitaría el desarrollo de productos genéricos de menor coste.

Otra alternativa terapéutica para LC infantil es la terapia fotodinámica con luz de día, un novedoso estudio mostró una alta tasa de respuesta al aplicar el producto por el propio paciente (o sus familiares) una vez por semana hasta la resolución clínica, con mínimos efectos adversos¹¹.

La terapia estándar de la LC puede tener una limitada adherencia en niños y efectos adversos potencialmente graves. La miltefosina puede ser una alternativa útil para el tratamiento de la leishmaniasis en estos casos, debido a su alta eficacia, administración oral y baja toxicidad.

Conflicto de intereses

Los autores declaran no tener ningún conflicto de intereses.

Bibliografía

- Sundar S, Agarwal D. Visceral Leishmaniasis-Optimum Treatment Options in Children. *Pediatr Infect Dis J.* 2018;37:492-4, <http://dx.doi.org/10.1097/INF.0000000000001885>.
- Suprien C, Rocha PN, Teixeira M, Carvalho LP, Guimarães LH, Bonvoisin T, et al. Clinical Presentation and Response to Therapy in Children with Cutaneous Leishmaniasis. *Am J Trop Med Hyg.* 2020;102:777-81, <http://dx.doi.org/10.4269/ajtmh.19-0531>.
- Sunyoto T, Potet J, Boelaert M. Why miltefosine-a life-saving drug for leishmaniasis-is unavailable to people who need it the most. *BMJ Glob Health.* 2018;3:e000709, <http://dx.doi.org/10.1136/bmjgh-2018-000709>.
- Castro MDM, Gomez MA, Kip AE, Cossio A, Ortiz E, Navas A, et al. Pharmacokinetics of Miltefosine in Children and Adults with Cutaneous Leishmaniasis. *Antimicrob Agents Chemother.* 2017;61, <http://dx.doi.org/10.1128/AAC.02198-16>.
- Iranpour S, Hosseinzadeh A, Alipour A. Efficacy of miltefosine compared with glucantime for the treatment of cutaneous leishmaniasis: a systematic review and meta-analysis. *Epidemiol Health.* 2019;41:e2019011, <http://dx.doi.org/10.4178/epih.e2019011>.
- Uribe-Restrepo A, Cossio A, Desai MM, Dávalos D, Castro MDM. Interventions to treat cutaneous leishmaniasis in children:

- A systematic review. *PLoS Negl Trop Dis*. 2018;12:e0006986, <http://dx.doi.org/10.1371/journal.pntd.0006986>.
7. Rubiano LC, Miranda MC, Muvdi Arenas S, Montero LM, Rodríguez-Barraquer I, Garcerant D, et al. Noninferiority of miltefosine versus meglumine antimoniate for cutaneous leishmaniasis in children. *J Infect Dis*. 2012;205:684–92, <http://dx.doi.org/10.1093/infdis/jir816>.
 8. Machado PRL, Penna G. Miltefosine and cutaneous leishmaniasis. *Curr Opin Infect Dis*. 2012;25:141–4, <http://dx.doi.org/10.1097/QCO.0b013e3283509cac>.
 9. Mosimann V, Blazek C, Grob H, Chaney M, Neumayr A, Blum J. Miltefosine for Mucosal and Complicated Cutaneous Old World Leishmaniasis: A Case Series and Review of the Literature. *Open Forum Infect Dis*. 2016;3:ofw008, <http://dx.doi.org/10.1093/ofid/ofw008>.
 10. Berger BA, Cossio A, Saravia NG, Castro MM, Prada S, Bartlett AH, et al. Cost-effectiveness of meglumine antimoniate versus miltefosine caregiver DOT for the treatment of pediatric cutaneous leishmaniasis. *PLoS Negl Trop Dis*. 2017;11:e0005459, <http://dx.doi.org/10.1371/journal.pntd.0005459>.
 11. Enk CD, Nasereddin A, Alper R, Dan-Goor M, Jaffe CL, Wulf HC. Cutaneous leishmaniasis responds to daylight-activated photodynamic therapy: proof of concept for a novel self-administered therapeutic modality. *Br J Dermatol*. 2015;172:1364–70, <http://dx.doi.org/10.1111/bjd.13490>.
 12. Hervás JA, Martín-Santiago A, Hervás D, Rojo E, Mena A, Rocamora V, et al. Old world Leishmania infantum cutaneous leishmaniasis unresponsive to liposomal amphotericin B treated with topical imiquimod. *Pediatr Infect Dis J*. 2012;31:97–100, <http://dx.doi.org/10.1097/INF.0b013e31822dfbf7>.
- P.J. Barba^{a,*}, D. Morgado-Carrasco^b y A. Quera^c
- ^a *Servicio de Dermatología, H.I.G.A Prof. Dr. Rodolfo Rossi, La Plata, Argentina*
- ^b *Servicio de Dermatología, Hospital Clínic de Barcelona, Barcelona, España*
- ^c *Servicio de Patología, Hospital de Figueras, Fundació Salut Empordà, Figueras, España*
- *Autor para correspondencia.
Correo electrónico: paulabarba@hotmail.com (P.J. Barba).