

CARTA CIENTÍFICO-CLÍNICA

Fibroxiantoma atípico y sarcoma pleomórfico dérmico: estudio bicéntrico retrospectivo de 74 casos

Atypical Fibroxanthoma and Pleomorphic Dermal Sarcoma: a Two-Center Retrospective Study of 74 Cases

Sr. Director:

El fibroxantoma atípico (FXA) y el sarcoma pleomórfico dérmico son neoplasias mesenquimales poco frecuentes¹⁻⁴. Históricamente, la clasificación de estos tumores se ha basado en una terminología cambiante y poco precisa, lo cual ha dificultado su estudio, y hasta recientemente eran escasos los datos disponibles respecto a su potencial de agresividad^{2,5}. En el año 2012 se acuñó el término sarcoma pleomórfico dérmico (SPD) para describir las neoplasias dérmicas sin una clara diferenciación celular y con unas características histológicas superponibles a las del FXA, pero con unas características clínicas y/o histológicas de agresividad^{1,2,4}. La presencia de necrosis, invasión linfovascular o perineural, y/o invasión evidente del tejido celular subcutáneo son los criterios histopatológicos definitorios del SPD^{1,2,4}. Actualmente, el FXA y el SPD tienden a ser considerados parte de un espectro común, con unas características epidemiológicas e histológicas generales superponibles, pero con un comportamiento clínico y un grado de agresividad diferente^{3,6}. En el presente estudio revisamos 43 FXA y 31 SPD diagnosticados y tratados entre los años 2005 y 2020 en el Instituto Valenciano de Oncología y en el Hospital Clínico Universitario de Valencia, con el objetivo de identificar las diferencias en las características clínico-patológicas y el comportamiento de ambos tumores. Las características clínicas e histológicas evaluadas están recogidas en el material suplementario (tablas suplementarias 1-4), así como los análisis estadísticos realizados. En todos los casos se confirmó la ausencia de una línea de diferenciación celular definida, requiriéndose de una ausencia de tinción con S100, desmina, pancitoqueratina (CKAE1-AE3) y CD34. En algunos casos se realizaron, además, tinciones adicionales incluyendo CD10, CD31 y actina de músculo liso (SMA), entre otros. El 94,6% de los casos fueron varones



Tabla 1 Características clinicopatológicas que mostraron diferencias entre fibroxantoma atípico y sarcoma pleomórfico dérmico

Característica	FXA	SPD
Tamaño tumoral (mm)	Media 14,5 Mediana 13,5	Media 25,2 Mediana 23
Espesor tumoral (mm)	Media 4,04 Mediana 4,1	Media 7,7 Mediana 7,2
Zona de invasión máxima	Dermis	Uno dermis 17 TCS 9 galea aponeurótic 3 cartílago Uno músculo
Necrosis	Ninguno	10/31
Invasión vascular	Ninguno	12/31
Infiltración perineural	Ninguno	10/31
Infiltración del TCS	Ninguno	30/31
Recidiva	Ninguna 39 Una recidiva 3 Más de una recidiva uno	Ninguna 17 Una recidiva 5 Más de una recidiva 9
SLE a 2 años	88,2%	46,7%

FXA: fibroxantoma atípico; SLE: supervivencia libre de enfermedad; SPD: sarcoma pleomórfico dérmico; TCS: tejido celular subcutáneo.

(70), con una mediana de edad de 79,5 años. Un 97,3% de los pacientes presentaron antecedentes de fotoexposición crónica y la localización más frecuente fue el cuero cabelludo (58,1%). El tamaño mediano de las lesiones fue de 15 mm de diámetro (rango: 5-60 mm). El tiempo de evolución mediano desde la aparición de la lesión hasta el diagnóstico fue de 3 meses (rango 1-48 meses). Respecto a las características clínicas y epidemiológicas generales, no existieron diferencias significativas entre ambos tumores en cuanto a la distribución por sexo, edad, localización del tumor ni por el tiempo de evolución hasta el diagnóstico. El tamaño mediano de los FXA fue de 13,5 mm, mientras que el de los SPD fue de 23 mm ($p < 0,001$) (tabla 1). No se observaron diferencias significativas entre FXA y SPD respecto al patrón de crecimiento tumoral, el grado de pleomorfismo celular, el tipo celular predominante, el número de mitosis, la ulceración, el grado de inflamación, la localización

<https://doi.org/10.1016/j.ad.2021.09.008>

0001-7310/© 2022 AEDV. Publicado por Elsevier España, S.L.U. Este es un artículo Open Access bajo la licencia CC BY-NC-ND (<http://creativecommons.org/licenses/by-nc-nd/4.0/>).

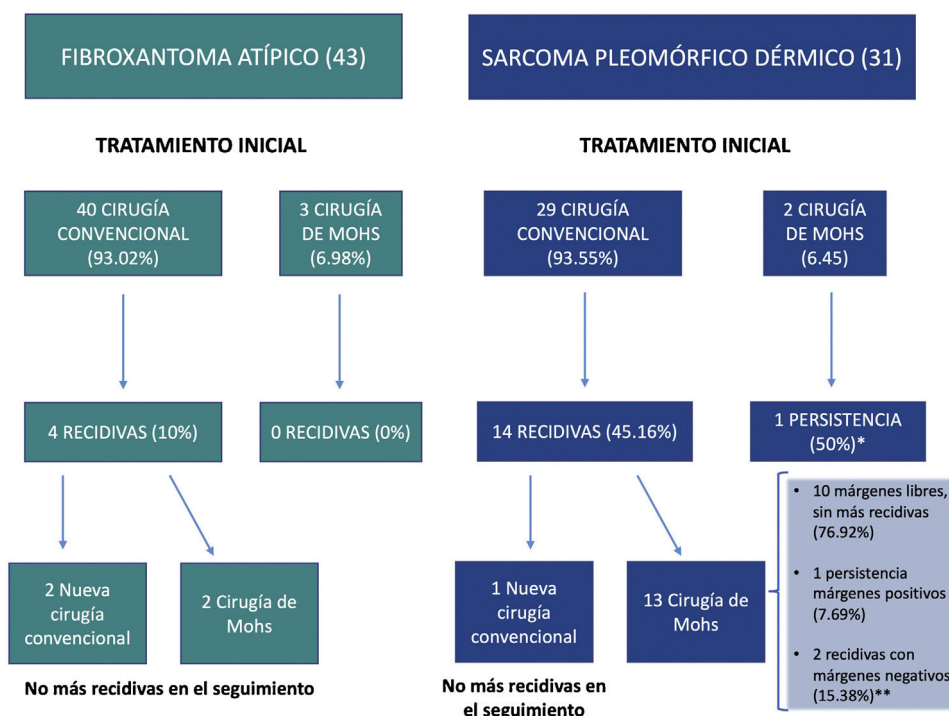


Figura 1 Diagrama de flujo que ilustra el manejo de los casos de fibroxantoma atípico y sarcoma pleomórfico dérmico del estudio.

predominante del componente inflamatorio y el tipo de células inflamatorias predominante. El espesor tumoral mediano de los SPD (7,2 mm) fue significativamente superior al de los FXA (4,1 mm). Además, hallamos diferencias significativas en la zona de invasión máxima y en la presencia de necrosis, invasión linfocelular, invasión perineural e invasión del tejido celular subcutáneo (tabla 1). En conjunto, 18 casos (24,3%) recidivaron tras el primer tratamiento, de los cuales 4 (22,2%) fueron FXA y 14 (77,8%) SPD. Ocho casos (10,8%) fueron localmente avanzados en algún momento de la evolución, siendo todos ellos SPD (fig. 1). La mediana de seguimiento fue de 16 meses (rango 1-228). Cuatro casos (5,4%) presentaron metástasis (uno ganglionar, 2 pulmonares y uno pulmonar y cerebral) y 3 casos (4,1%) fallecieron a consecuencia de la enfermedad, tratándose en todos los casos de SPD. Por último, se realizó un análisis de supervivencia mediante el estimador de Kaplan-Meier, encontrando diferencias significativas entre ambos tumores: la supervivencia libre de enfermedad a 2 años fue de 88,2% para el FXA, frente a 46,7% para el SPD (*hazard ratio* 6,1; IC 95% HR: 2,017-18,753; log-rank $p < 0,001$; fig. 2).

Debido a la confusión histórica que ha rodeado la clasificación de estos tumores, el comportamiento y el verdadero potencial de agresividad del FXA y el SPD eran relativamente desconocidos hasta recientemente^{2-4,7}. Hace años, el término de FXA se utilizó para designar tumores cutáneos, incluyendo aquellos con extensión subdérmica, y se describieron varios casos de FXA con afectación metastásica local y sistémica^{1-3,7}. Sin embargo, en revisiones más recientes se ha esclarecido que estos tumores hoy en día serían diagnosticados como SPD, o incluso como tumores mesenquimales con orígenes diferentes al dérmico³. Desde la introducción del término de SPD, la publicación de series bien definidas de FXA y SPD ha permitido caracterizar mejor

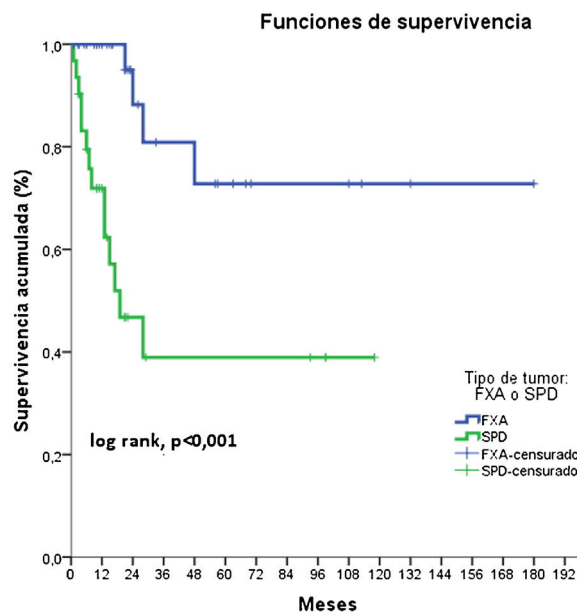


Figura 2 Supervivencia estimada libre de enfermedad según el tipo de tumor (fibroxantoma atípico [FXA] o sarcoma pleomórfico dérmico [SPD]): la supervivencia libre de enfermedad a 2 años fue del 88,2% para el FXA, frente al 46,7% para el SPD (*hazard ratio* 6,1; log rank $p < 0,001$).

el comportamiento de estos tumores. Utilizando criterios diagnósticos estrictos, el FXA tiene un comportamiento clínico eminentemente benigno, mientras que el SPD puede presentar una agresividad local en un porcentaje no desdeñable, e incluso metástasis a distancia^{1-3,5,8,9}. Sin embargo, aún no se ha identificado qué factores de

riesgo permiten predecir un peor pronóstico, y tampoco existe un consenso amplio respecto al tratamiento y al seguimiento de estos tumores^{3,7}. En el tratamiento del FXA la cirugía de Mohs es superior a la cirugía convencional¹⁰, pero aún no hay datos suficientes en SPD (aunque estudios recientes sugieren que la cirugía de Mohs sería más útil)⁶. En nuestra serie, en concordancia con la literatura disponible, no encontramos diferencias entre las características clínico-patológicas generales de ambos tumores, pero sí para aquellas relacionadas con la agresividad (tamaño tumoral, espesor tumoral, porcentaje de recidivas). Un porcentaje importante de SPD recidivó tras el tratamiento con cirugía convencional (fig. 1), y la supervivencia libre de enfermedad a los 2 años fue significativamente superior para FXA. En conclusión, presentamos una serie amplia y bien caracterizada de FXA y SPD, en la que se evidencian las similitudes clínico-patológicas generales de ambos tumores y su diferente comportamiento y potencial agresivo.

Anexo. Material adicional

Se puede consultar material adicional a este artículo en su versión electrónica disponible en [doi:10.1016/j.ad.2021.09.008](https://doi.org/10.1016/j.ad.2021.09.008).

Bibliografía

1. Miller K, Goodlad JR, Brenn T. Pleomorphic dermal sarcoma adverse histologic features predict aggressive behavior and allow distinction from atypical fibroxanthoma. *Am J Surg Pathol*. 2012;36:1317–26, <http://dx.doi.org/10.1097/PAS.0b013e31825359e1>.
2. Tardío JC, Pinedo F, Aramburu JA, Suárez-Massa D, Pampín A, Requena L, et al. Pleomorphic dermal sarcoma: a more aggressive neoplasm than previously estimated. *J Cutan Pathol*. 2016;43:101–12, <http://dx.doi.org/10.1111/cup.12603>.
3. Iglesias-Pena N, Martínez-Campayo N, López-Solache L. Relation between atypical fibroxanthoma and pleomorphic dermal sarcoma: Histopathologic features and review of the literature. *Actas Dermosifiliogr*. 2020;112:392–405, <http://dx.doi.org/10.1016/j.ad.2020.11.018>.
4. Brenn T. Pleomorphic dermal neoplasms: A review. *Adv Anat Pathol*. 2014;21:108–30, <http://dx.doi.org/10.1097/PAP.000000000000009>.
5. Iglesias-Pena N, López-Solache L, Martínez-Campayo N, Meilán-Sánchez I, Yebra-Pimentel MT, Balboa-Barreiro V, et al. Incidence rate and clinicopathological features of 62 atypical fibroxanthomas in a North-Western Spanish population. *Australas J Dermatol*. 2019;61:e22–7, <http://dx.doi.org/10.1111/ajd.13102>.
6. Ríos-Viñuela E, Serra-Guillén C, Lombart B, Requena C, Nagore E, Traves V, et al. Pleomorphic dermal sarcoma: A retrospective study of 16 cases in a dermatology centre and a review of the literature. *Eur J Dermatol*. 2020;30:545–53, <http://dx.doi.org/10.1684/ejd.2020.3875>.
7. Soleymani T, Aasi SZ, Novoa R, Hollmig ST. Atypical fibroxanthoma and pleomorphic dermal sarcoma: Updates on classification and management. *Dermatol Clin*. 2019;37:253–9, <http://dx.doi.org/10.1016/j.det.2019.02.001>.
8. Persa OD, Loquai C, Wobser M, Baltaci M, Dengler S, Kreuter A, et al. Extended surgical safety margins and ulceration are associated with an improved prognosis in pleomorphic dermal sarcomas. *J Eur Acad Dermatol Venereol*. 2019;33:1577–80, <http://dx.doi.org/10.1111/jdv.15493>.
9. Mentzel T, Requena L, Brenn T. Atypical fibroxanthoma revisited. *Surg Pathol Clin*. 2017;10:319–35, <http://dx.doi.org/10.1016/j.path.2017.01.007>.
10. Tolkachjov SN, Kelley BF, Alahdab F, Erwin PJ, Brewer JD. Atypical fibroxanthoma: Systematic review and meta-analysis of treatment with Mohs micrographic surgery or excision. *J Am Acad Dermatol*. 2018;79:929–34, <http://dx.doi.org/10.1016/j.jaad.2018.06.048>, e6.

E. Ríos-Viñuela^{a,*}, M. Pons Benavent^b, C. Monteagudo^c, E. Nagore^a y O. Sanmartín^a

^a Servicio de Dermatología, Fundación Instituto Valenciano de Oncología, Valencia, España

^b Servicio de Dermatología, Hospital Clínico Universitario, Valencia, España

^c Servicio de Anatomía Patológica, Hospital Clínico Universitario, Valencia, España

* Autor para correspondencia.

Correo electrónico: elisariosvi@hotmail.com

(E. Ríos-Viñuela).