



ACADEMIA ESPAÑOLA
DE DERMATOLOGÍA
Y VENEREOLOGÍA

ACTAS Dermo-Sifiliográficas

Full English text available at
www.actasdermo.org



CARTA CIENTÍFICO-CLÍNICA

Cambios histopatológicos secundarios a terapia diana en melanoma

Histopathologic Changes Secondary to Targeted Therapy in Melanoma

Sr. Director:

El uso de la terapia diana (TD) en el melanoma irreseccable tiene un 49% de respuesta patológica completa. Esta se define como la presencia de menos de un 10% de células tumorales viables (CTV) tras la resección¹.

Describimos a continuación 4 pacientes con metástasis de melanoma irreseccables que, tras el tratamiento con dabrafenib y trametinib (D+T), obtuvieron una buena respuesta clínica y radiológica y fueron sometidos a cirugía de rescate. En todos ellos el estudio histológico mostró un escaso número de células tumorales viables.

Se estudiaron histológicamente 4 piezas quirúrgicas de metástasis de melanoma, inicialmente irreseccables, de pacientes que tras recibir D+T alcanzaron una buena respuesta clínica y radiológica que permitió la cirugía posterior. La respuesta radiológica fue evaluada siguiendo la guía RECIST (versión 1.1)². La respuesta patológica se evaluó siguiendo las recomendaciones del *International Neoadjuvant Melanoma Consortium*³. Se estudió la presencia de fibrosis y necrosis y se realizó un estudio por inmunohistoquímica con SOX10 para el estudio de CTV (fig. 1). Se definieron la respuesta patológica completa y parcial como la presencia de < 10% y 10-50% de CTV, respectivamente.

Todos nuestros pacientes presentaron una buena respuesta clínica tras el tratamiento con TD, con reducción o desaparición de las metástasis (tabla 1). En los 3 pacientes en los que se midió la respuesta radiológica, estos alcanzaron una respuesta RECIST 1.1 parcial. Todos alcanzaron una respuesta patológica tras el uso de D+T, que fue parcial en un paciente y completa en 3 pacientes. Una paciente presentó astenia y pérdida de apetito grado III durante la TD, que remitió tras una reducción de dosis con aumento progresivo de la misma durante 8 semanas y posterior reintroducción a dosis plenas, con buena tolerancia hasta la actualidad. Todos ellos se mantienen libres de recurrencia.

En los últimos años se ha aprobado el uso de varios agentes terapéuticos en adyuvancia para el tratamiento



del melanoma, demostrando un aumento de la supervivencia libre de enfermedad para los pacientes en estadio III resecado⁴⁻⁶. El éxito de estas terapias ha llevado a su evaluación también en el contexto de la neoadyuvancia, un campo de investigación activo en los últimos años⁷. El uso de la terapia dirigida o citotóxica neoadyuvante está estandarizada para numerosos tipos de cáncer, donde ha demostrado facilitar la cirugía permitiendo la resección completa del tumor, además de facilitar el desarrollo de biomarcadores de respuesta en las piezas de resección quirúrgica. En un ensayo clínico aleatorizado fase II reciente se comparó la eficacia y la seguridad de TD con D+T neoadyuvante y adyuvante frente al tratamiento quirúrgico estándar en el melanoma en estadio III resecable o estadio IV oligometastásico. El 58% de los pacientes en el grupo que recibió neoadyuvancia alcanzó una respuesta patológica completa, siendo el riesgo de recurrencia 60 veces menor en este grupo que en el que recibió tratamiento quirúrgico estándar⁸. Igualmente, en un ensayo fase II en pacientes con melanoma estadio III u oligometastásico, el 49% de los pacientes que recibieron D+T de forma neoadyuvante obtuvieron una respuesta patológica completa¹. También se ha observado un 21% de respuestas patológicas completas con el tratamiento en monoterapia con inhibidores de puntos de control inmunológico (anti-PD1)⁹.

Actualmente, el tratamiento estándar para las metástasis de melanoma en los pacientes en estadio III y IV resecables es el tratamiento quirúrgico seguido de una adyuvancia posterior con inmunoterapia o terapia dirigida¹⁰. No obstante, algunos pacientes con metástasis inicialmente irreseccables pueden presentar una respuesta radiológica tras el tratamiento sistémico que permite la cirugía de rescate posterior. Todos nuestros pacientes presentaron una buena respuesta clínica tras el tratamiento con TD, con una reducción o desaparición de las metástasis, alcanzándose una respuesta patológica completa tras D+T en 3 pacientes y parcial en un paciente. Todos ellos se mantienen libres de enfermedad tras una media de 17,5 meses de seguimiento (rango 10-24 meses).

El estudio histológico detallado y estandarizado de las piezas quirúrgicas de resección, con medición de la necrosis, fibrosis, células viables y melanófagos es fundamental para evaluar los tipos de respuesta a la terapia. En ocasiones la presencia de melanina intracitoplasmática puede dificultar diferenciar las CTV de los melanófagos, siendo necesarias técnicas complementarias. Destacamos la importancia de

<https://doi.org/10.1016/j.ad.2022.03.020>

0001-7310/© 2022 AEDV. Publicado por Elsevier España, S.L.U. Este es un artículo Open Access bajo la licencia CC BY-NC-ND (<http://creativecommons.org/licenses/by-nc-nd/4.0/>).

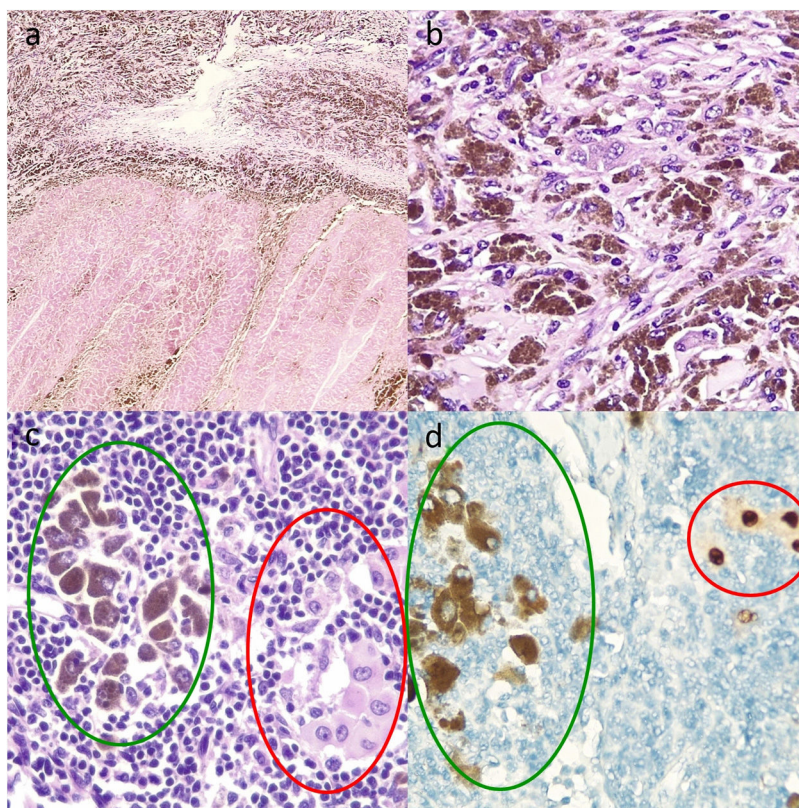


Figura 1 Cortes histológicas de ganglio linfático tras terapia diana con dabrafenib y trametinib. A. Múltiples melanófagos sobre un fondo de fibrosis en la parte superior y necrosis intensa en la parte inferior (hematoxilina y eosina, $\times 10$). B. Melanófagos y CTV con mucha melanina intracitoplasmática, haciendo necesario el uso de técnicas adicionales como el marcador nuclear SOX10 para evaluar el porcentaje de CTV y, por tanto, el tipo de respuesta patológica (hematoxilina y eosina, $\times 20$). C. Melanófagos a la izquierda con melanina intracitoplasmática (marcados con verde), y a la derecha CTV aisladas (marcadas con rojo) (hematoxilina y eosina $\times 100$). D. Captación nuclear para las CTV (marcadas con rojo) y captación citoplasmática de los melanófagos sin tinción nuclear (marcados con verde) (inmunohistoquímica para SOX10, $\times 100$).

Tabla 1 Casos de pacientes con metástasis de melanoma irresecables tratados con dabrafenib y trametinib

	Caso 1	Caso 2	Caso 3	Caso 4
Edad	74 años	50 años	42 años	68 años
Sexo	Mujer	Hombre	Hombre	Mujer
Estadio	IIIC irresecable (T3bN3bM0)	IIIC irresecable (T4aN1aM0)	IIID irresecable (T4bN3cM0)	IIIC irresecable (T2aN3cM0)
Tratamiento previo recibido	No	Pembrolizumab (progresión durante la adyuvancia)	No	No
Metástasis de melanoma	Adenopatías cervicales, supraclaviculares, axilares y retropectorales derechas	Gran masa adenopática axilar izquierda	Gran masa adenopática axilar izquierda	Cutáneas múltiples en la pierna derecha
Terapia sistémica empleada	Dabrafenib y trametinib	Dabrafenib y trametinib	Dabrafenib y trametinib	Dabrafenib y trametinib
Semanas de tratamiento	16 semanas	8 semanas	6 semanas	48 semanas
Respuesta clínica	Desaparición de las adenopatías palpables	Disminución del tamaño de las adenopatías	Disminución del tamaño de las adenopatías	Resolución de las lesiones cutáneas

Tabla 1 (continuación)

	Caso 1	Caso 2	Caso 3	Caso 4
Respuesta radiológica	RECIST 1.1. parcial	RECIST 1.1. parcial	RECIST 1.1. parcial	No evaluada
Rescate quirúrgico	Linfadenectomía cervical y axilar derecha	Linfadenectomía axilar izquierda	Linfadenectomía axilar izquierda	Extirpación de una lesión pigmentada cutánea residual
Respuesta patológica	Completa	Completa	Parcial	Completa
Adyuvancia posterior	Pembrolizumab con progresión a metástasis cutánea Cambio a dabrafenib + trametinib	Dabrafenib y trametinib	Pembrolizumab	Dabrafenib y trametinib
Toxicidad presentada	Astenia y pérdida de apetito grado III (resuelta tras un descenso de la dosis)	No	No	No
Supervivencia libre de enfermedad	16 meses	9 meses	14 meses	8 meses

marcadores nucleares como el SOX10 para identificar las CTV y evaluar la respuesta patológica completa.

El uso de TD en pacientes con metástasis de melanoma BRAF mutado irreseccables tiene el potencial de reducir de forma rápida el tamaño de estos tumores, permitiendo la cirugía posterior y disminuyendo la morbilidad de la misma. En segundo lugar, nos ofrece una ventana de oportunidad para evaluar la eficacia antitumoral de la TD mediante el examen histológico de la pieza de resección quirúrgica. Mientras que la persistencia tumoral tras la TD puede indicar la necesidad de plantear nuevos tratamientos en el contexto de la adyuvancia posterior, su erradicación puede favorecer la continuación de la terapia actual. Por último, el uso de la TD previa a la cirugía puede potencialmente erradicar enfermedad clínicamente oculta, previniendo o retrasando la recurrencia posterior.

Bibliografía

- Long GV, Saw RPM, Lo S, Nieweg OE, Shannon KF, Gonzalez M, et al. Neoadjuvant dabrafenib combined with trametinib for resectable, stage IIIB-C, BRAF V600 mutation-positive melanoma (NeoCombi): A single-arm, open-label, single-centre, phase 2 trial. *Lancet Oncol.* 2019;20:961–71, <http://dx.doi.org/10.1016/S1470-2045:30331-6>.
- Eisenhauer EA, Therasse P, Bogaerts J, Schwartz LH, Sargent D, Ford R, et al. New response evaluation criteria in solid tumours: Revised RECIST guideline (version 1.1). *Eur J Cancer.* 2009;45:228–47, <http://dx.doi.org/10.1016/J.EJCA.200810026>.
- Tetzlaff MT, Messina JL, Stein JE, Xu X, Amaria RN, Blank CU, et al. Pathological assessment of resection specimens after neoadjuvant therapy for metastatic melanoma. *Ann Oncol Off J Eur Soc Med Oncol.* 2018;29:1861–8, <http://dx.doi.org/10.1093/ANNONC/MDY226>.
- Long GV, Hauschild A, Santinami M, Atkinson V, Mandalà M, Chiarion-Sileni V, et al. Adjuvant dabrafenib plus trametinib in stage III BRAF-mutated melanoma. *N Engl J Med.* 2017;377:1813–23, http://dx.doi.org/10.1056/NEJM0A1708539/SUPPL_FILE/NEJM0A1708539_DISCLOSURES.PDF.
- Weber J, Mandalà M, del Vecchio M, Gogas HJ, Arance AM, Cowey CL, et al. Adjuvant nivolumab versus ipilimumab in resected stage III or IV melanoma. *N Engl J Med.* 2017;377:1824–35, [doi:10.1056/NEJM0A1709030/SUPPL_FILE/NEJM0A1709030_DISCLOSURES.PDF](http://dx.doi.org/10.1056/NEJM0A1709030/SUPPL_FILE/NEJM0A1709030_DISCLOSURES.PDF).
- Eggermont AMM, Blank CU, Mandalà M, Long GV, Atkinson V, Dalle S, et al. Adjuvant pembrolizumab versus placebo in resected stage III melanoma. *N Engl J Med.* 2018;378:1789–801, <http://dx.doi.org/10.1056/NEJM0A1802357>.
- Kelly ZR, Gorantla VC, Davar D. The role of neoadjuvant therapy in melanoma. *Curr Oncol Rep.* 2020;22, <http://dx.doi.org/10.1007/S11912-020-00944-5>.
- Amaria RN, Hwu W-J, Tawbi HA, Reuben A, Andrews MC, Ross MI, et al. Neoadjuvant plus adjuvant dabrafenib and trametinib versus standard of care in patients with high-risk, surgically resectable melanoma: A single-centre, open-label, randomised, phase 2 trial. *Artic Lancet Oncol.* 2018;19:181–93, [http://dx.doi.org/10.1016/S1470-2045\(18\)30015-9](http://dx.doi.org/10.1016/S1470-2045(18)30015-9).
- Menzies AM, Amaria RN, Rozeman EA, Huang AC, Tetzlaff MT, van de Wiel BA, et al. Pathological response and survival with neoadjuvant therapy in melanoma: A pooled analysis from the International Neoadjuvant Melanoma Consortium (INMC). *Nat Med.* 2021;27:301–9, <http://dx.doi.org/10.1038/S41591-020-01188-3>.
- Michielin O, van Akkooi A, Lorigan P, Ascierto PA, Dummer R, Robert C, et al. ESMO consensus conference recommendations on the management of locoregional melanoma: Under the auspices of the ESMO Guidelines Committee. *Ann Oncol.* 2020;31:1449–61, [doi:10.1016/J.ANNONC.202007005/ATTACHMENT/036B0C88-C8C7-4088-B90D-46230C844821/MMC1.PDF](http://dx.doi.org/10.1016/J.ANNONC.202007005/ATTACHMENT/036B0C88-C8C7-4088-B90D-46230C844821/MMC1.PDF).

I. Navarro Navarro^{a,*}, D. Jiménez Gallo^a,
M.T. Fernández Morano^a, I. Villegas Romero^a,
M.I. Catalina Fernández^b y M. Linares Barrios^a

^a Unidad de Gestión Clínica de Dermatología Médico-Quirúrgica y Venereología, Hospital Universitario Puerta del Mar, Cádiz, España
^b Unidad de Gestión Clínica de Anatomía Patológica, Hospital Universitario Puerta del Mar, Cádiz, España

* Autor para correspondencia.
Correo electrónico: irenen.navarro@gmail.com
(I. Navarro Navarro).