



ACADEMIA ESPAÑOLA
DE DERMATOLOGÍA
Y VENEREOLOGÍA

ACTAS Dermo-Sifiliográficas

Full English text available at
www.actasdermo.org



DERMATOLOGÍA PRÁCTICA

Actualización en tricoscopia



L. Fernández-Domper^{a,*}, M. Ballesteros-Redondo^a y S. Vañó-Galván^{b,c}

^a Servicio de Dermatología, Hospital Clínico Universitario, Valencia, España

^b Unidad de Tricología, Servicio de Dermatología, Hospital Universitario Ramón y Cajal, Instituto Ramón y Cajal de Investigación Sanitaria, Universidad de Alcalá, Madrid, España

^c Unidad de Tricología y Trasplante Capilar, Clínica Grupo Pedro Jaén, Madrid, España

Recibido el 21 de septiembre de 2022; aceptado el 18 de diciembre de 2022

Disponible en Internet el 24 de diciembre de 2022

PALABRAS CLAVE

Tricología;
Tricoscopia;
Alopecia;
Diagnóstico;
Actualización

Resumen La tricoscopia es una técnica sencilla y no invasiva que se puede realizar durante la consulta con un dermatoscopio manual o digital. Esta herramienta ha ganado popularidad en los últimos años, ya que la visualización e identificación de estructuras y signos característicos puede ser la clave en el diagnóstico de alopecias y enfermedades del cuero cabelludo. El enfoque de esta revisión es el estudio y actualización de los hallazgos tricoscópicos en las alopecias más frecuentes en la práctica clínica habitual.

Así pues, existen algunas alopecias como la alopecia areata, la tricotilomanía o la alopecia frontal fibrosante en las que los hallazgos con la tricoscopia resultan clave para su diagnóstico y seguimiento. El reconocimiento de estas estructuras distintivas puede ser de gran ayuda y, por ello, como dermatólogos debemos estar familiarizados con las mismas.

© 2022 AEDV. Publicado por Elsevier España, S.L.U. Este es un artículo Open Access bajo la licencia CC BY-NC-ND (<http://creativecommons.org/licenses/by-nc-nd/4.0/>).

KEYWORDS

Trichology;
Trichoscopy;
Alopecia;
Diagnosis;
Update

Trichoscopy: An Update

Abstract Trichoscopy is a simple, noninvasive office procedure that can be performed using a handheld or digital dermatoscope. This tool has gained popularity in recent years, because it provides useful diagnostic information for hair loss and scalp disorders by enabling the visualization and identification of distinctive signs and structures. We present an updated review of the trichoscopic features described for some of the most common hair loss disorders seen in clinical practice. Dermatologists should be familiar with these helpful features, as they can significantly aid the diagnosis and follow-up of numerous conditions, such as alopecia areata, trichotillomania, and frontal fibrosing alopecia.

© 2022 AEDV. Published by Elsevier España, S.L.U. This is an open access article under the CC BY-NC-ND license (<http://creativecommons.org/licenses/by-nc-nd/4.0/>).

* Autor para correspondencia.

Correo electrónico: lfernandezdomper@gmail.com (L. Fernández-Domper).

Introducción

Los métodos estándar utilizados para el diagnóstico de los trastornos capilares incluyen: la inspección clínica, el patrón de pérdida de cabello, el «pull test», el tricograma, la biopsia y la tricoscopia. Esta última se utiliza de manera rutinaria en la evaluación *in vivo* de los trastornos del pelo y el cuero cabelludo. En los últimos años se ha prestado mucha atención a esta técnica y se han publicado muchos estudios centrados en la descripción de los hallazgos característicos de los distintos tipos de alopecia, hasta el punto de que muchos especialistas en tricología consideran esta técnica como una herramienta esencial en su práctica clínica¹⁻⁴.

La tricoscopia permite la visualización de estructuras morfológicas que no son apreciables a simple vista, incluidas las características perifoliculares e interfoliculares, así como los cambios en el grosor y la forma del tallo piloso¹. El objetivo de este artículo es hacer una revisión práctica y detallada de los signos tricoscópicos descritos hasta la fecha en las alopecias más frecuentes.

Consideraciones técnicas

La tricoscopia se realiza de una manera sencilla con un dermatoscopio de mano o un videodermatoscopio. A la hora de valorar las distintas estructuras hay que tener en cuenta que su visualización depende en gran medida del aparato óptico y de la técnica de examen empleada, siendo relevantes no solo el tipo y la resolución del dermatoscopio que estemos empleando sino también el medio de inmersión empleado⁵.

En el caso de la dermatoscopia de contacto, la elección de un fluido apropiado y el correcto uso del instrumento óptico son fundamentales para visualizar de un modo adecuado los tallos pilosos y el cuero cabelludo, así como estructuras más complejas de valorar como los vasos sanguíneos. Como líquido de inmersión resulta útil utilizar el gel de ecografía, teniendo en cuenta que este atenúa el aspecto de las escamas y la presión puede colapsar y dificultar la visualización de los vasos sanguíneos⁶. Para la realización de unas fotos tricoscópicas correctas, se dispone de sistemas de adaptadores para la realización fotografía digital dermatoscópica que se pueden adaptar a las cámaras convencionales o al teléfono móvil, y que permiten obtener imágenes de gran calidad para el estudio inicial de las alopecias, así como para su monitorización durante el tratamiento.

Conceptos generales

Las estructuras que pueden visualizarse mediante tricoscopia incluyen: los tallos pilosos, las aberturas de los folículos pilosos, la epidermis perifolicular y los microvasos cutáneos². Los tallos pilosos normales son uniformes en forma y color con una médula continua, interrumpida, fragmentada o con una ausencia de médula. Aproximadamente 10% de los pelos normales del cuero cabelludo son pelos vellosos cortos e hipopigmentados. Las anomalías adquiridas del tallo piloso, que pueden evaluarse mediante tricoscopia, incluyen los pelos en forma de signo de exclamación, los pelos cónicos y los pelos en forma de tulipán, los pelos erguidos o en cola de cerdo que vuelven a crecer (en varias

enfermedades), los pelos en forma de coma, pelos en forma de sacacorchos o pelos en zigzag¹.

La tricoscopia también permite diagnosticar la mayoría de las distrofias genéticas del tallo piloso, como el monilethrix, la tricorrexis nodosa, la tricorrexis invaginada, los pili torti o los pili annulati, que no se abordarán en esta revisión⁴. Esta técnica también permite evaluar el número de pelos en una unidad folicular. En los individuos sanos, salen dos a tres tallos pilosos de cada unidad folicular. El número disminuye en las alopecias no cicatriciales y aumenta por encima de cuatro a cinco en las alopecias cicatriciales como la foliculitis decalvante (FD) o el liquen planopilar (LPP)¹. Por último, permite distinguir si las aberturas de los folículos pilosos son normales, están vacías, son fibróticas o contienen material biológico, como tapones hiperqueratósicos o residuos de pelo.

El término «puntos» se utiliza comúnmente para referirnos a las aberturas de los folículos pilosos observadas mediante tricoscopia. Los puntos negros representan pelos pigmentados rotos o destruidos y se observan en la alopecia areata (AA), la celulitis disecante (CD), la tiña de la cabeza, la alopecia por quimioterapia y la tricotilomanía, así como en otras enfermedades y tras la depilación láser o cualquier otro método depilatorio desde la raíz. Los puntos amarillos son consecuencia del depósito de material queratósico y/o sebo en los infundíbulos foliculares y pueden estar presentes en la AA, el lupus eritematoso discoide y la alopecia androgénica. El predominio de puntos amarillos en la zona frontal, en comparación con la zona occipital sugiere el diagnóstico de alopecia androgénica femenina, además en la alopecia frontal fibrosante (AFF) se ha asociado a repoblación^{1,2}.

Por otra parte, los puntos blancos pueden ser grandes e irregulares cuando representan áreas de fibrosis perifolicular y se observan frecuentemente en el LPP. Los puntos blancos pequeños y regulares se observan en zonas expuestas al sol y en fototipos de piel oscura, independientemente de la pérdida de cabello y corresponden a folículos pilosos vacíos o a las aberturas de los conductos sudoríparos ecrinos^{1,2}. Los puntos rojos se describieron en el lupus eritematoso discoide y se cree que son un factor pronóstico positivo. Los puntos marrones o pardo-grisáceos distribuidos regularmente son un hallazgo característico en la zona de las cejas de los pacientes con una AFF y su presencia es un factor de pronóstico favorable en las cejas^{1,2}.

Las anomalías del color/estructura de la piel del cuero cabelludo que pueden visualizarse mediante tricoscopia incluyen la hiperpigmentación, el halo marrón perifolicular, predominante en la alopecia androgénica, y la fibrosis perifolicular, característica de alguna forma de alopecia cicatricial. La apariencia de los microvasos cutáneos en la tricoscopia puede variar en tipo y número dependiendo de la enfermedad y la actividad del proceso y para su visualización hay que tener en cuenta las consideraciones técnicas vistas anteriormente¹. A continuación, se expone la información más detallada de las principales alopecias.

Alopecias no cicatriciales

Alopecia androgenética

La alopecia androgenética (AGA) es una de las enfermedades de pérdida de cabello más comunes, que afecta tanto

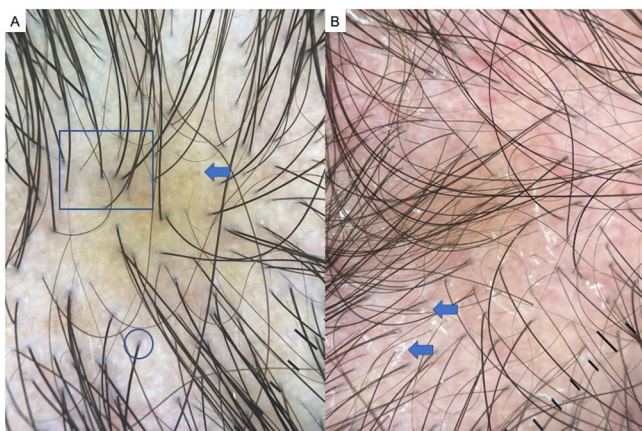


Figura 1 Alopecia androgenética (AGA). A) Heterogeneidad del grosor del tallo piloso o anisotricosis (cuadrado), signo marrón peripilar (flechas), signo blanco peripilar (círculos). B) Signos tricoscópicos de AGA con descamación gruesa interfolicular (flecha) por dermatitis seborreica asociada.

a hombres como a mujeres^{1,7,8}. Los hallazgos tricoscópicos más comunes en la AGA incluyen: la heterogeneidad del grosor del tallo piloso (anisotricosis), el signo marrón peripilar, el signo blanco peripilar, los puntos amarillos, los puntos blancos, la pigmentación en panal (más frecuente en fototipos altos), la atriquia focal y las líneas rojas arborizantes (fig. 1A-B). En un estudio publicado por Hu et al. identificaron los puntos amarillos y la atriquia focal como signos de gravedad de la enfermedad en AGA, por su parte, en FAGA se relacionaron con mala evolución la anisotricosis, el signo blanco peripilar, los puntos blancos, la pigmentación en panal de abeja y la atriquia focal^{2,5,7-9}.

Efluvio telógeno

El efluvio telógeno está causado por la entrada temprana del cabello anágeno en la fase telógena, lo que provoca un aumento de la caída. En la forma aguda, la pérdida de cabello es evidente dos o tres meses después del acontecimiento desencadenante y el crecimiento completo se observa después de seis a 12 meses; mientras que la crónica puede persistir durante seis meses o más^{1,10,11}. No existen hallazgos tricoscópicos específicos en el efluvio telógeno. Sin embargo, la presencia de pelos en recrecimiento y el predominio de las aberturas de los folículos pilosos con un solo tallo piloso emergente pueden ser indicativos de efluvio telógeno en ausencia de rasgos característicos de otras causas de pérdida de cabello. Así pues, el efluvio telógeno es más bien un diagnóstico de exclusión y el diagnóstico no debe basarse únicamente en la tricoscopia^{2,5}.

Alopecia areata

La AA es una forma autoinmune de pérdida de cabello no cicatricial que puede afectar a cualquier zona con pelo¹. Las características de la tricoscopia de la AA son: pelos en signo de exclamación, puntos negros, puntos amarillos, pelos en recrecimiento, pelos en cola de cerdo, pelos vellosos y pelos rotos (fig. 2A-B). Los estudios indican que los puntos negros y los pelos en forma de exclamación son marcadores de una gran actividad de la enfermedad, mientras que los puntos amarillos predominan en la alopecia de larga duración. Hay

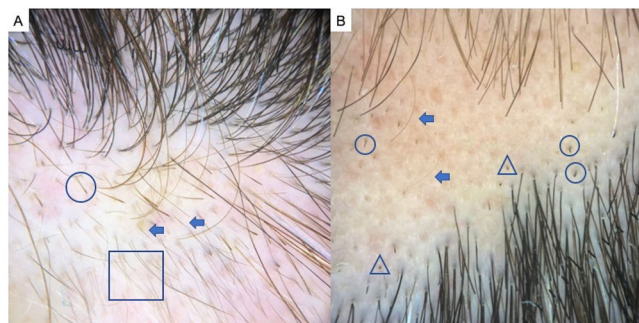


Figura 2 Alopecia areata. A) Pelos en signo de exclamación (círculos), pelos vellosos (cuadrado) y pelos en recrecimiento (flechas). B) Puntos negros (triángulos), pelos rotos (círculos) y pelos vellosos (flechas).

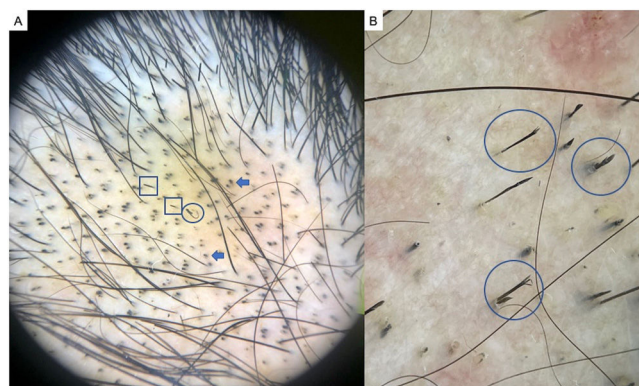


Figura 3 Tricotilomanía. A) Puntos negros (flechas), pelos enroscados o en forma de gancho (círculo) y pelos rotos a distintas longitudes (cuadrados). B) Detalle de tricoptilosis (tallos de longitud variable con puntas deshilachadas o abiertas) o pelos en tulipán (círculos).

que destacar que los pelos con signos de exclamación pueden fácilmente llevar a un diagnóstico erróneo de la AA, ya que se observan también en la tricotilomanía^{2,12,13}.

Tricotilomanía

La tricotilomanía es una forma de alopecia por tracción resultante de arrancarse y depilarse el pelo de forma repetitiva y compulsiva. La tricotilomanía y la alopecia areata en placas pueden tener características clínicas y dermatoscópicas similares en algunos casos. En el examen tricoscópico, la presencia de puntos negros, pelos enroscados o en forma de gancho, tallos de longitud variable con puntas deshilachadas o abiertas (tricoptilosis) o pelos en tulipán son indicativos de tricotilomanía (fig. 3A-B). Además, pueden observarse pelos en forma de signo de exclamación y puntos amarillos¹³.

Alopecia traccional

La alopecia traccional afecta a pacientes con diversas formas de peinado traumático durante un período de tiempo prolongado y es importante detectarlo precozmente porque puede evolucionar a una alopecia cicatricial. La tricoscopia de esta entidad no está bien definida, pero los hallazgos más frecuentes son la reducción de la densidad capilar, diversidad del diámetro capilar, folículos vacíos, pelos vellosos, pérdida de las aberturas foliculares, puntos amarillos,

pelos rotos, puntos negros, eritema perifolicular y vainas peripilares^{14,15}.

Tinea capitis (TC)

Aunque el examen micológico se considera el método de diagnóstico de referencia en la TC, la tricoscopia puede ser útil para el diagnóstico de la tiña de la cabeza, la diferenciación entre la infección por género *Microsporum* y por género *Trichophyton* y la supervisión de la eficacia del tratamiento. La presencia de rasgos tricoscópicos característicos de la TC es suficiente para establecer el diagnóstico inicial e introducir el tratamiento antes de que se disponga de los resultados del cultivo³.

Los hallazgos tricoscópicos característicos de la TC son los pelos en forma de coma, los pelos en forma de sacacorchos, los pelos en forma de código Morse, los pelos en zigzag, los pelos doblados, los pelos en bloque y los pelos «i»².

En una revisión sistemática publicada recientemente, los pelos en forma de sacacorchos se observaron con mayor frecuencia en infecciones por el género *Trichophyton* en comparación con el género *Microsporum*. Los pelos en forma de código Morse, los pelos en zigzag, los pelos doblados y la descamación difusa solo se observaron en los pacientes con una infección por el género *Microsporum*. No hubo diferencias significativas en la frecuencia de pelos rotos, de puntos negros y de pelos en coma entre las infecciones por dichos géneros¹⁶.

Por último, cabe mencionar la importancia de la tricoscopia en la tiña corporal, pues se ha descrito que la afectación de los vellos en esta patología orienta al uso de antifúngicos orales en lugar de tópicos para el tratamiento¹⁷.

Alopecias cicatriciales

Liquen plano pilar

El LPP es una alopecia cicatricial linfocítica que afecta principalmente a adultos de mediana edad, con ligero predominio femenino. Los hallazgos tricoscópicos más frecuentes son la ausencia de aperturas foliculares, hiperqueratosis y eritema perifolicular, puntos blancos y puntos negro-azulados en diana a nivel perifolicular¹⁷⁻²⁰ (fig. 4A). Algunos estudios han objetivado también pelos en «pseudopenacho» en esta entidad, en los que, a diferencia de la FD, se objetivan grupos de dos a cuatro pelos terminales emergiendo de una misma unidad folicular junto con el resto de signos típicos de LPP²¹. El eritema e hiperqueratosis a la tricoscopia revelan una fase activa del LPP, siendo estas las zonas más rentables para realizar una biopsia en caso de duda diagnóstica²².

Alopecia frontal fibrosante

La AFF es la alopecia cicatricial más frecuente en la práctica clínica diaria^{23,24}. Los hallazgos tricoscópicos característicos son el eritema e hiperqueratosis concéntrica perifolicular (indican actividad), ausencia de orificios foliculares y pérdida de pelos vellosos, clave a la hora de diferenciarla del LPP o la tricotilomanía (fig. 4B). La pérdida de pelos vellosos origina que característicamente se objetiven los «lonely hairs» o pelos terminales solitarios a nivel frontotemporal. Menos frecuentemente pueden verse pelos rotos y pili torti like^{25,26}. El signo de «pseudoflequillo» o *pseudofringe* con

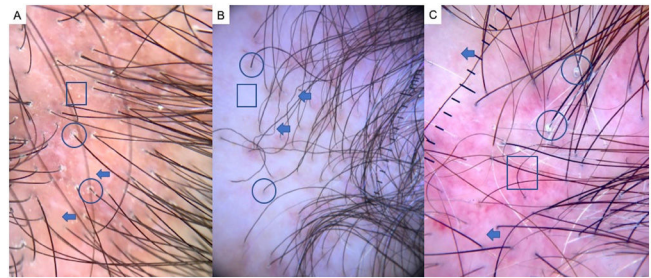


Figura 4 A) Liquen plano pilar: ausencia de aperturas foliculares (flechas), hiperqueratosis y eritema perifolicular (círculos) y puntos blancos (cuadrado). B) Alopecia frontal fibrosante: eritema e hiperqueratosis concéntrica perifolicular (círculos), ausencia de orificios foliculares (cuadrado), pérdida de pelos vellosos y pili torti like (flechas). C) Alopecia fibrosante en patrón androgenético (FAPD): eritema e hiperqueratosis perifolicular (círculos), anisotropicosis (cuadrado), miniaturización, pelos vellosos y áreas cicatriciales con atriquia focal (cuadrado).

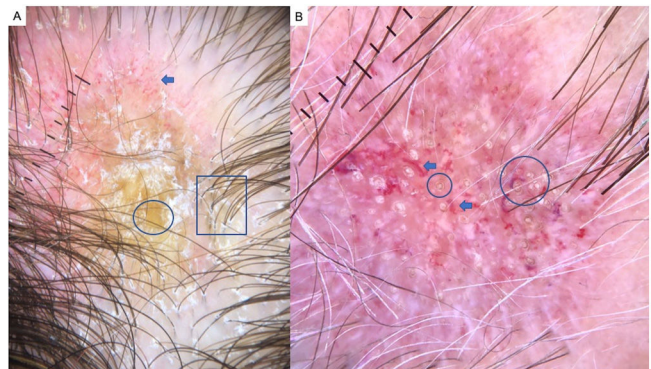


Figura 5 Lupus discoide. A) Ausencia de orificios foliculares, tapones córneos o puntos amarillos gigantes (círculo), hiperqueratosis perifolicular grosera (cuadrado) y patrones vasculares aberrantes: capilares gigantes, vasos arboriformes gruesos y telangiectasias finas (flecha). B) Detalle de tapones córneos (círculos) y vasos arboriformes gruesos (flechas).

la preservación de una banda de pelo a nivel frontotemporal fue descrito por Pirmez et al. como un patrón de AFF, el cual hay que diferenciar del signo de *fringe* (retención de pelos a lo largo del borde frontal o temporal) en la alopecia traccional y la tricotilomanía²⁷. Según el modelo de clasificación de AFF de Moreno-Arrones et al. correspondería al patrón tipo III o en «doble línea» y confiere mejor pronóstico a los pacientes a diferencia del patrón I (lineal) o tipo II (difuso)²⁸. Respecto a la afectación de cejas podemos observar pelos distróficos, pelos en recrecimiento, puntos amarillos, pérdida de orificios foliculares y eritema difuso, signos útiles si se observan de manera precoz para el diagnóstico diferencial con la AA²⁵.

Alopecia fibrosante en patrón androgenético

La alopecia fibrosante en patrón androgenético (FAPD) es considerada una variante del LPP, en la cual hay una pérdida de densidad capilar con una distribución similar a la AGA, por lo que puede ser fácilmente confundida con esta última. La tricoscopia es clave para distinguirlas, siendo los hallazgos tricoscópicos típicos el eritema e hiperqueratosis

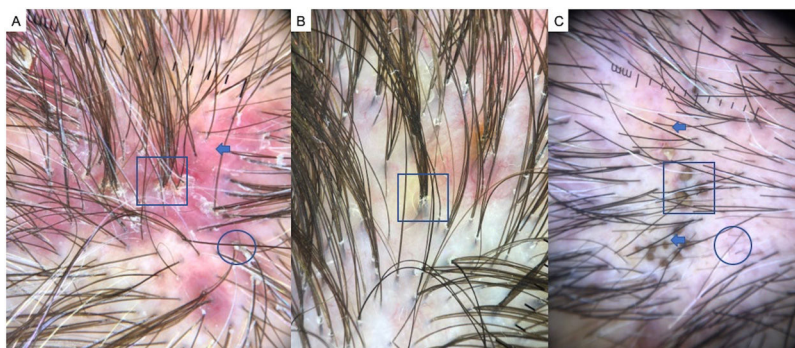


Figura 6 A) Foliculitis decalvante: pelos en penacho o *tufted hairs* (> 5 pelos emergiendo de una raíz folicular) (cuadrado), eritema difuso (flecha) e hiperqueratosis folicular o descamación tubular amarillenta (círculo). B) Detalle de pelos en penacho (cuadrado). C) Celulitis disecante del cuero cabelludo: puntos negros o «pelos cadavéricos» (cuadrado), pelos vellosos (círculo) y pelos rotos (flechas).

Tabla 1 Hallazgos tricoscópicos en alopecias no cicatriciales

		Alopecias no cicatriciales				
	Alopecia androgenética	Efluvio telógeno	Alopecia areata	Tricotilomanía	Alopecia traccional	Tinea capitis
Tricoscopia (conservan <i>ostium foliculares</i>)	Variabilidad del diámetro del tallo del cabello	Pelos en recrecimiento	Puntos amarillos	Pelos rotos de diferentes longitudes	Reducción de la densidad capilar	Pelos en coma
	Predominio de folículos con un solo cabello	Folículos pilosos con un solo tallo	Pelos en signo de exclamación	Tricoptilosis	Diversidad del diámetro capilar	Pelos en sacacorchos
		Pelos vellosos cortos agrupados		Pelos en llama	Folículos vacíos	Cabellos tipo código Morse
			Pelo veloso hipopigmentado	Signo de la V	Pelos vellosos	Cabellos en zigzag
			Pelo veloso hipopigmentado	Pelo en polvo	Pérdida de las aberturas foliculares	Cabellos doblados
			Pelos angulados	Pelos en gancho	Puntos amarillos	Bloquear pelos
			Pelos parecidos a monilethrix	Pelos en espiral (<i>coiled hairs</i>)	Pelos rotos	Pelos en «i»
			Puntos negros (normales)	Pelos en tulipán	Puntos negros	Pelos rotos
			Puntos negros (irregulares)	Eritema perifolicular	Puntos negros	
				Vainas peripilares		

perifolicular, anisotricosis, miniaturización, pelos vellosos y áreas cicatriciales con atriquia focal^{28,29} (fig. 4C).

Lupus eritematoso crónico discoide

El lupus eritematoso crónico discoide (LECD) representa la forma más frecuente de lupus que origina alopecia cicatricial, sin embargo, un diagnóstico y tratamiento precoz puede evitar la irreversibilidad del proceso. En la tricoscopia es típica la ausencia de orificios foliculares, tapones córneos (puntos amarillos gigantes), hiperqueratosis perifolicular grosera, patrones vasculares aberrantes (capilares gigantes, vasos arboriformes gruesos y telangiectasias finas) y puntos azul-gris en un patrón moteado³⁰ (fig. 5A-B). La

presencia de puntos rojos es un signo de buen pronóstico y representan la viabilidad del folículo si se inicia un tratamiento de forma precoz³¹. La combinación de vasos tortuosos dilatados y tapones córneos tiene una especificidad para el diagnóstico de LECD de 100%³⁰. Otros signos tricoscópicos recientemente publicados son: velo azul blanquecino también por incontinencia pigmenti y rosetas blancas por retención de queratina perianaxial³².

Foliculitis decalvante

La FD cursa típicamente en brotes afectando a varones de mediana edad y característicamente suele comenzar en el vértex³³. Los hallazgos tricoscópicos más frecuentes son:

Tabla 2 Hallazgos tricoscópicos en alopecias cicatriciales

	Alopecias cicatriciales						
	LPP	AFF	FAPD	FD	CDCC	LECD	ACCC
Tricoscopia (pérdida de ostium foliculares)	Ausencia de orificios foliculares Hiperqueratosis y eritema perifolicular Conservación puntos blancos <i>pinpoint</i> (en raza negra) Puntos azulgrisáceos en un patrón moteado Descamación tubular con descamación interfolicular mínima o ausente Pelos en pseudopenacho (2-4 pelos por unidad folicular)	Ausencia de orificios foliculares Hiperqueratosis y eritema perifolicular Ausencia de pelos vellosos Pelos solitarios o « <i>lonely hair</i> » Pili torti	Eritema e hiperqueratosis perifolicular Anisotricosis Miniaturización/pelos vellosos Pérdida de aperturas foliculares Áreas cicatriciales o blanquecinas 3-4 mm Disminución del número de pelos terminales por unidad folicular	Pelos en penacho (> 5 pelos/UF) Eritema difuso Pústulas perifoliculares Hiperqueratosis perifolicular Áreas blancas cicatriciales Descamación tubular amarillenta Costras serohemáticas Hiperqueratosis perifolicular dispuesta en patrón de estallido de estrellas Pústulas foliculares	Fase temprana: - Puntos amarillos - Puntos negros - Pelos vellosos - Orificios foliculares vacíos Fase avanzada: - Áreas blanquecinas confluente con ausencia de ostium foliculares - Pústulas perifoliculares - Puntos blancos cicatriciales	Ausencia de orificios foliculares Vascularización aberrante (capilares gigantes, vasos arboriformes gruesos) Hiperqueratosis perifolicular grosera	Halo perifolicular blanquecino Parches de red de pigmento «en panal de abejas» Eritema perifolicular e hiperqueratosis leve Distribución irregular de los puntos <i>pinpoint</i>

pelos en penacho o «*tufted hairs*» (> 5 pelos emergiendo de una raíz folicular), eritema difuso, hiperqueratosis folicular o descamación tubular amarillenta, áreas blancas cicatriciales, pústulas foliculares, descamación interfolicular y costras serohemáticas³³ (fig. 6A-B). La vascularización aparece en forma de vasos arboriformes o asas capilares dilatadas a nivel epidérmico. Los pelos en penacho que típicamente se encuentran en la periferia de la lesión son la característica más específica de la entidad y confiere a estos pacientes el aspecto de «pelo de muñeca»^{1,17,33}.

Celulitis disecante del cuero cabelludo

La celulitis disecante del cuero cabelludo (CDCC) es una alopecia cicatricial neutrofílica, infrecuente y más prevalente en la raza negra. Forma parte de la conocida como «tétrada de oclusión folicular» y cursa en brotes de nódulos inflamatorios y abscesos, pudiendo dar lugar a fístulas, típicamente en región occipital. La tricoscopia nos ayuda a un diagnóstico precoz y los hallazgos más característicos son los puntos amarillos, puntos negros o «pelos cadavéricos», pelos vellosos y orificios foliculares vacíos^{34,35} (fig. 6C). Los puntos amarillos en «3D» superpuestos sobre pelos distróficos, puntos marrones o comedones abiertos como son denominados en varios artículos son los signos más característicos de la CD³⁴. En una fase avanzada se objetivan grandes áreas de atriquia sin ostium foliculares, puntos blancos cicatriciales y alguna pústula perifolicular³⁵.

Alopecia cicatricial central centrífuga

La alopecia cicatricial central centrífuga (ACCC) es la alopecia linfocítica cicatricial más frecuente en mujeres de raza

negra. Clínicamente se manifiesta como una placa alopecica con progresión centrífuga en vértex, que deja pelos solitarios en el centro³⁶. Los hallazgos tricoscópicos más frecuentes son: parches de red de pigmento «en panal de abejas», eritema perifolicular e hiperqueratosis leve y la distribución irregular de los «*pinpoint white dots*» (salidas de los conductos ecrrinos). El halo perifolicular blanquecino es el hallazgo más sensible (94%) y específico (100%), presentándose en fases iniciales y tardías y corresponde a la afectación de la vaina radicular interna con fibrosis concéntrica perifolicular³⁶⁻³⁹ (tablas 1 y 2).

Financiación

Esta investigación fue apoyada por el Departamento de Dermatología del Hospital Clínico Universitario de Valencia.

Conflicto de intereses

Los autores declaran no tener ningún conflicto de intereses.

Bibliografía

- Alessandrini A, Bruni F, Piraccini BM, Starace M. Common causes of hair loss – clinical manifestations, trichoscopy and therapy. *J Eur Acad Dermatol Venereol*. 2021;35:629–40.
- Kinoshita-Ise M, Sachdeva M. Update on trichoscopy: Integration of the terminology by systematic approach and a proposal of a diagnostic flowchart. *J Dermatol*. 2022;49:4–18.
- Rudnicka L, Olszewska M, Rakowska A, Słowska M. Trichoscopy update 2011. *J Dermatol Case Rep*. 2011;5:82–8.

4. Pirmez R, Tosti A. Trichoscopy tips. *Dermatol Clin*. 2018;36:413–20, <http://dx.doi.org/10.1016/j.det.2018.05.008>.
5. Inui S. Trichoscopy for common hair loss diseases: Algorithmic method for diagnosis. *J Dermatol*. 2011;38:71–5.
6. Roldán Marín R, Carlos-Ortega B. Vascularización en dermatoscopia tumoral. *Dermatol Cosmet Med Quirur*. 2015;13:324–30.
7. Kasumagic-Halilovic E. Trichoscopic Findings in Androgenetic Alopecia. *Med Arch (Sarajevo Bosnia Herzegovina)*. 2021;75:109–11.
8. Hu R, Xu F, Han Y, Sheng Y, Qi S, Miao Y, et al. Trichoscopic findings of androgenetic alopecia and their association with disease severity. *J Dermatol*. 2015;42:602–7.
9. Starace M, Orlando G, Alessandrini A, Piraccini BM. Female Androgenetic Alopecia: An Update on Diagnosis and Management. *Am J Clin Dermatol*. 2020;21:69–84.
10. Asghar F, Shamim N, Farooque U, Sheikh H, Aqeel R. Telogen Effluvium: A Review of the Literature. *Cureus*. 2020;12:1–7.
11. Chien Yin GO, Siong-See JL, Wang ECE. Telogen Effluvium – a review of the science and current obstacles. *J Dermatol Sci*. 2021;101:156–63.
12. Waśkiel A, Rakowska A, Sikora M, Olszewska M, Rudnicka L. Trichoscopy of alopecia areata: An update. *J Dermatol*. 2018;45:692–700.
13. Martín JM, Montesinos E, Cordero P, Gonzalez V, Ramon D. Trichoscopy features of trichotillomania. *Pediatr Dermatol*. 2019;36:265–7.
14. Polat M. Evaluation of clinical signs and early and late trichoscopy findings in traction alopecia patients with Fitzpatrick skin type II and III: a single-center, clinical study. *Int J Dermatol*. 2017;56:850–5.
15. Billero V, Miteva M. Traction alopecia: The root of the problem. *Clin Cosmet Investig Dermatol*. 2018;11:149–59.
16. Waśkiel-Burnat A, Rakowska A, Sikora M, Ciechanowicz P, Olszewska M, Rudnicka L. Trichoscopy of Tinea Capitis: A Systematic Review. *Dermatol Ther (Heidelb)*. 2020;10:43–52.
17. Knöpfel N, del Pozo LJ, Escudero Mdel M, Martín-Santiago A. Dermoscopic Visualization of Vellus Hair Involvement in Tinea Corporis: A Criterion for Systemic Antifungal Therapy? *Pediatr Dermatol*. 2015;32:e226–7.
18. Mathur M, Acharya P. Trichoscopy of primary cicatricial alopecias: an updated review. *J Eur Acad Dermatol Venereol*. 2020;34:473–84.
19. Rakowska A, Slowinska M, Kowalska-Oledzka E, Warszawik O, Czuwara J, Olszewska M, et al. Trichoscopy of cicatricial alopecia. *J Drugs Dermatol*. 2012;11:753–8.
20. Rajan A, Rudnicka L, Szepietowski JC, Lallas A, Rokni GR, Grabbe S, et al. Differentiation of frontal fibrosing alopecia and Lichen planopilaris on trichoscopy: A comprehensive review. *J Cosmet Dermatol*. 2022;21:2324–30.
21. Rossi A, Iorio A, Scali E, Gerardi M, Priolo L, Misciali C, et al. Frontal fibrosing alopecia and lichen planopilaris: clinical, dermoscopic and histological comparison. *Eur J Inflamm*. 2013;11:311–4.
22. Soares VC, Mulinari-Brenner F, Souza TE. Lichen planopilaris epidemiology: a retrospective study of 80 cases. *An Bras Dermatol*. 2015;90:666–70.
23. Miteva M, Tosti A. Dermoscopy guided scalp biopsy in cicatricial alopecia. *J Eur Acad Dermatol Venereol*. 2013;27:1299–303.
24. Vano-Galvan S, Molina-Ruiz AM, Serrano-Falcon C, Arias-Santiago S, Rodrigues-Barata AR, Garnacho-Saucedo G, et al. Frontal fibrosing alopecia: a multicenter review of 355 patients. *J Am Acad Dermatol*. 2014;70:670–8.
25. Moreno-Arrones OM, Saceda-Corralo D, Fonda-Pascual P, Rodrigues-Barata AR, Buendía-Castaño D, Alegre-Sánchez A, et al. Frontal fibrosing alopecia: clinical and prognostic classification. *J Eur Acad Dermatol Venereol*. 2017;31:1739–45.
26. Saceda-Corralo D, Moreno-Arrones OM, Rubio-Lambraña M, Gil-Redondo R, Bernárdez C, Hermosa-Gelbard Á, et al. Trichoscopic features of mild frontal fibrosing alopecia. *J Eur Acad Dermatol Venereol*. 2021;35:e205–7.
27. Pirmez R, Duque-Estrada B, Abraham LS, Pinto GM, de Farias DC, Kelly Y, et al. It's not all traction: the pseudo 'fringe sign' in frontal fibrosing alopecia. *Br J Dermatol*. 2015;173:1336–8.
28. Moreno-Arrones OM, Saceda-Corralo D, Fonda-Pascual P, Rodrigues-Barata AR, Buendía-Castaño D, Alegre-Sánchez A, et al. Frontal fibrosing alopecia: clinical and prognostic classification. *J Eur Acad Dermatol Venereol*. 2017;31:1739–45.
29. Griggs J, Trüeb RM, Gavazzoni Dias MFR, Hordinsky M, Tosti A. Fibrosing alopecia in a pattern distribution. *J Am Acad Dermatol*. 2021;85:1557–64.
30. Du X, Li Y, Zhu Q, Zhu J, Xu W, Li Z, et al. Focal and diffuse fibrosing alopecias: Classical lichen planopilaris, frontal fibrosing alopecia, fibrosing alopecia with a pattern distribution, cicatricial pattern hair loss, and lichen planopilaris diffuse pattern. *JAAD Case Rep*. 2020;6:403–10.
31. Tosti A, Torres F, Misciali C, Vincenzi C, Starace M, Miteva M, et al. Follicular red dots: a novel dermoscopic pattern observed in scalp discoid lupus erythematosus. *Arch Dermatol*. 2009;145:1406–9.
32. Pirmez R, Piñeiro-Maceira J, Almeida BC, Sodr e CT. Follicular red dots: a normal trichoscopy feature in patients with pigmentary disorders? *An Bras Dermatol*. 2013;88:459–61.
33. Cervantes J, Hafeez F, Miteva M. Blue-white veil as novel dermoscopic feature in discoid lupus erythematosus in 2 African-American patients. *Skin Appendage Disord*. 2017;3:211–4.
34. Fernandez-Crehuet P, Vañ o-Galv n S, Molina-Ruiz AM, Rodrigues-Barata AR, Serrano-Falc n C, Martorell-Calatayud A, et al. Trichoscopic features of folliculitis decalvans: results in 58 patients. *Int J Trichology*. 2017;9:140–1.
35. Verzi AE, Lacarrubba F, Micali G. Heterogeneity of trichoscopy findings in dissecting cellulitis of the scalp: correlation with disease activity and duration. *Br J Dermatol*. 2017;177:e331–2.
36. Tosti A, Torres F, Miteva M. Dermoscopy of early dissecting cellulitis of the scalp simulates alopecia areata. *Actas Dermosifiliogr*. 2013;104:92–3.
37. Miteva M, Tosti A. Dermatoscopic features of central centrifugal cicatricial alopecia. *J Am Acad Dermatol*. 2014;71:443–9.
38. Lawson CN, Bakayoko A, Callender VD. Central Centrifugal Cicatricial Alopecia: Challenges and Treatments. *Dermatol Clin*. 2021;39:389–405, <http://dx.doi.org/10.1016/j.det.2021.03.004>.
39. Gomez-Zubiaur A, Saceda-Corralo D, Velez-Vel zquez MD, Lario AR, Trasobares-Marugan L. Central Centrifugal Cicatricial Alopecia Following a Patchy Pattern: A New Form of Clinical Presentation and a Challenging Diagnosis for the Dermatologist. *Int J Trichology*. 2019;11:216–8, http://dx.doi.org/10.4103/ijt.ijt.11_19.