



ACADEMIA ESPAÑOLA
DE DERMATOLOGÍA
Y VENEREOLOGÍA

ACTAS Dermo-Sifiliográficas

Full English text available at
www.actasdermo.org



ORIGINAL

Brote de dermatofitosis en región de cabeza y cuello asociadas al rasurado en peluquerías: estudio descriptivo multicéntrico de una serie de casos



L. Bascón^a, J.I. Galvañ^b, I. López-Riquelme^c, P.J. Navarro-Guillamón^d, J.M. Morón^e, J.A. Llamas^c, M. Ballesteros^f, A. Tejera-Vaquero^g, A.G. Angulo^h, A. Guilbert^a y J. Romani^{a,*}, en representación del grupo de estudio TCP (Tinea Capitis en Peluquería)[◇]

^a Hospital General de Granollers, Granollers, Barcelona, España

^b Práctica privada, Málaga, España

^c Hospital Regional Universitario de Málaga, Málaga, España

^d Hospital Universitario Virgen de la Victoria, Málaga, España

^e Hospital Nuestra Señora de Valme, Sevilla, España

^f Hospital Clínico Universitario de Valencia, Valencia, España

^g Instituto Dermatológico Globalderma, Palma del Río, Córdoba, España

^h Serveis Mèdics Penedès, Barcelona, España

Disponible en Internet el 4 de febrero de 2023

PALABRAS CLAVE

Tinea capitis;
Trichophyton tonsurans;
Brote;
Peluquerías;
Rasurado

Resumen

Introducción: Desde 2021 se ha detectado un aumento de casos de tiñas del cuero cabelludo en adolescentes que se cortan el pelo mediante rasurado o degradado.

Pacientes y métodos: Estudio observacional retrospectivo multicéntrico de casos de dermatofitosis del polo cefálico con el antecedente de haber sido contraídas tras el rasurado frecuente en peluquería. Se realizó una llamada a dermatólogos de la Academia Española de Dermatología y Venereología (AEDV) para que aportaran casos observados entre enero de 2021 y diciembre de 2022. Se incluyeron pacientes con confirmación microbiológica mediante cultivo o examen directo con KOH.

Resultados: Se recogieron 107 casos, siendo 106 pacientes varones. Se observaron 78 formas no inflamatorias frente a 29 inflamatorias. El hongo aislado con mayor frecuencia fue *Trichophyton tonsurans* (75,7% de los casos). Las lesiones aparecieron predominantemente en la nuca y en el área temporal.

Conclusiones: La distribución por sexo, edad y localización lesional parece apuntar a que una nueva tendencia social, en la que adolescentes varones acuden asiduamente a peluquerías para el afeitado de las zonas occipital y temporal, sería la causante de esta agrupación de casos de tiña del cuero cabelludo. El microorganismo más frecuente en nuestro estudio (*T. tonsurans*)

* Autor para correspondencia.

Correo electrónico: xurxoromani@gmail.com (J. Romani).

◇ Los miembros del grupo de estudio TCP (Tinea Capitis en Peluquería) se presentan en el Anexo 1.

KEYWORDS

Tinea capitis;
Trichophyton
tonsurans;
Outbreak;
Hairdresser;
Shaving

coincide con el más prevalente en nuestro medio. Con el presente estudio se evidencia un acumulo de casos susceptible de ser tenido en cuenta por organismos competentes de salud pública, a los cuales corresponde velar por el cumplimiento de las normas de desinfección del material empleado para el rasurado.

© 2023 AEDV. Publicado por Elsevier España, S.L.U. Este es un artículo Open Access bajo la licencia CC BY-NC-ND (<http://creativecommons.org/licenses/by-nc-nd/4.0/>).

Outbreak of Dermatophyte Infections on the Head and Neck Related to Shave Haircuts: Description of a Multicenter Case Series

Abstract

Introduction: Since 2021, an increase in cases of *tinea capitis* has been detected in adolescents who shave their hair with fade haircut.

Patients and methods: Multicenter retrospective observational study of cases of cephalic pole dermatophytosis with a history of having been acquired after frequent shaving in hairdressing. A call was made to dermatologists from the Spanish Academy of Dermatology and Venereology (AEDV) to provide cases observed between January 2021 and December 2022. Patients with microbiological confirmation by culture or direct examination with KOH were included.

Results: 107 cases were collected, 106 of which were male. 78 non-inflammatory forms were observed, compared to 29 inflammatory. The most frequently isolated fungus was *Trichophyton tonsurans* (75.7% of cases). The lesions appeared predominantly on the nape of the neck and temporal area.

Conclusions: The distribution by sex, age and lesional location seems to indicate that a new social trend, in which male adolescents regularly go to hairdressers to shave the occipital and temporal areas, would be the cause of this grouping of cases of ringworm of the scalp. The most frequent microorganism in our study (*T. tonsurans*) coincides with the most prevalent in our environment. This study shows an accumulation of cases that can be taken into account by competent Public Health agencies, which are responsible for ensuring compliance with the rules of disinfection of the material used for shaving.

© 2023 AEDV. Published by Elsevier España, S.L.U. This is an open access article under the CC BY-NC-ND license (<http://creativecommons.org/licenses/by-nc-nd/4.0/>).

Introducción

La tiña de la cabeza, o *tinea capitis*, es una enfermedad altamente contagiosa que afecta principalmente a niños entre 6 meses y 12 años¹, con un ligero predominio en varones². Dependiendo del modo de transmisión del hongo causante de *tinea capitis*, diferenciamos tres tipos de dermatofitos³: antropofílicos (entre ellos, *Trichophyton tonsurans*, *T. rubrum*, *T. interdigitale*, *T. violaceum* y *Microsporum audouinii*), que generalmente provocan formas clínicas no inflamatorias; zoofílicos (los principales, *T. mentagrophytes*, *T. verrucosum* y *Microsporum canis*), que suelen provocar formas inflamatorias, y geofílicos (*Microsporum gypseum*), causantes de una inflamación moderada.

Los patógenos responsables de la *tinea capitis* varían según el período y las regiones geográficas estudiadas. Durante el siglo XIX y hasta mediados del XX el patógeno dominante en Europa y Estados Unidos fue el antropófilo *Microsporum audouinii*⁴, endémico de África⁵, seguido del zoofílico *M. canis*⁶. El inicio del empleo de griseofulvina, junto a las campañas de identificación y tratamiento, provocó desde mediados del siglo XX un aumento de la prevalencia de hongos antropofílicos, con tiñas más paucisintomáticas. Entre ellos destaca *T. tonsurans*, endémico en su origen del Sudeste Asiático y Australia, luego expandido a América Central y del Sur, y de allí a Europa y Estados

Unidos⁷. En este último país es actualmente responsable de más del 90% de los casos de *tinea capitis*, con una predilección por las personas de origen africano, y *M. canis* es la segunda etiología más habitual³.

Por otro lado, en el medio urbano en Europa conviven como la causa más frecuente de *tinea capitis* las especies antropofílicas (en países como España, Bélgica o Polonia), mientras otras áreas siguen estando dominadas por especies zoofílicas, principalmente *M. canis* (entre ellas Grecia o Alemania)⁸. Otros estudios, como el llevado a cabo en 2016 en Würzburg, Alemania⁹, revelan que, aunque *M. canis* se mantiene como el agente causal más frecuente de la tiña de la cabeza en esta región, existe un detrimento de su prevalencia a favor de un aumento de los hongos antropófilos, en este caso liderada por *T. interdigitale*.

Entre los estudios que describen la alta prevalencia actual de *T. tonsurans* en países europeos y de la cuenca mediterránea hallamos algunos realizados en Israel⁴, o el reportado por Müller et al.⁷, en el que 18 varones jóvenes presentaron una *tinea capitis* o *barbae* por dicho dermatofito hasta dos semanas después de acudir a recibir un corte de pelo. En esta línea, desde el año 2021 los autores hemos observado en nuestra práctica clínica un aumento de casos de tiñas por *T. tonsurans* en distintos puntos de la geografía española en pacientes adolescentes. Esta aparente agrupación de casos parece coincidir en el tiempo con la nueva

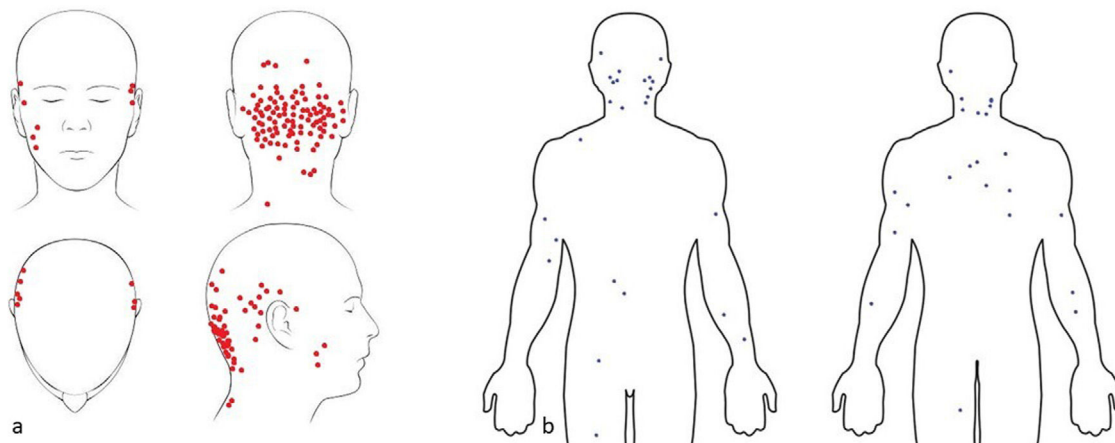


Figura 1 a) Localización inicial de las lesiones de *tinea capitis* recogidas en el presente estudio, marcadas con puntos rojos. Nótese la predilección por las zonas de rasurado o degradado (nuca y zona temporal). b) Extensión a otras localizaciones en la presente serie, marcadas con puntos azules.

moda entre los jóvenes españoles del corte de pelo con rasurado o degradado en la zona occipital y temporal con una periodicidad semanal o bisemanal. Debido a esta observación clínica, decidimos realizar un estudio a nivel nacional para analizar una serie de casos de tiñas del cuero cabelludo asociados a esta nueva tendencia social.

Pacientes y métodos

Se realizó un estudio observacional retrospectivo multicéntrico de casos de dermatofitosis del polo céfalico con el antecedente de haber sido contraídas tras el rasurado en una peluquería. El estudio fue aprobado por el Comité de Ética de la Investigación con Medicamentos del Hospital General de Granollers (Barcelona, España) (número 2022.042). Los casos fueron recogidos por dermatólogos pertenecientes a la Academia Española de Dermatología y Venereología durante diciembre de 2022, tras una convocatoria a través de Dermachat¹⁰.

Los criterios de inclusión fueron: una confirmación microbiológica por examen directo con KOH y/o cultivo, realizados mediante obtención de material por raspado en la consulta del dermatólogo, y el contexto de haberse rasurado en una peluquería pública en las dos semanas previas a la primera consulta. Se incluyeron los casos identificados desde el 1 de enero de 2021 hasta el 31 de diciembre de 2022.

Las variables recogidas fueron: edad, sexo, localización de la lesión inicial (nuca-occipital, temporal-retroauricular, preauricular, facial y otras), extensión a otras áreas, tiña inflamatoria frente a no inflamatoria, disponibilidad y resultado del examen directo y/o cultivo, clínica acompañante (adenopatías, fiebre, dolor, otras), tratamientos previos, tratamiento prescrito y existencia de contagio indirecto posterior.

Resultados

Se contactó con 883 dermatólogos, de los cuales 44 respondieron aportando casos. Se recogieron 107 pacientes;

Tabla 1 Resultados

Sexo	Hombres 106 (99,06%) Mujeres 1 (0,9%)
Edad	19,7 ± 7,93 años
Localización de la lesión inicial	Nuca-occipital 90 (84%) Temporal-retroauricular 17 (15,8%) Facial 4 (3,7%) Espalda 3 (2,8%) Preauricular 2 (1,8%)
Extensión a otras áreas	No 65 (60,7%) Sí 42 (39,3%)
Tiña inflamatoria/no inflamatoria	No inflamatoria 78 (72,9%) Inflamatoria 29 (27,1%)
Visión directa	Positivo 57 (53,2%) No realizado 46 (42,9%) Negativo 4 (3,7%)
Cultivo	<i>T tonsurans</i> 81 (75,7%) <i>T rubrum</i> 2 (1,9%) <i>T mentagrophytes</i> 2 (1,8%) <i>T verrucosum</i> 2 (1,9%) <i>M canis</i> 1 (0,9%) <i>M audouinii</i> 1 (0,9%) No realizado 8 (7,4%) Negativo 5 (4,7%)
Clínica acompañante	Ninguna 75 (77,3%) Adenopatías 25 (23,3%) Fiebre 5 (4,6%) Dolor 2 (1,8%)
Tratamientos previos (sí/no)	No 52 (48,5%) No registrado 38 (35,5%) Sí 17 (15,8%)
Tratamiento prescrito	Terbinafina 92 (86%) Griseofulvina 8 (7,4%) No registrado 7 (6,5%)
Contagio indirecto posterior (sí/no)	No 91 (85%) Sí 16 (15%)

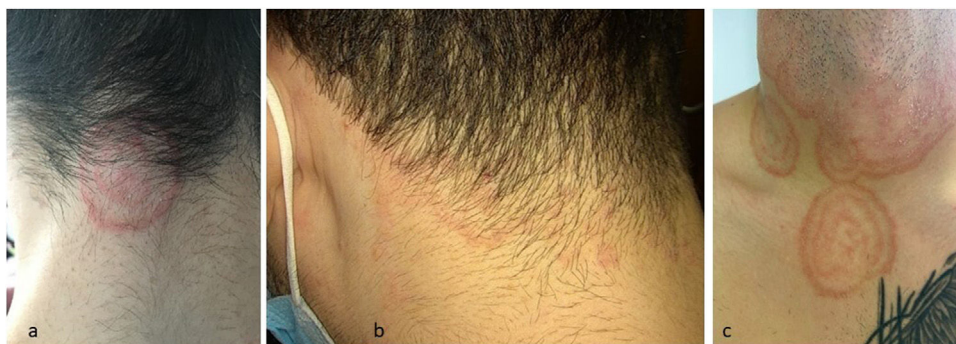

Figura 2 a,b) Formas no inflamatorias. c) Extensión a áreas distantes a la inicial.

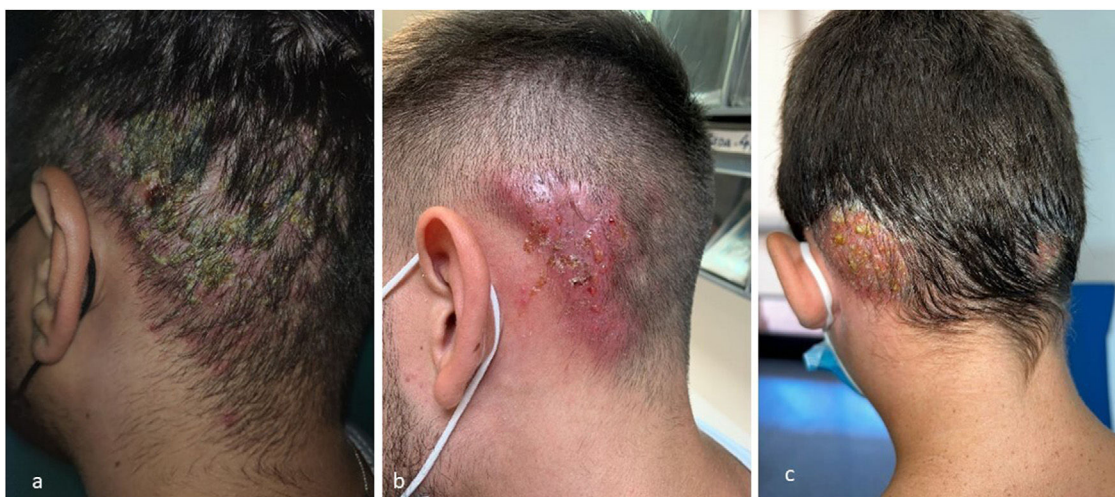

Figura 3 Formas inflamatorias.

de ellos, 106 fueron varones. La media de edad de los pacientes fue de 19 años (rango 5-40 años). La localización inicial, siendo posible más de una simultánea, fue: nuchal-occipital en 90 casos (84%), temporal-retroauricular en 17 casos (15,8%), facial en 4 (3,7%), preauricular en 2 (1,8%), espalda en 1 (1%) y no especificada en 2 (1,8%) (fig. 1a). La mayoría, 65 (60,7%), no se extendieron a otras zonas, mientras que, cuando sí lo hicieron, las áreas afectadas fueron las representadas en la figura 1b.

Se recogieron 29 formas inflamatorias (27,1%), frente a 78 (72,9%) no inflamatorias. El agente causal más frecuentemente notificado en la serie fue *T. tonsurans*, con 81 casos confirmados (75,7%), seguido de *T. rubrum*, *T. mentagrophytes* y *T. verrucosum*, *M. canis* y *M. audouinii* (tabla 1). Del total de 81 tiñas por *T. tonsurans*, 22 (27,1%) resultaron inflamatorias. Del total de 29 tiñas inflamatorias, 21 (72,4%) se debieron a *T. tonsurans*.

En 8 casos (7,4%) no se realizó cultivo y en 5 (47%) arrojó un resultado negativo. La clínica acompañante más usual fue la de adenopatías en 25 ocasiones (23,3%), fiebre en 5 (4,6%) y dolor en 2 (1,8%). En 16 casos (15%) se recogió mediante anamnesis la existencia de un contagio indirecto posterior a familiares o parejas del caso índice.

En las figuras 2 y 3 pueden apreciarse diferentes imágenes de las formas inflamatorias y no inflamatorias recogidas

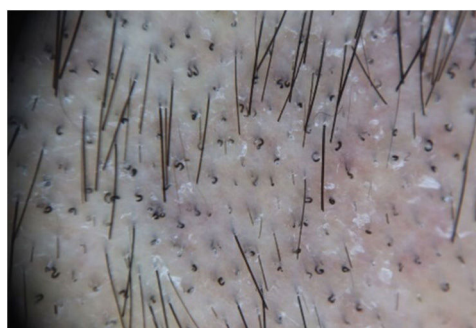

Figura 4 Imagen tricoscópica de pelos «en sacacorchos» típica de la tiña de puntos negros provocada por *T. tonsurans*.

en el presente estudio. La figura 4 muestra imágenes tricoscópicas típicas de puntos negros y pelos en sacacorchos, propias de las formas no inflamatorias. La figura 5a muestra dos patrones tricofíticos típicos al examen directo con KOH, y la figura 5b, una imagen de un aislamiento de *T. tonsurans*.

El tratamiento más empleado fue la terbinafina oral (250mg/día), en 92 ocasiones (86%), con una duración mediana de 2 meses (rango 1-3 meses). En 8 ocasiones (7,4%) se empleó griseofulvina y en 23 casos (21,4%) se añadió tratamiento tópico al sistémico. La respuesta al tratamiento

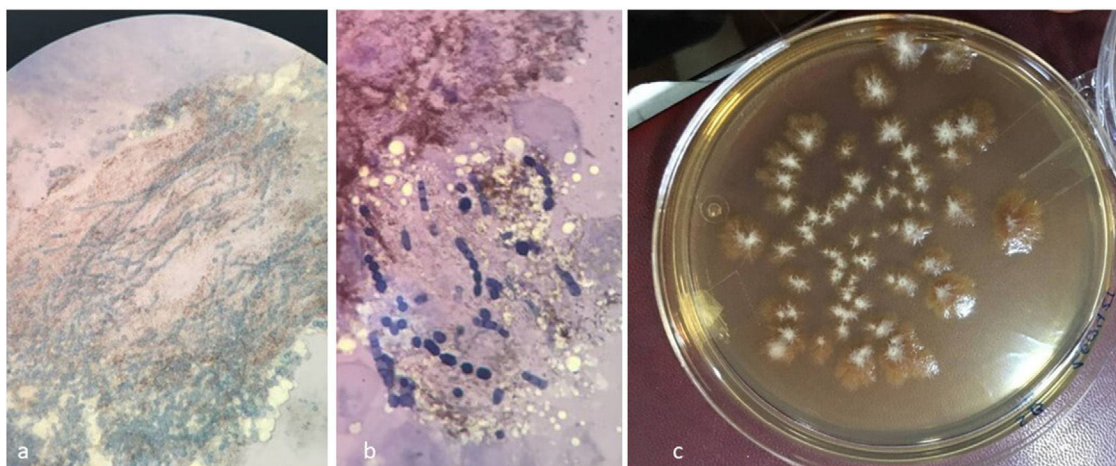


Figura 5 a) Parasitación endótrix al examen de KOH. b) Hifas septadas y arthroconidias al examen de KOH. c) Aislamiento de *T. tonsurans* en Agar glucosado de Sabouraud con actidiona.

instaurado fue favorable, con una curación completa y sin recidiva en ninguno de los casos.

Se observó que 52 pacientes no habían recibido tratamiento previo, 17 (15,8%) habían aplicado, por cuenta propia o bajo prescripción del médico de atención primaria, corticoides tópicos, 16 (15%) antifúngicos tópicos y 6 (5,6%) antibióticos sistémicos. No hubo una relación entre las formas inflamatorias y el uso previo de corticoides.

Discusión

El presente trabajo recoge la agrupación de casos de tiñas de cuero cabelludo asociadas a la frecuentación de peluquerías más numerosa publicada hasta la fecha. El diseño del estudio fue retrospectivo y con un número limitado de dermatólogos participantes. No fue su objetivo obtener una estimación del número total de casos que han ocurrido en el territorio nacional, ni su distribución geográfica, sino tener una muestra suficientemente representativa de los mismos que permitiese definir su patrón clínico, su etiología y su respuesta al tratamiento. Se trata de un brote que afecta de forma casi exclusiva a varones jóvenes que tienen por costumbre rasurarse frecuentemente la nuca y la zona temporal en peluquerías, en muchos casos con una frecuencia semanal o bisemanal, generalmente los viernes, para acicalarse con vistas al ocio nocturno de fin de semana. Estos gustos parecen venir motivados por el corte de pelo de ciertos futbolistas, *tiktokers* o *DJs*¹¹.

Un hecho que respalda que esta práctica sea la causa del brote es la zona de aparición de la lesión inicial, que coincide con la zona de más apurado del corte y, por tanto, de mayor contacto de la cuchilla con la piel. Hemos observado en nuestra serie un frecuente retraso diagnóstico, así como la aplicación de tratamientos ineficaces, incluyendo corticoides tópicos, que pueden potencialmente provocar la diseminación rápida de la infección fúngica a otras zonas.

El agente etiológico más frecuentemente aislado fue *T. tonsurans*, en consonancia con la creciente incidencia de esta dermatofitosis en Europa⁷. La causa del aumento de la prevalencia de tiñas del cuero cabelludo por *T. tonsurans*

aún no está dilucidada. Una razón podría ser que la griseofulvina, el único antimicótico sistémico aprobado en la infancia, no es tan eficaz como la terbinafina en el tratamiento de las tiñas tricofíticas, como la que es producida por *T. tonsurans*. En consecuencia, una terapia inadecuada podría conducir a la propagación de la infección. Solo alrededor de la mitad de todas las micosis por *T. tonsurans* se tratan con éxito mediante la aplicación de griseofulvina, ya que la terbinafina sería el tratamiento de elección. En las causadas por *T. tonsurans* y *T. schoenleinii* pueden ser necesarios cursos mucho más largos y, a veces, con dosis plenas (20 mg/kg/día) de terapia con griseofulvina¹.

Aunque en los resultados predominan las tiñas no inflamatorias, esperables cuando *T. tonsurans* es el hongo causante, más de una cuarta parte de las tiñas por *T. tonsurans* en nuestra serie resultaron inflamatorias, un porcentaje nada desdeñable, de forma análoga a lo descrito en el brote alemán⁷. Una posible explicación sería una invasión favorecida por los microtraumatismos del rasurado y, por tanto, con una mayor respuesta inmune del huésped.

Una anamnesis detallada suele aportar información importante sobre un posible origen de la enfermedad en estos brotes propagados por utensilios contaminados en peluquerías. Para interrumpir la cadena de infección se indica urgentemente un examen micológico de las personas de contacto, así como el inicio de una terapia antimicótica tópica en caso de portadores asintomáticos del hongo, que cabría identificar mediante pruebas microbiológicas. Además, se debe garantizar una higiene adecuada y constante de los utensilios de peluquería de uso común según las normativas en vigor que indican que las piezas en contacto con la piel sean desechables o esterilizables en autoclave¹². Las esporas de dermatofitos pueden persistir en objetos inanimados (incluidos cepillos, toallas, almohadas y maquinillas eléctricas de rasurado). Incluso se han descrito portadores asintomáticos que presentan esporas en el cuero cabelludo o el cuerpo y no se enferman, pero pueden transmitir el patógeno. De hecho, *T. tonsurans* es la principal especie de dermatofito relacionada con el estado de portador asintomático¹³.

En conclusión, el estudio actual describe una situación epidemiológica emergente en la que sería necesario profundizar con futuros estudios que incluyeran información sobre los pacientes y sus contactos, las peluquerías y sus hábitos de limpieza, así como estudios de campo con cultivos micológicos del material de rasurado y otras acciones que se consideren pertinentes, destacando la educación sanitaria. El elevado número de casos supuestamente transmitidos por objetos de peluquería debe ser tenido en cuenta por los organismos competentes de salud pública, a los cuales corresponde velar por el cumplimiento de las normas de desinfección establecidas.

Conflicto de intereses

Los autores declaran no tener ningún conflicto de intereses.

Anexo 1. Resto de miembros del grupo de estudio TCP (Tinea Capitis en Peluquería)

Vicent Alonso, Salomé Álvarez, Asunción Arregui, Belén Civico, Víctor Dios, Patricia Eguino, Andrea Estébanez, Vicente Expósito, Santiago Fernández de Piérola, Patricia Garbayo, Elisabeth Gómez, M. Rosario González-Hermosa, José Herrerías, Helena Iznardo, Ane Jaka, Mar Llamas, Irene López, Miren Marquina, Júlia Mercader, Joan F. Mir, Juan A. Moreno, Juan M. Morón, Carolina Ortuño, Nasser Porras, Liliana Randazzo, Amparo Sánchez, Júlia Sánchez-Schmidt, Jesús Tercedor, Tomás Toledo, Anna Tuneu, Pedro Vilas, Susana Vildósola, Jorge Adsuar.

Bibliografía

- Hay RJ. Tinea capitis: Current status. *Mycopathologia*. 2017;182:87–93, <http://dx.doi.org/10.1007/s11046-016-0058-8>.
- Mirmirani P, Tucker LY. Epidemiologic trends in pediatric tinea capitis: A population-based study from Kaiser Permanente Northern California. *J Am Acad Dermatol*. 2013;69:916–21, <http://dx.doi.org/10.1016/j.jaad.2013.08.031>.
- Bolognia JL, Schaffer JV, Cerroni L. *Dermatología*. 4th ed. Philadelphia: Elsevier; 2018.
- Friedland R, Reiss-Huss S, Sabbah F, Ben Amitai D. Clinical clues and trends in epidemiology and pathogens in paediatric tinea capitis: A retrospective cohort study. *Clin Exp Dermatol*. 2022;47:50–6, <http://dx.doi.org/10.1111/ced.14831>.
- Lozano-Masdemont B, Carrasco-Fernández B, Polimón-Olabarrieta I, Durán-Valle MT. *Microsporum audouinii*: Re-emergence of ringworm due to the dermatophyte [*Microsporum audouinii*: un dermatofito causante de una tiña reemergente]. *Actas Dermosifiliogr (Engl Ed)*. 2019;110:785–7, <http://dx.doi.org/10.1016/j.ad.2018.11.008>.
- Grigoryan KV, Tollefson MM, Olson MA, Newman CC. Pediatric tinea capitis caused by *Trichophyton violaceum* and *Trichophyton soudanense* in Rochester, Minnesota, United States. *Int J Dermatol*. 2019;58:912–5, <http://dx.doi.org/10.1111/ijd.14352>.
- Müller VL, Kappa-Markovi K, Hyun J, Georgas D, Silberfarb G, Paasch U, et al. Tinea capitis et barbae caused by *Trichophyton tonsurans*: A retrospective cohort study of an infection chain after shavings in barber shops. *Mycoses*. 2021;64:428–36, <http://dx.doi.org/10.1111/myc.13231>.
- Powell J, Porter E, Field S, O'Connell NH, Carty K, Dunne CP. Epidemiology of dermatomycoses and onychomycoses in Ireland (2001-2020): A single-institution review. *Mycoses*. 2022;65:770–9, <http://dx.doi.org/10.1111/myc.13473>.
- Ziegler W, Lempert S, Goebeler M, Kolb-Mäurer A. Tinea capitis: Temporal shift in pathogens and epidemiology. *J Dtsch Dermatol Ges*. 2016;14:818–25, <http://dx.doi.org/10.1111/ddg.12885>.
- Martin-Gorgojo A, Bernabeu-Wittel J, Linares-Barríos M, Russo-de la Torre F, García-Doval I, Del Río-de la Torre E. Congreso virtual de dermatología realizado a través de Telegram® durante el confinamiento de la COVID-19: organización y evaluación. *Actas Dermosifiliogr*. 2020;111:852–60, <http://dx.doi.org/10.1016/j.ad.2020.08.009>.
- La nueva costumbre masculina: retoque cada viernes por la tarde en la barbería. *El País*, edición nacional, 2022 [consultado 11 Ene 2023]. Disponible en: <https://elpais.com/espana/madrid/2022-09-04/viernes-tarde-hora-punta-en-la-barberia.html>.
- Ordenanza Reguladora de las Condiciones Higiénicas Sanitarias y Técnicas de Peluquerías, Institutos de Belleza y otros Servicios de Estética. BO Comunidad de Madrid, 2000 [consultado 11 Ene 2023]. Disponible en: <https://sede.madrid.es/portal/site/tramites/menuitem.5dd4485239c96e10f7a72106a8a409a0/?vgnnextoid=c2e49d2e3fd4f010VgnVCM1000009b25680aRCRD&vgnnextchannel=b49ca38813180210VgnVCM100000c90da8c0RCRD&vgnnextfmt=pda>.
- Ilkit M, Ali Saracli M, Kurdak H, Turac-Bicer A, Yuksel T, Karakas M, et al. Clonal outbreak of *Trichophyton tonsurans* tinea capitis gladiatorum among wrestlers in Adana, Turkey. *Med Mycol*. 2010;48:480–5, <http://dx.doi.org/10.3109/13693780903278051>.