

CARTA CIENTÍFICO-CLÍNICA

[Artículo traducido] Dos casos de enfermedad de Darier eficazmente tratados con una combinación de retinoides orales y gel de diclofenaco sódico al 3%

Two Cases of Darier Disease Efficiently Treated with Combination of Oral Retinoids and Diclofenac Sodium 3% Gel

Sr. Director,

La enfermedad de Darier (ED) es una genodermatosis auto-sómica dominante poco frecuente causada por mutaciones del gen *ATP2A2*, que codifica la isoforma 2 de la ATPasa



cálcica del retículo sarcoendoplasmático (SERCA2). La disfunción de esta bomba altera las vías de señalización intracelular de Ca^{2+} , comprometiendo la diferenciación de los queratinocitos y la adhesión intercelular¹. Aunque se han investigado numerosas modalidades terapéuticas, el tratamiento de la ED sigue constituyendo un desafío, pues su grado de eficacia es con frecuencia insatisfactorio. Describimos 2 casos de enfermedad de Darier eficazmente tratados con una combinación de retinoides orales y gel de diclofenaco sódico al 3%.

La paciente 1 era una mujer de 68 años diagnosticada de ED a los 20 años. La paciente presentaba múltiples pápulas hiperqueratósicas en cuello, tronco y espalda, y placas húmedas y agrietadas en ingles, pliegues submama-rios y axilas. Previamente había recibido tratamiento tópico con esteroides, retinoides, inhibidores de la calcineurina y crema con urea, sin respuesta satisfactoria. Durante una

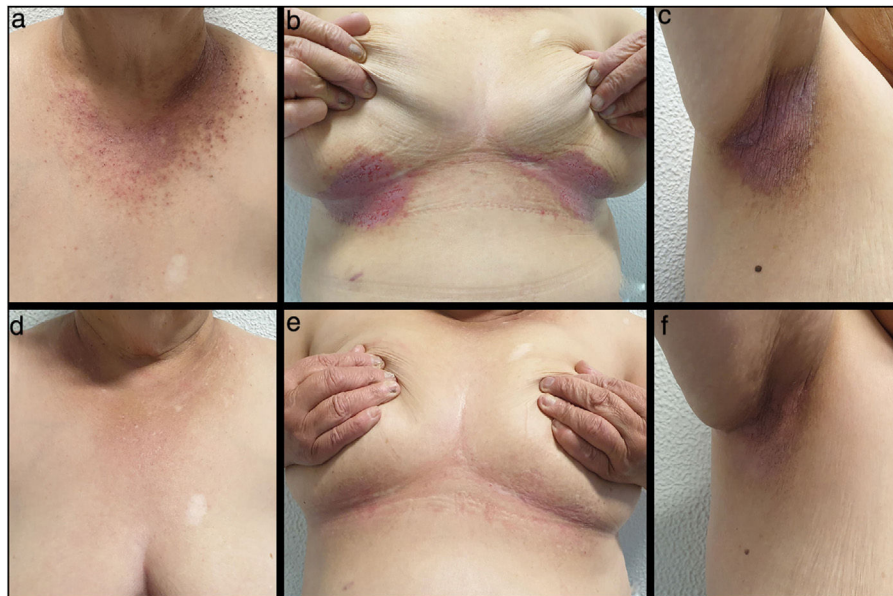


Figura 1 Enfermedad de Darier, paciente 1. A-C) Pretratamiento; D-F) Mejoría tras 10 semanas de tratamiento con acitretina 25 mg y gel de diclofenaco sódico al 3%/2 veces al día.

Véase contenido relacionado en DOI:
<https://doi.org/10.1016/j.ad.2021.07.026>

<https://doi.org/10.1016/j.ad.2023.04.005>

0001-7310/© 2022 AEDV. Publicado por Elsevier España, S.L.U. Este es un artículo Open Access bajo la licencia CC BY-NC-ND (<http://creativecommons.org/licenses/by-nc-nd/4.0/>).

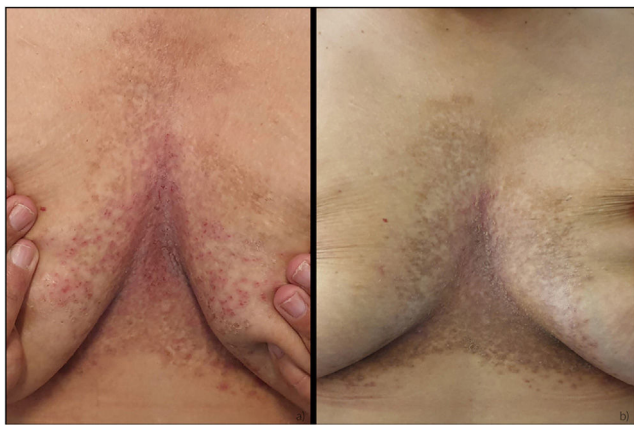

Figura 2 Enfermedad de Darier, paciente 2. A) Pretratamiento; B) Mejoría tras 12 semanas de tratamiento con isotretinoína 30 mg y gel de diclofenaco sódico al 3%/2 veces al día.

exacerbación extensa, se inició tratamiento con acitretina 25 mg, obteniendo una mejoría leve al cabo de 3 meses. La enfermedad recalcitrante nos llevó a combinar acitretina con gel de diclofenaco tópico al 3%, administrado 2 veces al día. Se produjo una mejoría sustancial en las 2 primeras semanas, obteniéndose la remisión completa a las 8 semanas (fig. 1). La paciente permaneció asintomática durante los 6 meses posteriores. Como terapia de mantenimiento, la aplicación de gel de diclofenaco sódico al 3% se redujo a una vez al día y no se produjeron recurrencias durante un periodo de seguimiento de 6 meses.

La paciente 2 era una mujer de 41 años, hija de la paciente 1, que padecía ED resistente al tratamiento durante 23 años. La paciente presentaba numerosas pápulas hiperqueratósicas coalescentes en el tronco. No se obtuvieron resultados satisfactorios con los tratamientos tópicos convencionales; el tratamiento con isotretinoína 30 mg/una vez al día/durante 3 meses produjo una leve mejoría. Ante la respuesta satisfactoria observada en su madre, se empezó a administrar diclofenaco sódico al 3% gel/2 veces al día en combinación con isotretinoína. Se produjo una mejoría significativa a las 12 semanas y la paciente se mantuvo bien controlada durante los 9 meses posteriores, sin efectos secundarios apreciables (fig. 2).

El diclofenaco sódico es un antiinflamatorio no esteroideo (AINE) que reduce la inflamación inhibiendo la actividad de las enzimas ciclooxigenasas (COX-1 y COX-2). Kamijo et al. corroboraron el papel de la COX-2 en la patogénesis de la ED al demostrar que su expresión inducida por los rayos ultravioleta B (UVB) reduce tanto la expresión del gen ATP2A2 como la producción de SERCA2 en los queratinocitos. Además, los autores observaron que la inhibición de la COX-2 aumentaba la expresión de ARNm de los genes ATP2A2 y los niveles de SERCA2 tanto en queratinocitos humanos normales irradiados con rayos ultravioleta (UV) como en los no irradiados^{2,3}.

Recientemente se comunicaron 4 casos de ED tratados satisfactoriamente con gel de diclofenaco sódico al 3% y un caso con gel de diclofenaco sódico al 1%⁴⁻⁷. Hasta donde sabemos, este es el primer informe de un caso tratado satisfactoriamente con tratamiento combinado con retinoides orales.

En ambos pacientes, el diclofenaco sódico parecía potenciar la mejoría observada con el tratamiento de retinoides orales. De hecho, el mecanismo de acción del diclofenaco sódico y los retinoides puede ser el mismo, pudiendo presentar efectos sinérgicos, ya que los retinoides también suprimen la producción de la COX-2⁸.

Hasta la fecha, no se ha publicado ningún informe sobre el éxito del tratamiento oral con AINE para la ED. Sin embargo, la aplicación tópica es una vía más interesante, ya que permite alcanzar concentraciones elevadas y evitar los posibles efectos secundarios sistémicos.

En conclusión, la combinación de retinoides orales y gel de diclofenaco sódico al 3% podría ser una opción de tratamiento eficaz y segura para los pacientes con ED que no responden o son intolerantes a los tratamientos convencionales.

Bibliografía

1. Takagi A, Kamijo M, Ikeda S. Darier disease. *J Dermatol.* 2016;43:275–9, <http://dx.doi.org/10.1111/1346-8138.13230>.
2. Kamijo M, Nishiyama C, Takagi A, Nakano N, Hara M, Ikeda S, et al. Cyclooxygenase-2 inhibition restores ultraviolet B-induced downregulation of ATP2A2/SERCA2 in keratinocytes: Possible therapeutic approach of cyclooxygenase-2 inhibition for treatment of Darier disease. *Br J Dermatol.* 2012;166:1017–22, <http://dx.doi.org/10.1111/j.1365-2133.2011.10789.x>.
3. Kamijo M, Wada A, Mineki R, Sakanishi T, Ikeda S. Prostaglandin E receptor 4 inhibition restores UVB-induced downregulation of ATP2A2/SERCA2 in cultured normal human keratinocytes. *J Dermatol Sci.* 2016;81:69–71, <http://dx.doi.org/10.1016/j.jdermsci.2015.10.010>.
4. Millán-Parrilla F, Rodrigo-Nicolás B, Molés-Poveda P, Armengot-Carbó M, Quecedo-Estébanez E, Gimeno-Carpio E. Improvement of Darier disease with diclofenac sodium 3% gel. *J Am Acad Dermatol.* 2014;70:89–90, <http://dx.doi.org/10.1016/j.jaad.2013.11.033>.
5. Santos-Alarcon S, Sanchis-Sanchez C, Mateu-Puchades A. Diclofenac sodium 3% gel for darier's disease treatment. *Dermatol Online J.* 2016;22, 13030/qt1mz2m9ks.
6. Palacios-Álvarez I, Andrés-Ramos I, Silva MY, Simal G. Treatment of Darier's disease with diclofenac sodium 3% gel. *Dermatol Ther.* 2017;30:1–3, <http://dx.doi.org/10.1111/dth.12478>.
7. Kaga-Kamijo M, Ikeda S. Successful treatment with diclofenac sodium 1% gel of a case of suspected Darier disease. *Clin Exp Dermatol.* 2019;44:447–9, <http://dx.doi.org/10.1111/ced.13727>.
8. Mestre JR, Subbaramaiah K, Sacks PG, Schantz SP, Tanabe T, Inoue H, et al. Retinoids suppress phorbol ester-mediated induction of cyclooxygenase-2. *Cancer Res.* 1997;57:1081–5.

P.M. Garrido^{a,*}, C. Queirós^a, L. Soares-de-Almeida^{a,b,c} y J. Borges-Costa^{a,b,c,d}

^a *Dermatology Department, Centro Hospitalar Universitário Lisboa Norte, Lisboa, Portugal*

^b *Dermatology University Clinic, Faculty of Medicine, University of Lisbon, Lisboa, Portugal*

^c *Dermatology Research Unit, Instituto de Medicina Molecular IMM), University of Lisbon, Lisboa, Portugal*

^d *Instituto de Higiene e Medicina Tropical (IHMT), Universidade Nova de Lisboa, Lisboa, Portugal*

* Autor para correspondencia.

Correo electrónico: pedro.mi.garrido@gmail.com (P.M. Garrido).