



ACADEMIA ESPAÑOLA  
DE DERMATOLOGÍA  
Y VENEREOLÓGIA

# ACTAS Dermo-Sifiliográficas

Full English text available at  
[www.actasdermo.org](http://www.actasdermo.org)



## REVISIÓN

# [Artículo traducido] El papel de la terapia adyuvante en el tratamiento de la urticaria crónica espontánea

W. Keumala Budianti, S. Mahri y D. Almira\*

Department of Dermatology and Venereology, Faculty of Medicine, Universitas Indonesia, Dr. Cipto Mangunkusumo, Jakarta, Indonesia

Recibido el 16 de octubre de 2022; aceptado el 25 de febrero de 2023  
Disponible en Internet el 10 de mayo de 2023

### PALABRAS CLAVE

Urticaria crónica espontánea;  
Terapia adyuvante;  
Terapia complementaria

### KEYWORDS

Chronic spontaneous urticaria;  
Adjuvant therapy;  
Complementary therapy

**Resumen** Las directrices actuales para el tratamiento de la urticaria crónica recomiendan los antihistamínicos H1 de segunda generación como tratamiento de primera línea, con un aumento de hasta 4 veces la dosis si no se controla. Sin embargo, la terapia en la urticaria crónica espontánea suele ser decepcionante, por lo que es necesario un tratamiento adyuvante adicional para mejorar la eficacia de la terapia, especialmente en los pacientes que son refractarios a dosis mayores de antihistamínicos. Las investigaciones más recientes recomiendan varias modalidades de tratamiento adyuvante para la urticaria crónica espontánea, como los agentes biológicos, los inmunosupresores, los antagonistas de los receptores de leucotrienos, los antihistamínicos H2, las sulfonas, la terapia con suero autólogo, la fototerapia, la vitamina D, los antioxidantes y los probióticos.

Esta revisión bibliográfica presenta estudios recientes sobre la eficacia de diversas terapias adyuvantes en el tratamiento de la urticaria crónica espontánea.

© 2023 AEDV. Publicado por Elsevier España, S.L.U. Este es un artículo Open Access bajo la licencia CC BY-NC-ND (<http://creativecommons.org/licenses/by-nc-nd/4.0/>).

### The Role of Adjuvant Therapy in the Management of Chronic Urticaria

**Abstract** Recent guideline on the management of urticaria recommends second-generation H1-antihistamine as the first-line therapy, with dose increases of up to fourfold if inadequately controlled. However, the treatment of chronic spontaneous urticaria (CSU) is often disappointing, so additional adjuvant therapies are needed to increase the effectiveness of first-line therapy, especially in patients who are refractory to the increase of antihistamine doses. Recent studies recommend various adjuvant therapy modalities for CSU, such as biological agents,

Véase contenido relacionado en DOI: <https://doi.org/10.1016/j.ad.2023.02.015>

\* Autor para correspondencia.

Correo electrónico: [donnaalmira19@gmail.com](mailto:donnaalmira19@gmail.com) (D. Almira).

<https://doi.org/10.1016/j.ad.2023.05.008>

0001-7310/© 2023 AEDV. Publicado por Elsevier España, S.L.U. Este es un artículo Open Access bajo la licencia CC BY-NC-ND (<http://creativecommons.org/licenses/by-nc-nd/4.0/>).

immunosuppressants, leukotriene receptor antagonists, H2-antihistamine, sulfones, autologous serum therapy, phototherapy, vitamin D, antioxidants, and probiotics. This literature review was made to determine the effectiveness of various adjuvant therapies in managing CSU.

© 2023 AEDV. Published by Elsevier España, S.L.U. This is an open access article under the CC BY-NC-ND license (<http://creativecommons.org/licenses/by-nc-nd/4.0/>).

## Introducción

Actualmente las guías de manejo de la urticaria recomiendan el uso de los antihistamínicos H1 de segunda generación como terapia de primera línea. Así mismo, estas guías recomiendan incrementar la dosis 4 veces cuando no se observa una mejoría clara de los síntomas clínicos<sup>1</sup>. Por otro lado, en muchas oportunidades, a pesar de dicho incremento en la dosis de antihistamínicos, el tratamiento de la urticaria crónica espontánea (UCE) requerirá además el uso de algún agente complementario. Por lo tanto, el uso de terapia adyuvante será necesario para poder incrementar la efectividad de las terapias de primera línea. La terapia adyuvante en la UCE será necesaria especialmente en aquellos pacientes en los que, a pesar de haber incrementado la dosis de los antihistamínicos, sigan siendo refractarios al tratamiento. Esta revisión de la literatura busca discutir en mayor profundidad las distintas terapias adyuvantes, así como su papel en el manejo de la UCE. Como se muestra en la [tabla 1](#), el nivel de evidencia (LoE) del manejo se basa en el *Oxford Center for Evidence-Based Medicine 2011* para el estudio de terapias, y las distintas alternativas de terapia adyuvante se observan en la [tabla 2](#).

## Urticaria crónica espontánea

El objetivo del tratamiento de la UCE es resolver todos los síntomas a través de enfoques no farmacológicos, incluida la identificación y la eliminación de las causas de la urticaria, evitando los factores desencadenantes y la inducción de tolerancia. La terapia farmacológica se usará para prevenir la liberación de los mediadores de mastocitos o inhibir el efecto de estos. El tratamiento farmacológico debe buscar la dosis más baja con la que se puedan aliviar los síntomas. El tratamiento es ajustable, de acuerdo con el grado de actividad de la enfermedad<sup>2</sup>. Como se ilustra en la [figura 1](#), la guía EAACI/GA2LEN/EDF/WAO en 2022 recomienda la segunda generación de antihistamínicos H1 como primera línea de terapia en la UCE, con el aumento de la dosis hasta en 4 veces si no hay mejoría en los síntomas clínicos<sup>1</sup>.

## Terapia adyuvante en la urticaria crónica espontánea

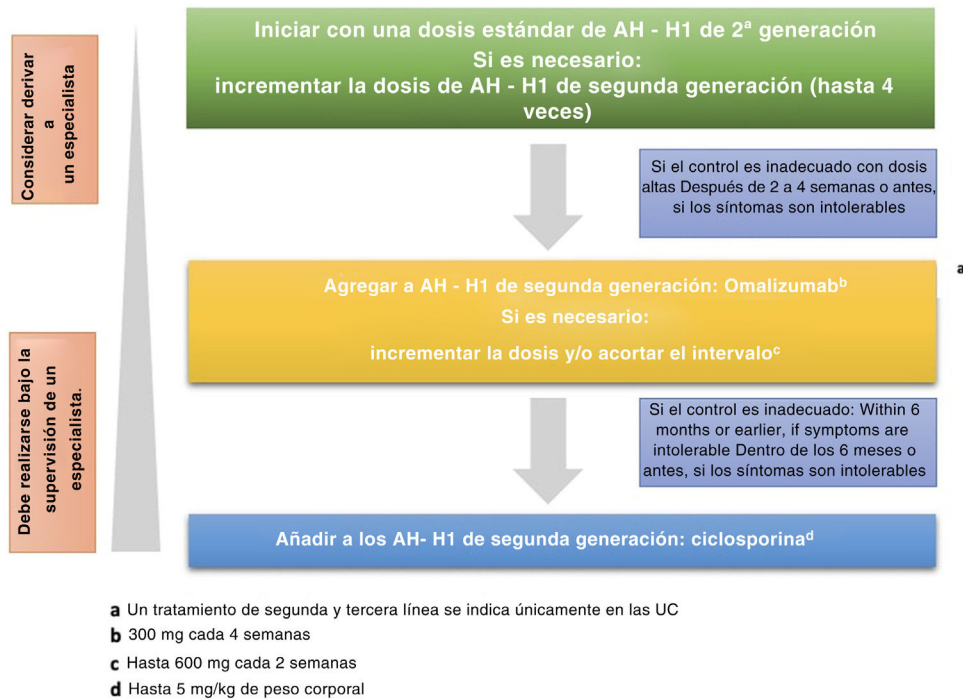
La terapia adyuvante es un tratamiento que se administra de manera simultánea con la terapia de primera línea con el propósito de aumentar la efectividad de esta<sup>3</sup>. La

**Tabla 1** Nivel de evidencia (LoE) del Oxford Centre for Evidence-Based Medicine 2011 para el estudio de terapias

| Nivel I  | Nivel II   | Nivel III   | Nivel IV  | Nivel V                             |
|--|--|---|---|-------------------------------------|
| Revisión sistemática de ensayos aleatorizados o ensayos n-de-1 | Ensayo aleatorizado o estudio observacional con efecto dramático | Estudio de seguimiento/cohorte controlado no aleatorizado | Serie de casos, estudios de casos y controles o estudios históricamente controlados | Mecanismo basado en el razonamiento |

**Tabla 2** Modalidad de terapia adyuvante en el tratamiento de la urticaria crónica

| Modalidad                   | Tipo                                 | Indicación | Dosis  | Mejora inicial | LoE |
|-----------------------------|--------------------------------------|------------|--|----------------|-----|
| Agente biológico            | Omalizumab                           | UCE/UindC  | 150-300 mg/4 sem, s.c.                           | 1-2 sem        | I   |
|                             | Rituximab                            | UCE        | 375 mg/m <sup>2</sup> /sem, i.v.                 | 1 sem          | IV  |
|                             | Inhibidor TNF- $\alpha$ (etanercept) | UCE/UindC  | 50 mg/sem, s.c.                                  | 1 sem          | IV  |
| Inmunosupresor              | Ciclosporina                         | UCE/UindC  | 3-5 mg/kgBB/día, v.o.                            | 5-7 días       | I   |
|                             | Metotrexato                          | UCE/UindC  | 7,5-15 mg/sem, v.o.                              | 3 sem-meses    | II  |
|                             | MMF                                  | UCE        | 1.000-2.000 mg/día, v.o.                         | 12-14 sem      | II  |
| LTRA                        | Montelukast                          | UCE/UindC  | 10 mg/día, v.o.                                  | 2-4 sem        | I   |
| Antihistamínicos H2 Sulfona | Ranitidina                           | UCE        | 150-300 mg/día, v.o.                             | 1-2 sem        | I   |
|                             | Dapsona                              | UCE/UindC  | 50-100 mg/día, v.o.                              | 1-6 sem        | II  |
| Fototerapia                 | Sulfasalazina                        | UCE/UindC  | 500-2000 mg/día, v.o.                            | 3-6 meses      | IV  |
|                             | NBUVB                                | UCE/UindC  | 200 mJ/cm <sup>2</sup> , 3 $\times$ /sem, 10-20% | 7-8 sem        | I   |
| Autohemoterapia             | AST                                  | UCE        | 0,05 ml/kgBB/sem, i.m.                           | 4-7 sem        | I   |
| Vitamina D                  | Vitamina D3                          | UCE        | 2.000 IU/día o 60.000 IU/sem, v.o.               | 4-12 sem       | I   |



**Figura 1** Algoritmo de tratamiento de la UCE basado en EAACI/GA2LEN/EDF/WAO en 2022.

Fuente: Zuberbier et al.<sup>2</sup>.

terapia adyuvante en la UCE será necesaria principalmente en aquellos pacientes que no responden al tratamiento o que son refractarios a dosis crecientes de antihistamínicos. Las siguientes secciones discutirán diversas terapias adyuvantes y sus funciones en la UCE.

## Agente biológico

Los agentes biológicos provienen de los seres vivos y se utilizan para prevenir, diagnosticar o tratar una enfermedad. Los agentes biológicos utilizados para tratar la urticaria refractaria crónica son el omalizumab, el rituximab, la inmunoglobulina intravenosa (IGIV), los inhibidores del TNF- $\alpha$  (el infliximab, el adalimumab y el etanercept), todos utilizados en combinación con el régimen estándar de antihistamínicos<sup>4</sup>.

### Omalizumab

El omalizumab (OMA) es un anticuerpo monoclonal recombinante de origen humano que actúa como un anticuerpo anti-IgE, impidiendo la unión de la IgE a las células receptoras<sup>5,6</sup>. La eficacia del OMA está demostrada, y este suele ser bien tolerado por los pacientes con UCE. Las guías EAACI/GA2LEN/EDF/WAO de 2022 recomiendan el OMA como terapia de tercera línea para pacientes con urticaria crónica refractaria a pesar del aumento de la dosis de antihistamínico H1<sup>2</sup>.

El mecanismo de acción del OMA no está completamente claro. Kaplan et al.<sup>7</sup> han informado que el mecanismo de acción del OMA en el tratamiento de la UCE se debe a la disminución de la IgE libre y de los receptores de IgE, a la reducción de la capacidad de los mastocitos para liberar histamina, a la restauración de la basopenia, a la restauración de la función de los receptores de IgE en los basófilos, a la

reducción de la actividad de autoanticuerpo IgG hacia IgE y sus receptores, a la reducción de la actividad intrínseca anormal de la IgE, con lo cual se reduce el autoanticuerpo IgE hacia un antígeno o un autoantígeno desconocido, y se reduce la coagulación anormal relacionada con la actividad de la enfermedad observada *in vitro*.

La efectividad del uso del OMA como tratamiento adyuvante en la UCE se ha demostrado en diversos ensayos clínicos de fase II<sup>8,9</sup> y fase III<sup>10-12</sup>, así como en un metaanálisis<sup>13</sup>. Los tres ensayos clínicos de fase III concluyeron que en los pacientes con UCE/urticaria inducible crónica (UindC) moderados-graves que no respondieron al tratamiento estándar y otras terapias adicionales, y que recibieron OMA 75 mg, 150 mg o 300 mg durante 12 a 24 semanas, hubo una disminución en el puntaje de gravedad del prurito (ISS) en el tratamiento de 12 semanas. Casale et al.<sup>14</sup> informaron que se observaron más pacientes con un puntaje de actividad de urticaria 7 (UAS7)  $\leq 6$  (los síntomas están bien controlados) o UAS7 0 (los síntomas están perfectamente controlados) cuando se les pautó OMA 300 mg en comparación con el placebo.

El OMA es eficaz en dosis de 150-300 mg por mes. La dosis y la duración de la terapia pueden variar entre países. En general, el OMA se tolera bien y los efectos secundarios más comunes son la nasofaringitis, la sinusitis, el dolor de cabeza y la tos<sup>14</sup>. El riesgo de anafilaxia puede ocurrir 2 h después de la primera administración del OMA; por lo tanto, se necesita una observación cuidadosa<sup>14</sup>.

### Rituximab

El rituximab es un anticuerpo monoclonal quimérico que actúa contra el CD20. El mecanismo de acción del rituximab en la UCE impide la producción de autoanticuerpos<sup>15</sup>. El resultado del tratamiento con rituximab es muy variable. En

el reporte de un caso, un paciente con urticaria por presión, que fracasó a la primera y a la segunda línea de tratamiento, recibió una infusión de rituximab de 375 mg/m<sup>2</sup>/semana en 4 oportunidades, aunque no se observó ninguna mejoría. Por otro lado, otro reporte de un caso de UCE e inmunodeficiencia tratado con 4 dosis de rituximab 375 mg/m<sup>2</sup>/semana demostró una recuperación completa de los síntomas de la urticaria tras una semana, con una remisión de más de un año de duración. Los síntomas posteriores se trataron fácilmente con antihistamínicos<sup>16</sup>. En otro caso de UCE autoinmune refractaria que recibió rituximab por semana (4 dosis durante 4 semanas) junto con la administración de metotrexato, se demostró una remisión completa a las 6 semanas después de la última administración<sup>17</sup>. No se han encontrado ensayos controlados aleatorizados (ECA) del uso de rituximab en la UCE.

### Inhibidor TNF- $\alpha$

Algunos fármacos inhibidores del TNF- $\alpha$ , como son el etanercept, el infliximab y el adalimumab, se utilizaron para tratar la UCE o la vasculitis urticaria basándose en la hipótesis de que el TNF puede tener funciones muy relevantes en algunos tipos de urticaria<sup>18,19</sup>. Por ejemplo, el etanercept 2  $\times$  25 mg/semana es útil para tratar la urticaria por presión retardada y la psoriasis. En el día 5 de tratamiento la urticaria se resolvió y no reapareció hasta que se finalizó el tratamiento<sup>20</sup>. En una serie de 6 casos de pacientes con urticaria idiopática crónica o vasculitis urticaria tratados con el inhibidor TNF- $\alpha$  demostró una mejoría clínica espectacular en todos los pacientes<sup>21</sup>.

Se han publicado diversas infecciones graves, como es el caso de la tuberculosis, de infecciones por hongos, linfomas y otras neoplasias. Este fármaco no se recomienda para el tratamiento de la UCE debido a la falta de pruebas que respalden la seguridad y la eficacia de dicho tratamiento. Además, no existe ningún ensayo clínico que compare este fármaco con el OMA, en el que se haya comprobado su seguridad y su eficacia.

### Inmunosupresor

#### Ciclosporina

Una dosis baja de ciclosporina se usa comúnmente en pacientes con UCE/UindC graves y refractarias. Las guías EAACI/GA2LEN/EDF/WAO de 2022 recomiendan el uso de ciclosporina como terapia de cuarta línea en los pacientes con UCE resistentes a antihistamínicos H1 y al OMA. La ciclosporina actúa como un inmunosupresor. Se sabe que su efecto se basa en que atenúa la actividad de las células T. En la UCE, la ciclosporina tiene un papel en algunos mecanismos, como los inhibidores de la calcineurina, que dificultan la liberación dependiente de calcio por histamina, leucotrieno C4 y otros mediadores de mastocitos y varias otras células. La ciclosporina también interrumpe la actividad del TNF- $\alpha$  y secundariamente inhibe la acumulación de los neutrófilos<sup>22</sup>.

Una revisión sistemática realizada en el año 2018 demostró una mejoría significativa en los síntomas de urticaria en pacientes con UCE que recibieron una dosis relativamente alta de ciclosporina (5-6 mg/kg/día). Sin embargo, el paciente suele suspender la terapia debido a

la aparición de efectos secundarios. En la mayoría de los estudios recientes se usan dosis más baja (2-4 mg/kg/día) o una terapia inicial con una dosis alta para continuar disminuyendo la dosis hasta obtener la dosis efectiva más baja<sup>22</sup>. Los estudios realizados en la población pediátrica también usan un rango de bajas dosis. Los ensayos clínicos aleatorizados que incluyeron pacientes refractarios a la UCE resistentes a los antihistamínicos estándar compararon un grupo que recibió 4 mg/kg/día de ciclosporina y un grupo que recibió placebo durante 4 semanas. Ocho de 19 pacientes (42%) que recibieron ciclosporina presentaron una mejoría al compararlos con el grupo placebo. Se observaron efectos secundarios leves en 29 de los 30 sujetos<sup>23</sup>.

Aún no se cuenta con una guía clínica que indique la dosis óptima de ciclosporina en la UCE. La última revisión sistemática recomienda una dosis inicial de 3 mg/kg de ciclosporina, dividida en 2 dosis. A la mayoría de los pacientes adultos se les administró una dosis de 100 a 150 mg, 2 veces al día. Algunos de los pacientes mostraron mejoría entre la semana 1 a la 2, mientras que en la mayoría de los otros pacientes la mejoría se evidenció a los 3 meses<sup>22</sup>. Los efectos secundarios leves asociados al uso de la ciclosporina (relacionados con la dosis) son la aparición de parestesias, síntomas gastrointestinales y dolor de cabeza. La reducción de la dosis puede disminuir los síntomas. La hipertensión y la insuficiencia renal son un efecto secundario grave y poco común que obliga a la interrupción del tratamiento.<sup>22</sup>

#### Metotrexato

Existen varios casos y series de casos publicados acerca de la eficacia del metotrexato en la reducción de los síntomas de los pacientes con UCE que son dependientes de los corticoides<sup>24,25</sup>, así como de aquellos con vasculitis urticaria<sup>26</sup>. Un ensayo controlado aleatorizado realizado en la India concluyó que el uso combinado de metotrexato (7,5-15 mg por semana) durante 3 meses en las urticarias refractarias crónicas no demostró ningún beneficio significativo<sup>27</sup>. Aunque los datos disponibles aún son limitados, varios estudios recomiendan el uso del metotrexato como terapia alternativa en algunos casos de urticaria refractaria, basándose principalmente en que este medicamento tiene un precio asequible, a su disponibilidad, a que tiene una pauta de fácil cumplir, y a que su uso está ampliamente aceptado.

#### Micofenolato de mofetilo

El micofenolato de mofetilo (MMF) es un agente inmunomodulador que se utiliza en el tratamiento del rechazo de trasplantes de órganos sólidos y en varias patologías dermatológicas (como uso fuera de ficha técnica). El mecanismo de este inmunomodulador (MMF) en la urticaria crónica autoinmune e idiopática no se conoce del todo. Se sabe que el MMF es eficaz en el tratamiento de la urticaria al inhibir la producción de autoanticuerpos hacia los receptores de IgE de alta afinidad y/o IgE, así como al reducir la expresión de moléculas de adhesión a las células endoteliales, inhibiendo así la invasión leucocitaria a la piel<sup>28</sup>.

En un estudio clínico de 9 pacientes con UCE refractaria resistente a antihistamínicos y/o corticoides, la administración de 2  $\times$  1.000 mg de MMF durante 12 semanas redujo la puntuación del UAS y frenó la actividad de la enfermedad

incluso sin corticoides<sup>29</sup>. Un estudio retrospectivo de 19 pacientes con urticaria autoinmune y urticaria idiopática crónica mostró que el 89% de los síntomas de urticaria se controlaron durante las 14 semanas de consumo de MMF (dosis de 1.000-6.000 mg/día, en dosis divididas). Así mismo, se observó que los efectos secundarios más comunes son los síntomas gastrointestinales<sup>30</sup>. Debido a la falta de evidencia científica, la dudosa eficacia, su alto precio y los efectos secundarios registrados, no se recomienda el uso de MMF como tratamiento en la guía para pacientes con UCE/UindC.

### Antagonistas de los receptores de leucotrienos (LTRA)

En la mayoría de los casos, la UCE es difícil de controlar solo con antihistamínicos. Por lo tanto, se sospecha que existen otros mediadores que tienen un papel diferente a las histaminas, como la cinina, las prostaglandinas y el leucotrieno. Estos mediadores pueden ser los responsables de que algunos de los síntomas de la urticaria no se puedan controlar únicamente con antihistamínicos. Los cisteinil leucotrienos son un potente mediador proinflamatorio que puede ser inhibido por los LTRA; estos son el montelukast, el zafirlukast y el pranlukast<sup>31</sup>. El uso de estos fármacos en el asma y en la rinitis alérgica ya ha demostrado ser beneficioso. Las pautas para el tratamiento de la UCE de la Sociedad Británica de Alergia e Inmunología Clínica (BSACI) y en el Documento de Consenso Americano recomiendan agregar LTRA antes de prescribir el OMA y la ciclosporina.

Una revisión sistemática de De Silva et al.<sup>31</sup> evidenció una reducción en el número de lesiones de urticaria en pacientes en monoterapia con los LTRA en comparación con el placebo. Se ha demostrado que la combinación de antihistamínicos y los LTRA es beneficiosa en muchos estudios, aunque hubo un estudio en el que se objetivaron hallazgos contradictorios. En general, algunos de los estudios más recientes apoyan el uso de los LTRA en combinación con los antihistamínicos. Esta combinación demostró resultados beneficiosos con la dosis de 10 mg/día durante 2 a 4 semanas. Una de las debilidades de la terapia con los LTRA es el precio, ya que será más cara si se compara con el precio de los antihistamínicos durante el mismo rango de tiempo. Sin embargo, como terapia combinada con antihistamínicos, los LTRA demostraron una buena tolerancia con efectos secundarios mínimos<sup>31</sup>.

### Antihistamínicos H2

Los antihistamínicos H2, como su nombre lo indica, son medicamentos que se unen a los receptores de histamina H2. Estos receptores se encuentran comúnmente en las células del estómago. Los antihistamínicos H2 se usan en el tratamiento de las patologías gastrointestinales relacionadas con el ácido, como es el caso de la úlcera péptica, el reflujo gastroesofágico (ERGE) y la dispepsia. Los antihistamínicos H2 también se pueden usar en el tratamiento de la urticaria. Generalmente, estos medicamentos se suelen combinar con los antihistamínicos H1. Como ejemplos de estos medicamentos tenemos a la cimetidina, la ranitidina, la famotidina, la roxatidina, la lafutidina y la nizatidina.

Una revisión sistemática concluyó que la combinación de los antihistamínicos H1 y los antihistamínicos H2 en los

pacientes con UCE demostró una mejor respuesta, si comparados con el uso de los antihistamínicos H1 en monoterapia; sin embargo, cabe mencionar que el nivel de evidencia observado fue escaso<sup>32</sup>. La sinergia entre los antihistamínicos H1 y los antihistamínicos H2 aún es discutible. La posible causa puede deberse a su efecto farmacocinético, ya que los antihistamínicos H2 provocarán un aumento del nivel sérico de los antihistamínicos H1. Un ensayo clínico aleatorizado en 45 pacientes con UCE que recibieron terfenadina y ranitidina como terapia adyuvante demostró un mejor resultado en comparación con la administración de terfenadina sola, principalmente en cuanto a la disminución del prurito. A pesar de esto, no se logró evidenciar un efecto significativo sobre los síntomas de la urticaria<sup>33</sup>.

La mayoría de los ECA y algunos informes de casos mostraron que el agregar antihistamínicos H2 proporciona beneficios insuficientes; además, en algunos estudios no se llegaron a cumplir los objetivos propuestos<sup>32</sup>. Por lo tanto, este fármaco no está incluido en el tratamiento primario de la UCE según las guías EAACI/GA2LEN/EDF/WAO en 2022. En general, los antihistamínicos H2 pueden tolerarse bien. Algunos de los efectos secundarios descritos fueron: hipotensión, dolor de cabeza, mareos, diarrea, erupciones cutáneas, ginecomastia, pérdida de la libido e impotencia.

### Sulfonas

La dapsona y la sulfasalazina se han utilizado en diversos estudios como tratamiento adyuvante en los casos de UCE<sup>34</sup>.

#### Dapsona

La dapsona suprimirá la actividad de las prostaglandinas y de los leucotrienos. Esto influye en la liberación o en la función de las enzimas lisosomales de los neutrófilos<sup>35</sup>, interfiere con la adhesión de los neutrófilos mediada por las integrinas, en la inhibición del reclutamiento y en la activación de la señal de los neutrófilos<sup>36</sup>, así como en la eliminación de los intermediarios de los radicales libres de oxígeno<sup>37</sup>.

Un ECA, en el que se incluyeron un total de 22 pacientes con UCE tratados con dapsona 100 mg/día durante 6 semanas, ha demostrado buenos resultados en el control de los síntomas de urticaria y prurito<sup>38</sup>. Otro ECA informó que la combinación de dapsona con antihistamínicos, demostró una disminución en las puntuaciones del UAS, presentando incluso una remisión completa de los síntomas en algunos de los casos<sup>39</sup>. Además, la dapsona es eficaz en el tratamiento de la urticaria vasculitis y en el angioedema idiopático<sup>40-42</sup>.

Los efectos secundarios de la dapsona incluyen la metahemoglobinemia, la neuropatía periférica y la hepatotoxicidad. Por lo tanto, es necesario verificar la deficiencia de la G6PD antes de comenzar el tratamiento. Debido a la disponibilidad limitada de una evidencia científica y a la posibilidad de efectos secundarios graves, las guías EAACI/GA2LEN/EDF/WAO 2022 no recomiendan el uso de la dapsona como terapia para la UCE/UCE.<sup>34</sup>

#### Sulfasalazina (SSZ)

El mecanismo de acción de la SSZ en pacientes con UCE incluye la liberación de adenosina, la reducción de la



síntesis de leucotrienos y prostaglandinas, la inhibición de la degranulación de los mastocitos mediada por IgE, así como la inhibición de la proliferación y la diferenciación en fase temprana de los linfocitos B<sup>43</sup>.

Los estudios han concluido que la sulfasalazina es útil como complemento de la terapia estándar en pacientes con síntomas refractarios<sup>43,44</sup>. En un estudio retrospectivo en 39 pacientes con UCE refractaria a los antihistamínicos y a otras terapias, estos recibieron sulfasalazina como terapia concomitante, utilizando una dosis de inicio de 500 mg por día, la que luego se incrementó semanalmente hasta llegar a los 2.000 mg por día (y hasta 3.000 mg por día en 15 pacientes) si es que se toleraba<sup>43</sup>. El 84% de los pacientes mejoraron dentro de los 3 meses de tratamiento, con una duración media de 74 semanas.

En adultos, la terapia con sulfasalazina se puede iniciar con una dosis de 500 mg, 1 o 2 veces al día, y aumentar gradualmente a 1 g, 2 veces al día. La duración óptima de la terapia varía de un individuo a otro. En general, la sulfasalazina está bien tolerada en la mayoría de los pacientes. Los efectos secundarios incluyeron náuseas, dolor de cabeza, leucopenia leve y transitoria, y en menor grado, agranulocitosis.

## Fototerapia

La fototerapia utilizando psoralenos con ultravioleta A (PUVA) o UVB de banda estrecha (NBUVB) y UVA es beneficiosa en la UCE<sup>45,46</sup>. La fototerapia también se considera una opción de tratamiento en pacientes con intolerancia a fármacos sistémicos. La piel expuesta directamente a la radiación ultravioleta experimentó una mejoría espectacular; en este hecho se basa la hipótesis de que hay mediadores y células locales que actuarán como objetivos primarios<sup>47</sup>. Aunque la efectividad de NBUVB en la UCE se ha sugerido en diversos estudios, el mecanismo exacto de acción de la NBUVB en la UCE aún no está claro. La NBUVB tiene un efecto supresor sobre la respuesta inmune sistémica y la actividad de las células asesinas naturales (NK), la proliferación de los linfocitos y la regulación de la producción de citoquinas por Th1 (IL-2, IFN- $\gamma$ ) y Th2 (IL-10). La NBUVB también tiene un efecto inhibitorio sobre los mediadores proinflamatorios y las citocinas.

Una revisión sistemática concluyó que la NBUVB es una modalidad de terapia adyuvante en el manejo de la UCE refractaria<sup>48</sup>. Un ECA en 50 pacientes con UCE refractarios a los antihistamínicos H1 y pacientes dependientes de corticoides orales comparó la administración de NBUVB y PUVA. Se observó una mayor mejoría clínica en el grupo con la NBUVB que en el grupo con PUVA. Los efectos secundarios solo ocurrieron en un pequeño número de pacientes, incluyendo el bronceado y la xerosis<sup>49</sup>.

Un estudio de Sheikh et al.<sup>50</sup> demostró que la NBUVB en combinación con los antihistamínicos puede ser una terapia adyuvante eficaz en pacientes con UCE. Esta combinación permitirá una mayor reducción del UAS en comparación con el uso únicamente de antihistamínicos. En este estudio se pautó una dosis inicial de fototerapia de 200 mJ/cm<sup>2</sup> y se realizaron 16 sesiones durante 8 semanas. Berroeta et al.<sup>51</sup> informaron que la mediana de sesiones de fototerapia en pacientes con UCE fue de 22 sesiones, la frecuencia fue

de 3×/semana con una dosis inicial del 70%, comenzando con una dosis eritematosa mínima, y luego se fue incrementando, en un 10-20% por visita, a una dosis media de 1.238 mJ/cm<sup>2</sup> (rango 100-2.111 mJ/cm<sup>2</sup>). Por su parte, Engin et al.<sup>52</sup> sugirieron que se necesitó un número total de 20 sesiones, con una frecuencia de 3×/semana y una dosis inicial de 200 mJ/cm<sup>2</sup>, incrementada en un 10-20% hasta una dosis máxima de 1.300 mJ/cm<sup>2</sup>. Los efectos secundarios de la terapia NBUVB incluyen el eritema, el prurito y la formación de vesículas<sup>50</sup>.

## Terapia de suero autólogo

Aproximadamente el 30-50% de los pacientes con UCE tienen autoanticuerpos que se unen al receptor de IgE de alta afinidad Fc $\epsilon$ R1 $\alpha$  en basófilos o mastocitos que producen histamina e IgE<sup>53</sup>. Hide et al.<sup>54</sup> informaron que la inyección intracutánea de suero, la prueba cutánea de suero autólogo (ASST), provoca un tipo de reacción de hipersensibilidad rápida en pacientes con UCE, que se conoce como UCE autorreactiva o autoinmune. Estos pacientes tenían puntuaciones de picazón o urticaria y síntomas sistémicos más severos asociados con otras enfermedades autoinmunes. Debido a que los factores liberadores de histamina circulantes desempeñan un papel en la inducción de síntomas de urticaria en pacientes con UCE positivos para ASST, la autohemoterapia se considera prometedora y tiene potencial como opción de tratamiento en la urticaria autoinmune crónica.

Una revisión sistemática realizada por Chang et al.<sup>55</sup> en 2019 concluyó que la sangre entera autóloga (AWB) y la terapia con suero autólogo (AST) no fueron significativamente más eficaces para aliviar los síntomas de la UCE que el placebo. Nageswaramma et al.<sup>56</sup> informaron que 50 pacientes con UCE con ASST positivo y negativo recibieron inyecciones de terapia de suero autólogo (AST) semanalmente durante 9 semanas y fueron seguidos durante 12 semanas después de 9 semanas de inyecciones. Los síntomas de urticaria disminuyeron en la semana 4 y el uso de antihistamínicos disminuyó un 100% desde el inicio en ambos grupos. Se encontró que el paciente estaba en remisión completa en la semana 21.

En un estudio realizado por Kumaravel et al.<sup>57</sup>, en el que participaron 200 pacientes con UCE, se administró AST por vía intramuscular a 47 pacientes con ASST(+) cada semana durante 9 semanas y se les dio seguimiento durante 3 meses. Al final de la terapia, ninguno de los pacientes tenía puntuación total de gravedad (TSS) grave, 9 pacientes estaban libres de síntomas y la mayoría tenía solo TSS leve. Como informaron Karn y Kc<sup>58</sup>, 102 pacientes con UCE con ASST(+) y (-), se les administró una inyección intramuscular de 0,05 ml/kg de suero autólogo semanalmente durante 10 semanas. Hubo una mejora significativa en la UAS en la semana 10 en comparación con el valor inicial en ambos grupos. En pacientes con urticaria autoinmune crónica, la AST es una modalidad terapéutica económica y efectiva con efectos secundarios mínimos.

## Vitamina D

La vitamina D juega un papel importante en los sistemas inmunitarios innato y adaptativo a través de la estimulación de los receptores tipo Toll, aumentando la producción

de citoquinas proinflamatorias y posiblemente mejorando la respuesta T helper 2. Este mecanismo podría explicar la asociación de la vitamina D con varias enfermedades alérgicas autoinmunes, incluida la UCE<sup>4</sup>.

Una revisión sistemática realizada por Tuchinda et al.<sup>32</sup> indicó que la suplementación con dosis altas de vitamina D podría reducir significativamente la actividad de la UCE. Otro estudio indicó que la suplementación con vitamina D de 2.000 UI/día y 60.000 UI/semana redujo la actividad de la enfermedad en casi todos los pacientes con UCE. De las diversas pautas, se informó que las dosis más altas de vitamina D (vitamina D3 al menos 28.000 UI/semana durante 4 a 12 semanas o vitamina D2 140.000 UI/semana durante 6 semanas) fueron las más eficaces. Aunque los estudios son relativamente escasos, los pacientes con UCE con vitamina D sérica baja, tras haber ingresado al estudio tienden a mejorar con suplementos de vitamina D en dosis altas. La vitamina D tiene un alto límite de dosis de seguridad. La ingesta máxima tolerable es de 4.000 a 10.000 UI/día para adultos y ancianos, pero menor para lactantes y niños.

Aunque no hay datos acerca de los efectos secundarios durante la administración de la terapia con vitamina D, se debe considerar la seguridad del paciente cuando se usan dosis altas. La evaluación de los niveles séricos de vitamina D se puede usar para evaluar la seguridad y determinar la relación con los resultados terapéuticos, y se debe tener precaución con respecto a los posibles efectos secundarios cuando los niveles séricos de 25(OH)D son superiores a 50 ng/ml (125 nmol/l). En pacientes con UCE recalcitrantes con niveles séricos bajos de vitamina D se pueden usar dosis altas de suplementos de vitamina D durante 4 a 12 semanas como terapia adyuvante.

## Conclusión

El omalizumab se ha convertido en la primera opción de terapia adyuvante; sin embargo, en algunos países el omalizumab aún no está disponible ni es accesible. Otras razones son el coste-efectividad: el omalizumab tiene un elevado precio y no está cubierto por la seguridad social en todos los países. Los pacientes deben ser evaluados exhaustivamente antes de elegir el tratamiento. Si bien la fototerapia es una de las alternativas de tratamiento, sobre todo si consideramos que sus efectos secundarios son leves, por otro lado, presenta una mala adherencia por parte del paciente, por lo que se prefiere recomendar el uso de terapia sistémica, como son el metotrexato y otros agentes.

En la UCE diversas modalidades de terapia adyuvante pueden actuar sinérgicamente para incrementar la efectividad de la terapia de primera línea, como es el caso de los antihistamínicos H1 de segunda generación. Es necesario ampliar los estudios de investigación y así poder evaluar las diversas modalidades de tratamiento adyuvante utilizando un método mejor y más consistente, con lo cual se pueda mejorar la práctica clínica.

## Financiación

Los autores no han recibido apoyo financiero para la publicación de este artículo.

## Conflicto de intereses

Los autores declaran no tener ningún conflicto de intereses.

## Bibliografía

1. Michihiro H, Shunsuke T, Takaaki H. Urticaria and angioedema. En: Kang S, Amagai M, Bruckner AL, Enk AE, Margois DJ, McMichael AJ, et al., editores. Fitzpatrick's Dermatology. 9th ed. New York: McGraw-Hill Education; 2019. p. 685–704.
2. Zuberbier T, Abdul Latiff AH, Abuzakouk M. The international EAACI/GA2LEN/EuroGuiDerm/APAAACI guideline for the definition, classification, diagnosis and management of urticaria. *Allergy*. 2022;77:734–66.
3. KBBI. Kamus Besar Bahasa Indonesia (KBBI). 2020 [consultado 20 Mar 2020]. Disponible en: <https://kbbi.web.id/adjuvan>
4. Bernstein JA, Lang DM, Khan DA. The diagnosis and management of acute and chronic urticaria: 2014 update. *J Allergy Clin Immunol*. 2014;133:1270–7.
5. Normansell R, Walker S, Milan SJ, Walters EH, Nair P. Omalizumab for asthma in adults and children. *Cochrane Database Syst Rev*. 2014;1. CD003559.
6. Easthope S, Jarvis B. Omalizumab. *Drugs*. 2001;61:253–60.
7. Kaplan AP, Gimenez-Arnau AM, Saini SS. Mechanism of action that contribute to efficacy of omalizumab in chronic spontaneous urticaria. *Allergy*. 2017;72:519–33.
8. Saini S, Rosen KE, Hsieh HJ, Wong DA, Conner E, Kaplan A, et al. A randomized, placebo-controlled, dose-ranging study of single-dose omalizumab in patients with H1-antihistamine-refractory chronic idiopathic urticaria. *J Allergy Clin Immunol*. 2011;128:56773.e1.
9. Maurer M, Altrichter S, Bieber T, Biedermann T, Brautigam M, Seyfried S, et al. Efficacy and safety of omalizumab in patients with chronic urticaria who exhibit IgE against thyroperoxidase. *J Allergy Clin Immunol*. 2011;128:202–9.e5.
10. Maurer M, Rosen K, Hsieh HJ, Saini S, Grattan C, Arnau AG, et al. Omalizumab for the treatment of chronic idiopathic or spontaneous urticaria. *N Engl J Med*. 2013;368:924–35.
11. Kaplan A, Ledford D, Ashby M, Canvin J, Zazzali JL, Conner E, et al. Omalizumab in patients with symptomatic chronic idiopathic/spontaneous urticaria despite standard combination therapy. *J Allergy Clin Immunol*. 2013;132:101–9.
12. Saini SS, Bindslev-Jensen C, Maurer M, Grob JJ, Baskan EB, Bradley MS, et al. Similar efficacy with omalizumab in chronic idiopathic/spontaneous urticaria who remain symptomatic on H1 antihistamine: a randomized, placebo controlled study. *J Invest Dermatol*. 2015;135:67–75.
13. Zhao ZT, Ji CM, Yu WJ, Meng L, Hawro T, Wei JF, et al. Omalizumab for the treatment of chronic spontaneous urticaria: A meta-analysis of randomized clinical trials. *J Allergy Clin Immunol*. 2016;137:1742–50.e4.
14. Casale TB, Bernstein JA, Maurer M, Saini SS, Trzaskoma B, Chen H, et al. Similar efficacy with omalizumab in chronic idiopathic/spontaneous urticaria despite different background therapy. *J Allergy Clin Immunol Pract*. 2015;3:743–50.
15. Mallipeddi R, Grattan CE. Lack of response of severe steroid dependent chronic urticaria to rituximab. *Clin Exp Dermatol*. 2007;32:333–4.
16. Arkwright PD. Anti-CD20 or anti-IgE therapy for severe chronic autoimmune urticaria. *J Allergy Clin Immunol*. 2009;123:510–1.
17. Chakravarty SD, Yee AF, Paget SA. Rituximab successfully treats refractory chronic autoimmune urticaria caused by IgE receptor autoantibodies. *J Allergy Clin Immunol*. 2011;128:1354–5.
18. Hermes B, Prochazka AK, Haas N, Jurgovsky K, Sticherling M, Henz BM. Upregulation of TNF-alpha and IL-3 expression in lesional and uninvolved skin in different types of urticaria. *J Allergy Clin Immunol*. 1999;103:307–14.

19. Piconi S, Trabattoni D, Lemoli E, Fusi ML, Milazzo F, Clerici M. Immune profiles of patients with chronic idiopathic urticaria. *Int Arch Allergy Immunol.* 2002;128:59–66.
20. Magerl M, Philipp S, Manasterski M, Friedrich M, Maurer M. Successful treatment of delayed pressure urticaria with anti-TNF-alpha. *J Allergy Clin Immunol.* 2007;119:752–4.
21. Wilson LH, Eliason MJ, Leuferman KM, Hull CM, Powell DL. Treatment of refractory chronic urticaria with tumor necrosis factor-alfa inhibitors. *J Am Acad Dermatol.* 2011;64:1221–2.
22. Kulthanan K, Chaweekulrat P, Komoltri C. Cyclosporine for chronic spontaneous urticaria: A meta-analysis and systematic review. *J Allergy Clin Immunol Pract.* 2018;6:586.
23. Grattan CE, O'Donnell BF, Francis DM, Hunnangkul S, Tuchinda P, Chularojanamontri L, et al. Randomized double-blind study of cyclosporin in chronic 'idiopathic' urticaria. *Br J Dermatol.* 2000;143:365.
24. Gach JE, Sabroe RA, Greaves MW, Black AK. Methotrexate-responsive chronic idiopathic urticaria: A report of two cases. *Br J Dermatol.* 2001;145:340–3.
25. Sagi L, Solomon M, Baum S, Lyakhovitsky A, Trau H, Barzilai A, et al. Evidence for methotrexate as a useful treatment for steroid-dependent chronic urticaria. *Acta Derm Venereol.* 2011;91:303–6.
26. Stack PS. Methotrexate for urticarial vasculitis. *Ann Allergy.* 1994;72:36–8.
27. Sharma VK, Singh S, Ramam M, Kumawat M, Kumar R. A randomized placebo-controlled double-blind pilot study of methotrexate in the treatment of H1 antihistamine-resistant chronic spontaneous urticaria. *Indian J Dermatol Venereol Leprol.* 2014;80:122–8.
28. Raghavendran RR, Humphreys F, Kaur MR. Successful use of mycophenolate mofetil to treat severe chronic urticaria in a patient intolerant to ciclosporin. *Clin Exp Dermatol.* 2014;39:68–9.
29. Shahar E, Bergman R, Guttman-Yassky E, Pollack S. Treatment of severe chronic idiopathic urticaria with oral mycophenolate mofetil in patients not responding to antihistamines and/or corticosteroids. *Int J Dermatol.* 2006;45:1224–7.
30. Zimmerman AB, Berger EM, Elmariah SB, Soter NA. The use of mycophenolate mofetil for the treatment of autoimmune and chronic idiopathic urticaria: experience in 19 patients. *J Am Acad Dermatol.* 2012;66:767–70.
31. De Silva NL, Damayanthi H, Rajapakse AC, Rodrigo C, Rajapakse S. Leukotriene receptor antagonists for chronic urticaria: A systematic review. *Iran J Allergy Asthma.* 2014;10:1–6.
32. Tuchinda P, Kulthanan K, Chularojanamontri L, Arunkajohnsak S, Sriussadaporn S. Relationship between vitamin D and chronic spontaneous urticaria: A systematic review. *Clin Transl Allergy.* 2018;8:51.
33. Fedorowicz Z, van Zuuren EJ, Hu N. Histamine H2-receptor antagonists for urticaria. *Cochrane Database Syst Rev.* 2012;3:1–36.
34. Godse K, De A, Zavar V, Shah B, Girdhar M, Rajagopalan M, et al. Consensus statement for the diagnosis and treatment of urticaria: A 2017 update. *Indian J Dermatol.* 2018;63:2–15.
35. Bozeman PM, Learn DB, Thomas EL. Inhibition of the human leukocyte enzymes myeloperoxidase and eosinophil peroxidase by dapson. *Biochem Pharmacol.* 1992;44:553.
36. Booth SA, Moody CE, Dahl MV, Herron MJ, Nelson RD. Dapsone suppresses integrin-mediated neutrophil adherence function. *J Invest Dermatol.* 1992;98:135.
37. Theron A, Anderson R. Investigation of the protective effects of the antioxidants ascorbate, cysteine, and dapson on the phagocyte-mediated oxidative inactivation of human alpha-1-protease inhibitor in vitro. *Am Rev Respir Dis.* 1985;132: 1049.
38. Morgan M, Cooke A, Rogers L, Adams-Huet B, Khan DA. Double-blind placebo-controlled trial of dapson in antihistamine refractory chronic idiopathic urticaria. *J Allergy Clin Immunol Pract.* 2014;2:601–6.
39. Engin B, Ozdemir M. Prospective randomized non-blinded clinical trial on the use of dapson plus antihistamine vs. antihistamine in patients with chronic idiopathic urticaria. *J Eur Acad Dermatol Venereol.* 2008;22:481–6.
40. Nürnberg W, Grabbe J, Czarnetzki BM. Urticarial vasculitis syndrome effectively treated with dapson and pentoxifylline. *Acta Derm Venereol.* 1995;75:54–6.
41. Fortson JS, Zone JJ, Hammond ME, Groggel GC. Hypocomplementemic urticarial vasculitis syndrome responsive to dapson. *J Am Acad Dermatol.* 1986;15:1137–42.
42. González P, Soriano V, Caballero T, Niveiro E. Idiopathic angioedema treated with dapson. *Allergol Immunopathol (Madr).* 2005;33:54–6.
43. Orden RA, Timble H, Saini SS. Efficacy and safety of sulfasalazine in patients with chronic idiopathic urticaria. *Ann Allergy Asthma Immunol.* 2014;112:64.
44. McGirt LY, Vasagar K, Gober LM. Successful treatment of recalcitrant chronic idiopathic urticaria with sulfasalazine. *Arch Dermatol.* 2006;142:1337.
45. Khafagy NH, Salem SA, Ghaly EG. Comparative study of systemic psoralen and ultraviolet A and narrowband ultraviolet B in treatment of chronic urticaria. *Photodermatol Photoimmunol Photomed.* 2013;29:12.
46. Engin B, Ozdemir M, Balevi A, Mevlitoğlu I. Treatment of chronic urticaria with narrowband ultraviolet B phototherapy: A randomized controlled trial. *Acta Derm Venereol.* 2008;88:247.
47. Horio T. Indications and action mechanisms of phototherapy. *J Dermatol Sci.* 2000;23 Suppl 1:S17.
48. Hong JY, Kim MH, Lee JH, Han HS, Seo SJ, Park KY, et al. Phototherapy may be a useful adjuvant therapy for retractable chronic spontaneous urticaria: A systematic review. *Photochem Photobiol.* 2020;96:738–40.
49. Bishnoi A, Parsad D, Vinay K, Kumaran MS. Phototherapy using narrowband ultraviolet B and psoralen plus ultraviolet A is beneficial in steroid-dependent antihistamine-refractory chronic urticaria: A randomized, prospective observer-blinded comparative study. *Br J Dermatol.* 2017;176:62.
50. Sheikh G, Latif I, Lone KS, Hassan I, Jabeen Y, Keen A. Role of adjuvant narrow band ultraviolet B phototherapy in the treatment of chronic urticaria. *Indian J Dermatol.* 2019; 64:250.
51. Berroeta I, Clark C, Ibbotson SH, Ferguson J, Dawe RS. Narrowband (TL-01) ultraviolet B phototherapy for chronic urticaria. *Clin Exp Dermatol.* 2004;29:97–9.
52. Engin B, Ozdemir M, Balevi A, Mevlitoğlu I. Treatment of chronic urticaria with narrowband ultraviolet B phototherapy: a randomized controlled trial. *Acta Derm Venereol.* 2008;88:247–51.
53. Godse KV. Autologous serum skin test in chronic idiopathic urticaria. *Indian J Dermatol Venereol Leprol.* 2004;70:283–4.
54. Hide M, Francis DM, Grattan CE, Hakimi J, Kochan JP, Greaves MW. Autoantibodies against the high affinity IgE receptor as a cause of histamine release in chronic urticaria. *N Engl J Med.* 1993;328:1599–604.
55. Chang HC, Sung CW, Lin MH. Efficacy of autologous whole blood or serum therapy for chronic spontaneous urticaria: A systematic review and meta-analysis. *J Dermatol Treat.* 2019;308:818–25.
56. Nageswaramma S, Lakshmi Sarojini V, Bhavani Pujitha B, Sirisha G, Suma Bindu G. Efficacy of autologous serum therapy in chronic urticaria. *Int J Contemp Med Res.* 2017;4:110–2.
57. Kumaravel S, Manjula J, Balamurugan L, Sindhuja SD, Anandan H. Chronic autoimmune urticaria and efficacy of autologous serum therapy. *Int J Sci Stud.* 2017;4:163–6.
58. Karn D, Kc S. Clinical outcome of autologous serum therapy in chronic idiopathic urticaria. *J Nepal Health Res Council.* 2017;15:71–4.